

بررسی عملکرد بطن‌ها با اکوکاردیوگرافی در نارسایی دریچه ریوی پس از جراحی تترالوژی فالوت

چکیده

محمد یوسف اعرابی مقدم

سید محمود معراجی

حجت مرتضائیان*

گروه قلب کودکان، دانشگاه علوم پزشکی ایران

زمینه و هدف: تترالوژی فالوت شایع‌ترین آنومالی سیانوتیک مادرزادی قلبی است. پیشرفت‌های اخیر در شناسایی و درمان این بیماران سبب شده است که تعداد زیادی از این بیماران به سنین بلوغ برسند. عملکرد سیستولی و دیاستولی هر دو بطن در تعدادی از بیماران حتی در صورت عمل جراحی ترمیمی کامل بیماران تترالوژی فالوت با پیچ ترانس آنولار مختل می‌گردد. هدف این مطالعه بررسی عملکرد مرکب و همزمان دیاستولی و سیستولی هر دو بطن با استفاده از اندکس نمایه قلبی به روش داپلر اکوکاردیوگرافی یا Tei Index است. که مرکب از زمانهای ایزوولومیک دیاستولی و زمان جهش بطنی است و یک نمایه از عملکرد کلی بطنی است که به روش داپلر اکوکاردیوگرافی محاسبه می‌شود. روش بررسی: جمعیت مورد مطالعه ۶۸ بیمار (۳۶ نفر مذکر و ۳۲ نفر مونث) با متوسط سنی $4 \pm 7/5$ سال است که سابقه قبلی ترمیم جراحی تترالوژی فالوت با پیچ ترانس آنولار دارند. این بیماران به طور تصادفی انتخاب و به روش داپلر اکوکاردیوگرافی بررسی شدند. یافته‌ها: ۵۷٪ بیمار یعنی ۸۴٪ بیماران مبتلا به نارسایی خفیف و متوسط دریچه ریوی و ۱۱٪ بیمار یعنی ۱۶٪ بیماران مبتلا به نارسایی شدید دریچه ریوی بودند. اندکس نمایه بطنی در بطن راست به طور مشخصی در بیماران با نارسایی شدید ریوی ($0/18 \pm 0/54$) در مقایسه با بیماران با نارسایی خفیف و متوسط ($0/11 \pm 0/24$) افزایش یافته است. (با $P < 0/01$) اندکس نمایه بطن چپ نیز در بیماران با نارسایی شدید دریچه ریوی ($0/22 \pm 0/46$) در مقایسه با بیماران با نارسایی خفیف تا متوسط دریچه ریوی افزایش یافته است. ($P < 0/05$ با $0/32 \pm 0/14$). نتیجه‌گیری: نارسایی دریچه ریوی یک عارضه شایع و جدی پس از ترمیم تترالوژی فالوت با پیچ ترانس آنولار است.

کلمات کلیدی: اندکس نمایه بطنی، Tei INDEX، تعویض دریچه ریوی، نارسایی دریچه ریوی، تترالوژی فالوت

* نویسنده مسئول، نشانی: تهران خیابان- ولی عصر تقاطع

نیایش مرکز آموزشی تحقیقاتی و درمانی قلب و عروق

شهید رجایی، گروه قلب کودکان

تلفن: ۰۰۹-۲۳۹۲۲۵۴۱

email: mehranmortezaian@yahoo.com

مقدمه

این گروه از بیماران است خصوصاً بیمارانی که از پیچ ترانس آنولار در ترمیم جراحی آنان استفاده شده است. استفاده از پیچ ترانس آنولار جهت رفع تنگی شریان ریوی و نوسازی مجرای خروجی بطن راست به عنوان یک روش رایج در ترمیم تترالوژی فالوت است که با گذشت زمان سبب نارسایی دریچه ریوی می‌گردد.^۱ با توجه به پیشرفتهای اخیر تشخیصی و درمانی در کشور و افزایش روزافزون این گروه از بیماران، بر آن شدیم برای اولین بار چنین ارزیابی را در این گروه از بیماران انجام دهیم. هدف اصلی این مطالعه معرفی اهمیت و ارزش داپلر اکوکاردیوگرافی به عنوان روشی ساده، آسان و

تترالوژی فالوت شایع‌ترین ناهنجاری سیانوتیک مادرزادی قلبی است. پیشرفت‌های اخیر در شناسایی و درمان این بیماران سبب شده است که تعداد زیادی از این بیماران به سنین بلوغ برسند.^۱ گزارشهای متعددی از روشهای متعدد و درمان موفق این گروه از بیماران در دسترس است که با مرگ و میر بسیار پایین و عوارض زودرس کمی همراه است اما همچنان عوارض دیررس اعمال جراحی در این بیماران به طور شایع از جمله موارد متعدد تهدید کننده حیات این بیماران است. نارسایی دریچه ریوی از جمله عوارض شایع همراه با

بطن راست در کودکان با متوسط سنی $5 \pm 5/5$ سال حدود $0/24 \pm 0/04$ است و برای بطن چپ در کودکان زیر سه سال حدود $0/40 \pm 0/09$ و برای سنین ۱۸-۳ سال حدود $0/33 \pm 0/02$ است.^۷ روش درمان بیماران با نارسایی دریچه ریوی مرتبط با شدت نشانه‌های همراه و اختلال عملکرد بطنی شامل دو روش درمان طبی و درمان جراحی است. اینکه بیمار به کدامیک از روشهای درمانی احتیاج دارد مرتبط با شدت یافته‌های بالینی و تغییرات یافته‌های پاراکلینیکی بیمار است.^۸ در مراکز مختلف اختلاف نظرهای فراوانی در زمان دخالت درمانی و روش درمانی وجود دارد، که به دلیل عدم شفاف بودن یافته‌های پاراکلینیکی و عدم شناخت صحیح از آسیب ناشی از نارسایی دریچه ریوی بر عملکرد قلبی است. توافق جمعی در مورد درمان بیماران علامت دار وجود دارد، اما آنچه که به عنوان هنر و مهارتهای پزشکی با توجه به پیشرفت‌های اخیر مطرح می‌گردد به کارگیری مهارتهای مختلف جهت شناسایی بیماران بدون علامت است قبل از اینکه تغییرات غیر قابل برگشت قلب رخ دهد.

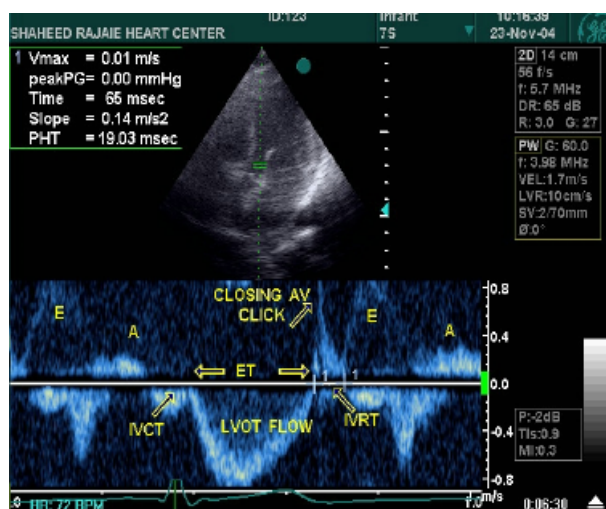
روش بررسی

روش مطالعه توصیفی (case series) است و انتخاب بیماران به صورت تصادفی انجام شده است. محیط پژوهش در مرکز آموزشی-تحقیقاتی - درمانی قلب و عروق شهید رجایی و جامعه مورد مطالعه شامل بیماران مراجعه کننده سرپایی به درمانگاه و بستری در بخش اطفال بوده است نمونه‌ها شامل بیماران با ترمیم کامل تترالوژی فالوت با پیچ ترانس آنولار است که شامل معیارهای انتخابی بوده‌اند و کلیه بیماران فاقد معیارهای پذیرش از مطالعه حذف شده‌اند در ضمن کلیه نمونه‌ها به طور تصادفی انتخاب شده‌اند و اطلاعات به طریق پرسشنامه جمع‌آوری شده است زمان مطالعه از پائیز ۱۳۸۲ لغایت تابستان ۱۳۸۴ بود. جمعیت مورد مطالعه شامل ۶۸ بیمار است که سابقه ترمیم کامل تترالوژی فالوت با پیچ ترانس آنولار در این مرکز داشتند. این تعداد بیمار از میان ۱۱۲ بیماری انتخاب گردیدند که پس از عمل ترمیم کامل تترالوژی فالوت به طور سرپایی به درمانگاه این مرکز مراجعه کردند و یا در بخش اطفال این مرکز بستری بودند به طور تصادفی انتخاب شدند. معیارهای انتخابی بیماران عبارت بود از تشخیص تترالوژی فالوت که تحت ترمیم کامل جراحی قرار گرفته باشند. ترمیم جراحی کلیه بیماران به روش پیچ ترانس آنولار انجام

قابل اعتماد در عین حال غیر تهاجمی جهت شناسایی زودهنگام این بیماران با نواقص عملکردی میوکاردی است که می‌تواند زمان مناسب جهت دخالت درمان طبی و یا مداخله ای را برای این بیماران تعیین نماید. نارسایی دریچه ریوی اغلب به خوبی برای چندین سال در کودکان تحمل می‌شود و بیماران اغلب بدون نشانه باقی می‌مانند. بیمارانی که در مراحل اولیه نارسایی بطن راست هستند اغلب در کلاس I NYHA قرار دارند و فاقد نشانه‌های بالینی هستند. اکوکاردیوگرافی رایج ترین روش و در عین حال روش غیر تهاجمی و آسان برای ارزیابی سریال این بیماران پس از عمل ترمیم تترالوژی فالوت است.^۹ با توجه به توافق همگانی به استفاده از روش اکوکاردیوگرافیک برای ارزیابی سریال این بیماران در کشور به نظر می‌رسد که استفاده از پارامترهای استاندارد شده اکوکاردیوگرافیک روش بسیار ارزشمندی باشد. روشهای قدیمی و کلاسیک دارای محدودیتهای فراوانی برای ارزیابی و تخمین عملکرد سیستول و دیاستولی بطن در این گروه از بیماران است. روش استاندارد ارزیابی شدت نارسایی دریچه ریوی روش داپلر اکوکاردیوگرافی است.^۲

طبقه‌بندی شدت نارسایی ریوی بر اساس نسبت بین زمان جریان رتروگراید دیاستولی نارسایی دریچه ریوی به زمان کل دیاستول است که در نمای Short axis عروق بزرگ به روش داپلر اکوکاردیوگرافی تعیین می‌گردد و عبارتند از: نسبت بزرگتر از ۸۵٪ به معنی نارسایی خفیف دریچه ریوی نسبت بین ۸۵-۷۰٪ به معنی نارسایی متوسط، نسبت کمتر از ۷۰٪ به معنی نارسایی شدید دریچه ریوی است.^{۳،۴} جهت ارزیابی آسان و همزمان عملکرد سیستولی دیاستولی بطن در سال ۱۹۹۵ اندکس نمایه قلبی یا Myocardial Performance Index (MPI) توسط Tei و همکارانشان معرفی شد که به نام Tei Index نیز معروف است این اندکس عملکرد سیستولی و دیاستولی بطن را به طور مرتبط و همزمان بررسی می‌کند و امروزه ثابت شده است که یک روش قابل اعتماد و در عین حال آینده‌نگر جهت ارزیابی نارسایی بطنی در بیماران است. این روش ساده و بدون ارتباط با میزان ریت قلبی و فشار خون بیمار در زمان مطالعه است علاوه بر آن ژئومتری بطن و تغییر در اندازه حفره قلبی روی آن تاثیر نمی‌گذارد و مشاهده شده است که میزان خطای اندازه‌گیری آن در جستجوگران مختلف و بین افراد مختلف که در چندین نوبت اندازه‌گیری شده است با ٪ خطای پایین همراه است.^{۵،۶} Tei Index در

زمانهای جهش بطنی و زمان ایزوولومیک انقباض بطنی این دو گروه تفاوت قابل توجهی نداشتند. اندکس نمایه بطن راست در بیماران با نارسایی خفیف تا متوسط دریچه ریوی پس از ترمیم کامل تترالوژی فالوت با پیچ ترانس آنولار $11 \pm 24\%$ و در بیماران با نارسایی شدید دریچه ریوی $18 \pm 54\%$ بود که $P < 0.01$ داشتند. در بیماران با نارسایی خفیف تا متوسط دریچه ریوی زمان جهش بطنی در بطن راست 45 ± 260 میلی ثانیه و بیماران با نارسایی شدید دریچه ریوی کاهش در زمان جهش بطن راست 35 ± 210 میلی ثانیه با $P < 0.05$ داشتند. افزایش قابل توجهی در زمان ایزوولومیک انقباض بطن راست در بیماران با نارسایی شدید دریچه ریوی 38 ± 94 میلی ثانیه در مقایسه با بیماران با نارسایی خفیف تا متوسط دریچه ریوی 35 ± 24 ثانیه با $P < 0.01$ را نشان می‌دهند. تفاوت قابل توجهی در زمانهای ایزوولومیک شل شدن بطن راست در دو گروه بیماران با نارسایی خفیف تا متوسط و بیماران با نارسایی شدید دریچه ریوی مشاهده نشده است.



شکل ۱- نمای Apical five chamber جهت محاسبه LVMPI (در این بیمار IVRT مساوی 65msec است).

$$MPI \text{ (Tei Index)} = IVCT + IVRT / ET$$

Myocardial Performance Index (MPI) یا اندکس نمایه قلبی

Isovolemic Contraction Time (IVCT) یا زمان ایزوولومیک انقباض بطنی

Isovolemic Relaxation Time (IVRT) یا زمان ایزوولومیک شل شدن بطنی

Ejection Time (ET) یا زمان جهش بطن

شده باشد. گرادیان تنگی باقی‌مانده در شریان ریوی به کمک روش اکوکاردیوگرافیک پس از عمل جراحی کمتر از ۳۰ میلی‌متر جیوه باشد. نقص بین بطنی باقی‌مانده پس از ترمیم کامل جراحی نداشته و یا کوچکتر یا مساوی دو میلی‌متر داشته باشند و پس از ترمیم کامل جراحی وابسته به پیس میکر دائم نباشند و بیمارانی که فاقد معیارهای فوق بودند از مطالعه خارج شدند. همه بیماران با ریتم سینوسی و مانیتورینگ الکتروکاردیوگرافی همزمان در وضعیت supine به روش داپلر اکوکاردیوگرافی در نمای (parasternal short axis) عروق بزرگ و با قرار دادن نشانگر در محل حلقه دریچه ریوی، طول زمان جریان رو به عقب یا رتروگرید نارسایی دریچه ریوی در حین دیاستول اندازه‌گیری شد و به کل زمان دیاستول تقسیم گردید. بیمارانی که کسر نسبت تقسیم دو زمان به دست آمده بزرگتر از دو سوم داشته باشند در گروه اول، نارسایی خفیف تا متوسط شریان ریوی قرار داده شدند و بیمارانی که کسر نسبت تقسیم دو زمان به دست آمده کوچکتر از دو سوم داشته باشند در گروه دوم با نارسایی شدید شریان ریوی قرار گرفتند. جهت پرهیز از خطای اندازه‌گیری، این نسبت در چندین سیکل قلبی ثبت و در سه نوبت اندازه‌گیری شد و از میانگین آنها جهت تقسیم‌بندی بیماران در دو گروه استفاده گردید. اندکس نمایه قلبی یا Tei Index از حاصل تقسیم زمانهای ایزوولومیک بطنی به زمان جهش بطنی به دست می‌آید و فاقد واحد است روش کار مطابق شکل ۱ و بر اساس فرمول آن می‌باشد.^{۹،۷}

یافته‌ها

از مجموع ۶۸ بیماری که مطالعه شدند $36\% (53)$ نفر آنان مذکر و $32\% (47)$ نفر آنان مونث بودند. دامنه سنی بیماران در هنگام مطالعه از سه تا ۱۷ سال بود متوسط سنی بیماران 7.5 ± 4 سال بود.

$57\% (83)$ بیمار مبتلا به نارسایی خفیف تا متوسط شریان ریوی به دنبال ترمیم کامل تترالوژی فالوت با پیچ ترانس آنولار بودند و $11\% (17)$ بیمار نارسایی شدید دریچه ریوی به دنبال ترمیم کامل جراحی تترالوژی فالوت با پیچ ترانس آنولار داشتند، که به این ترتیب حدود 17% بیماران در هنگام مطالعه نارسایی شدید دریچه ریوی داشتند. اندکس نمایه بطن چپ در بیمارانی که مبتلا به نارسایی خفیف تا متوسط دریچه ریوی بودند 1.4 ± 0.32 و در بیمارانی که نارسایی شدید دریچه ریوی داشتند 2.2 ± 0.46 بود و $P < 0.05$ داشتند.

جدول-۱: محاسبه Tei Index و زمانهای ایزوولومیک بطنهای راست و چپ بر اساس شدت نارسایی دریچه ریوی پس از ترمیم کامل تترالوژی فالوت با پیچ ترانس آنولار

	بیماران با نارسایی خفیف تا متوسط دریچه ریوی (n=57) (Mean±SD)	بیماران با نارسایی شدید دریچه ریوی (n=11) (Mean±SD)	p
LV ET (msec)	۲۴۳±۳۱	۲۳۵±۲۶	NS
LV IVRT (msec)	۱۴±۱۸	۴۵±۲۴	<0.05
LV IVCT (msec)	۴۲±۱۵	۴۹±۲۱	NS
LV MPI(Tei Index)	۰/۳۲±۰/۱۴	۰/۴۶±۰/۲۲	<0.05
RV ET (msec)	۲۶۰±۴۵	۲۱۰±۳۵	<0.05
RV IVRT(msec)	۱۲±۱۸	۲۴±۳۸	NS
RV IVCT(msec)	۲۴±۳۵	۹۴±۳۸	<0.01
RV MPI(Tei Index)	۰/۲۴±۰/۱۱	۰/۵۴±۰/۱۸	<0.01

LV: Left Ventricle RV: Right Ventricle, ET: Ejection Time, IVCT: Isovolemic Contraction Time, IVRT: Isovolemic Relaxation Time
MPI: Myocardial Performance Index

بحث

Abd El Rahman در مطالعه‌ای که بر روی ۵۱ بیمار مبتلا به نارسایی دریچه ریوی پس از ترمیم تترالوژی فالوت به روش اکوکاردیوگرافی داپلر انجام داده است بیماران نارسایی دریچه ریوی را به دو گروه تقسیم کرده و بر اساس گزارش داده شده هشت بیمار یعنی ۱۴/۵٪ از کل این بیماران مبتلا به نارسایی شدید دریچه ریوی بودند که به روش اکوکاردیوگرافی داپلر و بر اساس محاسبه طول زمان رتروگرید دیاستول به کل زمان دیاستول بطن راست شناسایی و تفکیک شدند.^{۱۰} بر اساس مطالعه ما تعداد ۱۱ بیمار از مجموع ۶۸ بیمار مبتلا به نارسایی شدید دریچه ریوی بودند که معادل ۱۶/۲٪ از کل بیماران مورد مطالعه است که به مطالعه فوق نزدیک است. Abdul Khaliq در بررسی بر روی ۵۰ بیمار که سابقه ترمیم جراحی تترالوژی فالوت داشتند مشاهده کرد بیماران با نارسایی شدید دریچه ریوی که میزان EF بطن راست کاهش یافته دارند افزایش قابل توجهی در اندکس نمایه بطنی در بطن راست را نشان می‌دهند. علاوه بر آن چنین بیان کرد که ۱۵٪ بیماران که مبتلا به نارسایی شدید دریچه ریوی بودند افزایش قابل توجهی در اندکس نمایه بطنی در مقایسه با بیماران مبتلا به نارسایی خفیف تا متوسط دریچه ریوی با $P < 0/01$ را نشان می‌دهد که بیانگر اختلال عملکرد گلوبال بطن راست به دنبال افزایش بار حجمی بطن به دنبال نارسایی دریچه ریوی است.^{۱۱} در مطالعه ما نیز همین را مشاهده کردیم که میزان اندکس نمایه بطنی در بطن راست در بیماران با نارسایی شدید افزایش قابل توجهی در مقایسه با بیماران مبتلا به نارسایی خفیف تا متوسط را نشان می‌دهد، با $P < 0/01$ که ارتباط مستقیم با شدت نارسایی بطن راست در این گروه از بیماران

تترالوژی فالوت شایع‌ترین بیماری سیانوتیک قلبی است فراوانی تترالوژی فالوت در بیماران با نقص مادرزادی قلبی ۹-۳/۵٪ در هر صد نفر است.^۱ نارسایی شدید دریچه ریوی در دراز مدت سبب اختلال عملکرد بطن راست می‌گردد که نیاز به تعویض دریچه ریوی توسط هموگرافت یا یک زونگرافت دارد. مرگ و میر حدود دو درصد می‌باشد و با عوارض کمی همراه می‌باشد و سبب بهبود نشانه‌های بالینی بیماران می‌گردد.^۸ Bove EL نشان داد که به دنبال تعویض دریچه ریوی (PVR) اندازه بطن راست کاهش می‌یابد و RVEF بهبود می‌یابد در حالی که اگر PVR با تاخیر انجام شود بهبودی عملکرد بطن راست پس از ترمیم جراحی ناقص است. بنابراین، باید این بیماران در مراحل اولیه قبل از بروز نشانه‌های بالینی نارسایی بطن راست هنگامی که به مرحله غیر قابل برگشت نارسایی بطنی نرسیده است شناسایی و تحت ترمیم جراحی نارسایی دریچه ریوی قرار گیرند.^۸ اندکس نمایه قلبی یا Tei Index یک تکنیک اکوکاردیوگرافی داپلر جدید است که به طور همزمان با استفاده از آمیزه‌ای از زمانهای دیاستولی و سیستولی قادر است عملکرد بطنی را بررسی نماید و در بررسی بیماریهای مادرزادی قلبی نیز استفاده می‌شود.^۷ Beatriz Bouzas چنین بیان کرده است که با وجود پیشرفتهای اخیر در شناسایی بیماران با نارسایی شدید دریچه ریوی هنوز هم زمان مناسب برای تعویض دریچه ریوی ناشناخته باقی مانده است و مراکز مختلف با پروتکل‌های متفاوتی در مورد این بیماران عمل می‌کنند.^۲

جهت ارزیابی شدت نارسایی دریچه ریوی است. اندکس نمایه بطن یا Tei Index روش جدید، ساده، با ارزش و در عین حال با خطای اندازه‌گیری کمی است. در صورت بروز نارسایی شدید دریچه ریوی تعویض دریچه ریوی به روش جراحی متداولترین روش درمان در این گروه از بیماران است هرچند توسعه روشهای مداخله‌ای غیر جراحی سبب ایجاد تحولی جدید در درمان این گروه از بیماران شده است. روش مداخله‌ای غیر جراحی تعویض دریچه ریوی برای بیماران مبتلا به نارسایی شدید دریچه ریوی روش جدید و نوپایی است، که قادر خواهد بود در آینده‌ای نزدیک به روشی آسان و کم‌خطر در درمان موفق این بیماران تبدیل گردد.

دارد. Bouzad چنین بیان می‌کند که نارسایی دریچه ریوی در سنین کودکی به خوبی تحمل می‌گردد. اغلب این بیماران ظرفیت فعالیتی خوبی در سنین کودکی دارند. با افزایش سن و زمانی که از عمل جراحی می‌گذرد و به دنبال نارسایی پیشرونده و تدریجی دریچه ریوی و افزایش بار حجمی بطنی علایم نارسایی عملکرد بطنی ظاهر می‌شود.^۲ نارسایی دریچه ریوی بدنال ترمیم کامل تترالوژی فالوت به کمک پیچ ترانس آنولار، شایع‌ترین عارضه پس از جراحی است که با عوارض متعددی همچون گشاد شدن و نارسایی بطن راست و بروز آریتمی‌های خطرناک بطنی همراه است. اکوکاردیوگرافی رایج‌ترین روش پیگیری این بیماران پس از عمل جراحی است استفاده از اکوی داپلر ساده‌ترین و در عین حال دقیق‌ترین روش

References

1. Adams FH, Emmanouilides GC, Moss AJ, Riemenschneider TA. Moss Adam's heart disease in infants, children and adolescents. 6th ed. Philadelphia: Lippincott Williams & Wilkins; 2001.
2. Bouzas B, Kilner PJ, Gatzoulis MA. Pulmonary regurgitation: not a benign lesion. *Eur Heart J* 2005; 26: 433-9.
3. Ishii M, Eto G, Tei C, Tsutsumi T, Hashino K, Sugahara Y, et al. Quantitation of the global right ventricular function in children with normal heart and congenital heart disease: a right ventricular myocardial performance index. *Pediatr Cardiol* 2000; 21: 416-21.
4. Redington AN, Oldershaw PJ, Shinebourne EA, Rigby ML. A new technique for the assessment of pulmonary regurgitation and its application to the assessment of right ventricular function before and after repair of tetralogy of Fallot. *Br Heart J* 1988; 60: 57-65.
5. Tei C, Dujardin KS, Hodge DO, Bailey KR, McGoon MD, Tajik AJ, et al. Doppler echocardiographic index for assessment of global right ventricular function. *J Am Soc Echocardiogr* 1996; 9: 838-47.
6. Tei C, Nishimura RA, Seward JB, Tajik AJ. Noninvasive Doppler-derived myocardial performance index: correlation with simultaneous measurements of cardiac catheterization measurements. *J Am Soc Echocardiogr* 1997; 10: 169-78.
7. Lakoumentas JA, Panou FK, Kotseroglou VK, Aggeli KI, Harbis PK. The Tei index of myocardial performance: applications in cardiology. *Hellenic J Cardiol* 2005; 46: 52-8.
8. Bove EL, Kavey RE, Byrum CJ, Sondheimer HM, Blackman MS, Thomas FD. Improved right ventricular function following late pulmonary valve replacement for residual pulmonary insufficiency or stenosis. *J Thorac Cardiovasc Surg* 1985; 90: 50-5.
9. Eidem BW, O'Leary PW, Tei C, Seward JB. Usefulness of the myocardial performance index for assessing right ventricular function in congenital heart disease. *Am J Cardiol* 2000; 86: 654-8.
10. Abd El Rahman MY, Abdul-Khaliq H, Vogel M, Alexi-Meskischvili V, Gutberlet M, Hetzer R, et al. Value of the new Doppler-derived myocardial performance index for the evaluation of right and left ventricular function following repair of tetralogy of fallot. *Pediatr Cardiol* 2002; 23: 502-7.
11. Abd El Rahman MY, Abdul-Khaliq H, Vogel M, Alexi-Meskischvili V, Gutberlet M, Lange PE. Relation between right ventricular enlargement, QRS duration, and right ventricular function in patients with tetralogy of Fallot and pulmonary regurgitation after surgical repair. *Heart* 2000; 84: 416-20.

Echocardiographic ventricular function evaluation in pulmonary valve insufficiency after surgical repair of Fallot tetralogy

Aarabi M.U
Meraji M
Mortezaeian H*

Department of, Pediatric
Cardiology Iran University of
Medical Sciences.

Abstract

Background: Tetralogy of Fallot is the most common cyanotic congenital heart disease. The systolic and diastolic function in both ventricles is altered even after successful corrective surgery for this defect with a transannular patch. Pulmonary regurgitation, a common complication after this treatment, is usually well tolerated in childhood. The aim of this study was to assess the combined diastolic and systolic function of both ventricles using the Doppler-derived myocardial performance index (Tei index) in patients who underwent surgical repair of tetralogy of Fallot using a transannular patch. In this article we discuss the impact of pulmonary regurgitation on right ventricular function and clinical outcome, the role of echocardiographic imaging, and current management strategies for patients with pulmonary regurgitation after this treatment.

Methods: Sixty eight patients with tetralogy Fallot were studied in Shahid Rajaie referral Cardiovascular Center during 2003-2005. The studied population, 36 male and 32 female with a mean age of 7.5 ± 4 years and a history of corrective surgery for tetralogy of Fallot using a transannular patch. These patients were randomly selected and assessed by Doppler echocardiography.

Results: Fifty-seven patients (84%) had mild to moderate pulmonary regurgitation, whereas 11 patients (16%) had severe pulmonary regurgitation. Right ventricular Tei index was significantly increased in patients with severe pulmonary regurgitation compared those with mild to moderate pulmonary regurgitation (0.54 ± 0.18 vs 0.24 ± 0.11 , $P < 0.01$). Left ventricular Tei index was increased in patients with severe pulmonary regurgitation compared those with mild to moderate pulmonary regurgitation (0.46 ± 0.22 vs 0.32 ± 0.14 , $P < 0.05$).

Conclusions: The findings of this study suggest that pulmonary regurgitation is a serious complication after repair of tetralogy of Fallot with a transannular patch. Delaying surgery in such patients risks irreversible ventricular function.

Keywords: Tei index, myocardial performance index, pulmonary valve replacement, pulmonary regurgitation, tetralogy of Fallot

*Corresponding author Shahid
Rajaei Heart Center Valiasr Ave.,
Tehran.
Tel: +98-21-2392541-509
email:
mehranmortezaeian@yahoo.com