

## سپتوستومی دهلیزی با راهنمایی اکوکاردیوگرافی: گزارش هشت بیمار

### چکیده

تاریخ دریافت مقاله: ۱۳۹۰/۰۷/۲۰ تاریخ پذیرش: ۱۳۹۱/۰۶/۱۵

**زمینه:** سپتوستومی دهلیزی با بالن، از موارد اورژانس در کاردیولوژی کودکان به‌شمار می‌رود. از آنجا که اغلب بیماران نیازمند این اقدام در حال حاضر با جراحی ترمیمی از زندگی مطلوبی برخوردار خواهند شد، انجام سریع، موثر و ایمن‌تر آن اهمیت بیش‌تری می‌یابد. اگر چه استفاده از پروستاگلاندین E<sub>1</sub> و درمان جراحی زودرس، از موارد انجام آن به‌طور چشمگیری کاسته است، اما همه مراکز حتی در بیمارانی که به انفوزیون پروستاگلاندین پاسخ مطلوب می‌دهند، آن را کنار نگذاشته‌اند.

**معرفی بیماران:** تعداد هشت نوزاد ترم با بیماری مادرزادی قلب که اندیکاسیون سپتوستومی دهلیزی با بالن داشتند و در مرکز قلب شهید رجایی از شهریورماه ۱۳۸۸ تا اسفندماه ۱۳۸۹ بستری شده بودند، شش مورد فقط با راهنمایی اکوکاردیوگرافی و دو مورد با اکوکاردیوگرافی همراه با فلوروسکوپی تحت مداخله قرار گرفتند. موفقیت سپتوستومی سایز  $\geq 5$  mm و حرکت آزاد لبه‌های آن تعریف گردید.

**یافته‌ها:** جنسیت نوزادان در هفت مورد پسر و در یک مورد دختر بود. متوسط سن آن‌ها شش روز بود. همه بیماران جابه‌جایی عروق بزرگ با دیواره بین بطنی سالم یا سوراخ بین بطنی کوچک بودند که نیازمند مداخله ارزیابی شدند. سپتوستومی در همه بیماران موفق بود. هیچ عارضه قلبی عروقی به‌دنبال نداشت.

**نتیجه‌گیری:** سپتوستومی دهلیزی با بالن، یک مداخله اورژانس است که می‌توان آن را سریع، مطمئن و موثر با راهنمایی اکوکاردیوگرافی در بالین بدون جابه‌جایی بیمار انجام داد، با مشاهده محل کاتر احتمال عوارض شدید را کاهش داد و نتیجه را در حین مداخله ارزیابی نمود.

**کلمات کلیدی:** بیماری مادرزادی قلب، اکوکاردیوگرافی، جابه‌جایی عروق بزرگ.

آویسا طبیب

حجت مرتضائیان

سید محمود معراجی

حسن بیرجندی\*

گروه قلب کودکان، مرکز قلب شهید رجایی،  
دانشگاه علوم پزشکی تهران، تهران، ایران.

\* نویسنده مسئول: تهران، خیابان ولیعصر، ابتدای  
بزرگراه نیایش، جنب پارک ملت، مرکز قلب شهید  
رجایی، کدپستی ۱۹۹۶۹۱۱۱۵۱

تلفن: ۰۲۱-۲۳۹۲۲۵۴۲

E-mail: hbirjandi@yahoo.com

### مقدمه

تریکوسپید، اتصال نابه‌جای همه وریدهای ریوی Total Anomalous Pulmonary Venous Connection (TAPVC)، آترزی پولمونر با دیواره بین بطنی سالم، قلب چپ هیپوپلاستیک و هیپرتانسیون اولیه ریوی می‌باشند. اگر چه در حال حاضر با پیشرفت تکنیک‌های جراحی قلب و انجام زودرس اعمال جراحی ترمیمی از موارد سپتوستومی به مقدار زیادی کاسته شده است، همه مراکزی که عمل جراحی سویچ شریانی (درمان جراحی جابه‌جایی عروق بزرگ در بیش‌تر موارد) را در ابتدای تولد انجام می‌دهند، به‌علت عوارض پروستاگلاندین E<sub>1</sub> و مزایای متعدد سپتوستومی، آن را کنار نگذاشته‌اند.<sup>۱</sup> این اقدام در

پاره کردن سپتوم بین دهلیزی به‌وسیله بالن (Balloon Atrial Septostomy, BAS) در بیماری‌های قلبی مادرزادی معینی از چندین دهه قبل و ابتدا توسط William Rashkind انجام شده است. نیاز به انجام سپتوستومی به‌منظور بهتر نمودن مخلوط شدن (Mixing) خون شریانی و وریدی به‌طور عمده در نوزادان مبتلا به جابه‌جایی عروق بزرگ (Transposition of the Great Arteries, dTGA) پیش می‌آید. بیماران دیگر نیازمند سپتوستومی احتمالی مبتلایان به آترزی دریچه

کاردیولوژی کودکان از موارد اورژانس بوده، ابتدا در لابراتوار کاتتریسیم (کتلب) و تحت راهنمایی فلوروسکوپی انجام می‌شد. در دهه‌های اخیر، این اقدام با راهنمایی اکوکاردیوگرافی و با استفاده از بالن‌های مختلف، سریع، موثر و مطمئن و در بعضی مراکز به‌عنوان روش انتخابی معرفی شده است.<sup>۲-۶</sup>

مزایای متعدد این روش سرعت بالا، مشاهده مستقیم آناتومی قلب حین انجام کار و اجتناب از عوارض جدی نظیر آسیب به دریچه‌های دهلیزی بطنی یا ورید اجوف تحتانی، آگاه شدن هرچه سریع‌تر در صورت بروز عارضه، حذف اشعه مضر برای بیمار و پزشک، عدم نیاز به جابه‌جایی شیرخوار و کم کردن عوارض آن از جمله هیپوترمی و امکان انجام آن در NICU و حتی در داخل انکوباتور نوزاد است.<sup>۷،۸</sup> این مداخله در ۷۲-۴۸ ساعت اول تولد از راه ورید نافی نیز قابل انجام است.<sup>۹،۱۰</sup> در صورت معمول شدن سپتوستومی دهلیزی با بالن تحت راهنمایی اکوکاردیوگرافی، امید می‌رود که از مرگ و میر نوزادان کاسته شود.

در حال حاضر در کشور ما، بالن آتریال سپتوستومی در کتلب با راهنمایی فلوروسکوپی و در مراکز معدودی صورت می‌گیرد. در صورت عدم انجام سپتوستومی، نوزاد بایستی تحت انفوزیون PGE1 قرار گیرد که خود مستلزم مراقبت ویژه است و انتقال نوزاد را مخاطره‌آمیز می‌نماید؛ این مطالعه به‌منظور ارزیابی موفقیت این اقدام با راهنمایی اکوکاردیوگرافی انجام شده است. استفاده از اکوکاردیوگرافی حتی در همراهی با فلوروسکوپی موجب سهولت کار می‌شود.<sup>۱۱</sup>

## معرفی بیماران

در این مطالعه موردی، شیرخواران نیازمند سپتوستومی که از شهریورماه ۱۳۸۸ تا اسفندماه ۱۳۸۹ در مرکز آموزشی تحقیقاتی درمانی قلب و عروق شهید رجایی بستری شده و اندیکاسیون سپتوستومی داشته‌اند با نظر پزشک معالج و آگاهی و رضایت والدین، تحت مداخله با راهنمایی اکوکاردیوگرافی قرار گرفته‌اند. همه آن‌ها نوزادان مبتلا به TGA با شانت ناکافی بودند. نوع مطالعه با توجه به حجم نمونه، مطالعه موردی می‌باشد. دستگاه اکوکاردیوگرافی مورد استفاده برای تشخیص قبل از مداخله، دستگاه اکوکاردیوگرافی

پس از آماده و گرم نمودن تخت کتلب با استفاده از وارمر تابشی، فیکس نمودن اندام‌ها، استفاده از داروهای آرام‌بخش مثل کتامین یا فنوباریتال داخل وریدی، پرپ و درپ ناحیه شکم و ران‌ها، و تجویز اکسیژن با ماسک برای بیماران غیر انتوبه، شان کاتترگذاری پهن می‌شد. مداخله از ورید فمورال با ارجحیت طرف راست و یا در ۷۲ ساعت اول تولد، در صورت امکان از ورید نافی انجام می‌شد. با پروب استریل اکو می‌توان از بودن وایر در داخل ورید فمورال اطمینان حاصل نمود. می‌توان با تزریق کنتراست (نرمال سالین) در داخل مسیر تعبیه شده و مشاهده آن در دهلیز راست، از درست بودن آن اطمینان حاصل نمود که نیازمند استریل بودن پروب نیز نمی‌باشد. با استفاده از شیت و دیلاتور 7F در مسیر ورید فمورال و ورید اجوف تحتانی (IVC) یا ورید نافی، مجرای وریدی (Ductus venosus) و ورید اجوف تحتانی، بالون کاتتر با راهنمایی اکوکاردیوگرافی از نمای ساب کوستال، تا مدخل IVC (در نمای Bicaval یا شبیه آن) به دهلیز راست جلو رانده می‌شد.

سپس در نمای چهار حفره‌ای (Four chamber) ساب کوستال یا آپیکال، در حالی که وریدهای ریوی و دریچه‌های دهلیزی-بطنی رویت می‌شوند، با تخمین فاصله و مراقبت از نظر احتمال حلقه شدن، بالن کاتتر از Patent Foramen Ovale (PFO) عبور داده می‌شد. با رویت نوک کاتتر در محل مناسب در داخل LA، بالن پس از هواگیری از طریق سه راهی، با حدود ۱ml سالین استریل (آغشته به کنتراست در صورت احتمال استفاده از راهنمای فلوروسکوپی)، متسع می‌شد. سپس زیر دید مستقیم اکوکاردیوگرافی با یک حرکت سریع و کوتاه مچ (شبیه Backhand)، بالن عقب کشیده می‌شد. این کار با افزایش فزاینده سایز بالن و حداکثر تا ۱۶-۱۵mm چند مرتبه تکرار می‌شد تا نتیجه دلخواه از نظر سایز نقص ایجاد شده و وجود شانت دو طرفه به‌دست آید که با از بین رفتن مقاومت در برابر حرکت بالن همراه است. گازومتری خون شریانی (ABG) قبل از اقدام و در صورت امکان پس از اقدام، انجام می‌گرفت. داده‌ها با توجه به تعداد موارد با نرم‌افزار (Microsoft Office) Excel 2007 آنالیز شد.

در این مطالعه موردی، شیرخواران نیازمند سپتوستومی که از شهریورماه ۱۳۸۸ تا اسفندماه ۱۳۸۹ در مرکز آموزشی تحقیقاتی درمانی قلب و عروق شهید رجایی بستری شده و اندیکاسیون سپتوستومی داشته‌اند با نظر پزشک معالج و آگاهی و رضایت والدین، تحت مداخله با راهنمایی اکوکاردیوگرافی قرار گرفته‌اند. همه آن‌ها نوزادان مبتلا به TGA با شانت ناکافی بودند. نوع مطالعه با توجه به حجم نمونه، مطالعه موردی می‌باشد. دستگاه اکوکاردیوگرافی مورد استفاده برای تشخیص قبل از مداخله، دستگاه اکوکاردیوگرافی

در این مطالعه موردی، شیرخواران نیازمند سپتوستومی که از شهریورماه ۱۳۸۸ تا اسفندماه ۱۳۸۹ در مرکز آموزشی تحقیقاتی درمانی قلب و عروق شهید رجایی بستری شده و اندیکاسیون سپتوستومی داشته‌اند با نظر پزشک معالج و آگاهی و رضایت والدین، تحت مداخله با راهنمایی اکوکاردیوگرافی قرار گرفته‌اند. همه آن‌ها نوزادان مبتلا به TGA با شانت ناکافی بودند. نوع مطالعه با توجه به حجم نمونه، مطالعه موردی می‌باشد. دستگاه اکوکاردیوگرافی مورد استفاده برای تشخیص قبل از مداخله، دستگاه اکوکاردیوگرافی

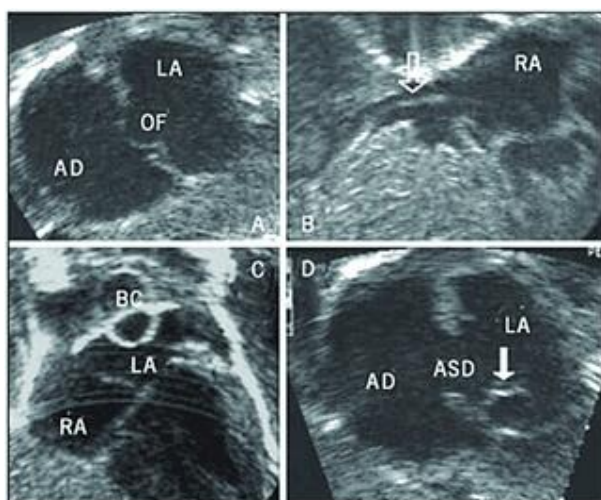
در این مطالعه موردی، شیرخواران نیازمند سپتوستومی که از شهریورماه ۱۳۸۸ تا اسفندماه ۱۳۸۹ در مرکز آموزشی تحقیقاتی درمانی قلب و عروق شهید رجایی بستری شده و اندیکاسیون سپتوستومی داشته‌اند با نظر پزشک معالج و آگاهی و رضایت والدین، تحت مداخله با راهنمایی اکوکاردیوگرافی قرار گرفته‌اند. همه آن‌ها نوزادان مبتلا به TGA با شانت ناکافی بودند. نوع مطالعه با توجه به حجم نمونه، مطالعه موردی می‌باشد. دستگاه اکوکاردیوگرافی مورد استفاده برای تشخیص قبل از مداخله، دستگاه اکوکاردیوگرافی

در این مطالعه موردی، شیرخواران نیازمند سپتوستومی که از شهریورماه ۱۳۸۸ تا اسفندماه ۱۳۸۹ در مرکز آموزشی تحقیقاتی درمانی قلب و عروق شهید رجایی بستری شده و اندیکاسیون سپتوستومی داشته‌اند با نظر پزشک معالج و آگاهی و رضایت والدین، تحت مداخله با راهنمایی اکوکاردیوگرافی قرار گرفته‌اند. همه آن‌ها نوزادان مبتلا به TGA با شانت ناکافی بودند. نوع مطالعه با توجه به حجم نمونه، مطالعه موردی می‌باشد. دستگاه اکوکاردیوگرافی مورد استفاده برای تشخیص قبل از مداخله، دستگاه اکوکاردیوگرافی

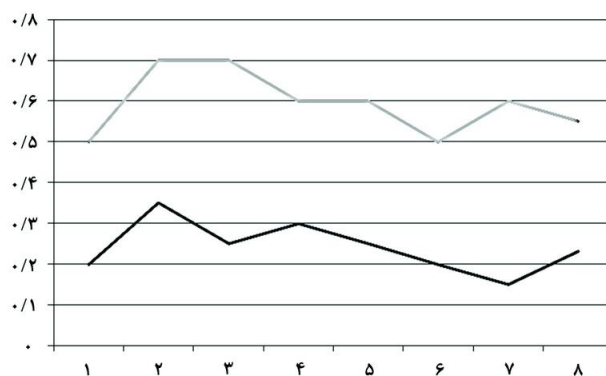
## یافته‌ها

در اکوکاردیوگرافی، سایز سوراخ بین دهلیزی به‌طور متوسط  $2/4\text{mm}$  بود و در پنج مورد با شانت چپ به راست و در سه مورد با شانت دو طرفه با برتری چپ به راست همراه بود. قبل از مداخله، متوسط PH شریانی  $7/35$  بود ( $6/99-7/57$ )، متوسط  $\text{pO}_2$  شریانی  $26\text{mm Hg}$  و متوسط درصد اشباع اکسیژن خون شریانی  $74\%$  بود. ورید استفاده شده، در دو مورد ورید نافی و در بقیه ورید

بیماران ارزیابی شده، هشت نوزاد مبتلا به TGA با سپتوم سالم بین بطنی یا Ventricular Septal Defect (VSD) کوچک بودند که از شهریورماه ۱۳۸۸ تا اسفندماه ۱۳۸۹ در مرکز قلب شهید رجایی بستری شده‌اند. مشخصات دموگرافیک بیماران در جدول ۱ آمده است. بیماران به جز یک مورد، نوزاد پسر ترم بودند، متوسط سن آنان شش روز (۱-۱۵) بود. به جز یک مورد، سایر بیماران قبل از مداخله، وضعیت بالینی پایدار نداشتند. دو مورد هنگام بستری اتوبه بودند و پنج مورد PGE1 دریافت می‌نمودند.



شکل- ۱: سپتوستومی زیر راهنمای اکوکاردیوگرافی: A- سوراخ بیضی، B- عبور بالن کاتتر از IVC به داخل دهلیز راست، C- بالن متسع شده در دهلیز چپ، D- لبه‌های پارگی دیواره<sup>۱۶</sup>



نمودار- ۱: سایز نقص قبل (پایین) و پس از سپتوستومی (بالا)

جدول- ۱: مشخصات دموگرافیک، PH، فشار و اشباع اکسیژن شریانی و وضعیت بالینی قبل و پس از مداخله

سن به روز	جنس	PH قبل	PH بعد	درصد اشباع اکسیژن قبل	درصد اشباع اکسیژن بعد	فشار اکسیژن قبل (mmHg)	فشار اکسیژن بعد (mmHg)	وضعیت بالینی قبل	وضعیت بالینی بعد
۱	پسر	۷/۲۹		۲۱		۱۷		بی‌ثبات	پایدار
۳	پسر	۷/۴۲		۶۳		۳۲		بی‌ثبات	پایدار
۳	دختر	۷/۳۷	۷/۴۹	۶۱	۸۱	۳۳	۴۲	بی‌ثبات	پایدار
۷	پسر	۷/۳۶	۷/۳۴	۵۶	۶۶	۳۱	۳۸	پایدار	پایدار
۳	پسر	۶/۹۹	۷/۲۳	۷	۲۴	۱۴	۱۹	بی‌ثبات	پایدار
۱۵	پسر	۷/۴۳	۷/۳۶	۳۳	۶۷	۱۹	۳۷	بی‌ثبات	پایدار
۶	پسر	۷/۵۷	۷/۵۶	۴۱	۶۱	۱۹	۲۷	بی‌ثبات	پایدار
۱۰	پسر	۷/۳۴	۷/۳۵	۷۰	۹۲	۴۰	۶۶	بی‌ثبات	پایدار

نتیجه مزیت‌های مهمی مثل منتقل نکردن کودک قلبی به شدت بد حال و کم کردن زمان قبل از مداخله را دارد. این مساله برای کشور ما که مراکز Referral برای این بیماران معدود و با فاصله دور است، اهمیت بیش‌تری دارد و از مرگ و میر بیماران می‌کاهد.

Martin، مزیت‌های اعزام تیمی از متخصصین برای انجام سیتوستومی با اکو برای نوزادی در یک NICU در مرکزی دیگر به‌طور Bedside را بررسی نموده، آن را بهتر از انتقال اورژانسی نوزاد به مرکز تخصصی و دارای مزیت‌های بالینی، اجتماعی و سازمانی برای مراکز فوق تخصصی دانست.<sup>۱۴</sup>

حتی هنگامی که کاتتریزاسیون اندیکاسیون دارد، مثل تعیین آناتومی پولمونر در TAPVC، استفاده از اکوکاردیوگرافی برای سیتوستومی ارجح است و باعث کم‌تر شدن زمان رادیاسیون، ایمنی بیش‌تر از نظر محل بالن کاتتر و ارزیابی فوری عمل می‌شود.<sup>۱۰</sup> علاوه بر مانیتورینگ، از نظر ایجاد عارضه، ارزیابی فوری از این نظر اهمیت دارد که گاهی سیتوم فقط متسع شده و سیتوستومی انجام نشده، بلکه با تصور انجام سیتوستومی، مداخله پایان می‌یابد.

Mullins، ۱۲ کودک مبتلا به TAPVC را گزارش نمود که در سال ۱۹۷۳، سیتوستومی بدون راهنمایی اکوکاردیوگرافی برای آنان انجام شده بود. در دو مورد نفعی از سیتوستومی نبرده، نیاز به جراحی اورژانس پیدا نمودند در حالی که اختلاف گرادیان بین دهلیزها کم‌تر از ۱mm Hg بود.<sup>۱۵</sup> علت عدم اختلاف گرادیان می‌تواند افزایش کمپلیانس دهلیز راست باشد. در TAPVC سیتوستومی مشکل است، چون LA کوچک است و کریتریای همودینامیک معمول برای LA مثل وجود PV، فشار و O2 sat بالاتر وجود ندارد.<sup>۱۱</sup> اکوکاردیوگرافی در این موارد نقش مهمی دارد.

امکان دیدن کاتتر و موقعیت آن نسبت به ساختارهای داخل قلب، بدون شک مداخله را مطمئن‌تر و ریسک پرفوراسیون یا آسیب به دریچه‌های AV را کم‌تر می‌کند. اندازه حجم بالن در این مطالعه بین ۱-۲ml بود و سایز سوراخ ایجاد شده مطلوب بود. در صورت لزوم افزایش تدریجی تا ۴ml نیز در بالن کمپلیانت گزارش شده است.<sup>۱۶</sup> هیچ عارضه قلبی عروقی در بیماران مشاهده نگردید. مطالعات مختلف نیز این مداخله را فاقد عارضه شدید عنوان نموده‌اند. پاره شدن بالن به جنس بالن مربوط است و ارتباطی به تکنیک انجام مداخله ندارد.

فمورال بود. پس از انجام مداخله، متوسط سایز سوراخ بین دهلیزی ۵/۹mm شده، به جز یک مورد، با شانت دو طرفه از طریق آن همراه بود (نمودار- ۱ و شکل- ۱).

به‌جز یک بیمار که تا قبل از عمل انفوزیون PGE1 داشت و انتوبه به اتاق عمل رفت، بقیه اکستوبه شده و وضعیت باثباتی داشتند، انفوزیون آن‌ها قطع گردید و یک مورد ۴۸ ساعت پس از انجام سیتوستومی به وضعیت باثبات رسید. در آزمایش گازهای خون شریانی پس از انجام سیتوستومی، متوسط PH برابر ۷/۳۹، pO2 برابر ۳۸mm Hg و درصد اشباع اکسیژن برابر ۶۵٪ بود. هیچ عارضه قلبی عروقی در بیماران مشاهده نگردید.

## بحث

از آنجا که این مطالعه برای اولین بار در ایران صورت می‌گیرد، در چند مورد اول سیتوستومی با راهنمایی اکوکاردیوگرافی موفق نبود و از مطالعه حذف گردید. در دو مورد بعدی، از فلوروسکوپ برای عبور اولیه از PFO کمک گرفته شد. در شش مورد متوالی آخر، سیتوستومی فقط با راهنمایی اکوکاردیوگرافی انجام گردید. به‌نظر می‌رسد Learning curve را بتوان به‌سرعت سپری نمود و سیتوستومی ایمن، موثر و سریع را انجام داد.

همه بیماران نوزادان ترم با بیماری TGA و سن کم‌تر و یا معادل ۱۵ روز بودند که به جز یک مورد، به علت نامناسب بودن وضعیت بالینی در CCU بستری شدند. اگر چه بیماران سن کمی داشتند، سیتوستومی در حجم بالا تا سن دو ماه و نیز حتی شش ماه زیر راهنمایی اکوکاردیوگرافی با موفقیت گزارش شده است.<sup>۱۱-۱۳</sup>

از تعداد هشت مورد، در دو مورد مداخله از طریق ورید نافی صورت گرفت. با وجود این که در یک مورد سن نوزاد کم‌تر از ۲۴ ساعت و در مورد دیگر کم‌تر از ۷۲ ساعت بود، بر خلاف انتظار عبور شیت یا حتی کاتتر ورید مرکزی، بدون سیم راهنما ۰/۰۳۵ مقدور نبود. به‌نظر می‌رسد انتخاب ورید فمورال برای انجام این مداخله بر ورید نافی برتری دارد.

سیتوستومی دهلیزی با بالن تحت راهنمایی اکوکاردیوگرافی اجازه مداخله در محیط مناسب‌تر، در بالین بیمار یا حتی در سرویس‌های پزشکی دور از مرکز ارجاعی (Referral) را می‌دهد، در

همراه نیست، با توجه به رویت نتیجه در حین انجام کار، موثرتر است، از نظر اقتصادی با صرفه‌تر و برای پزشک ایمن‌تر می‌باشد. *سیاسگزار*: این مقاله حاصل پایان‌نامه تحت عنوان "بررسی نتایج انجام بالون سپتوستومی بین دهلیزی با راهنمایی اکوکاردیوگرافی در بیماران بستری شده در مرکز قلب شهید رجایی" می‌باشد که در سال ۱۳۹۰ و کد ۱۸۵۳ با حمایت دانشگاه علوم پزشکی و خدمات بهداشتی درمانی تهران اجرا شده است.

فاکتور اقتصادی نیز قابل توجه است. Zellers، سپتوستومی بین دهلیزی با راهنمایی اکو در بالین بیمار را دارای مزیت اقتصادی و هزینه‌ای برابر نصف هزینه این اقدام در بخش کتلب دانست.<sup>۱۷</sup> در نتیجه سپتوستومی دهلیزی با استفاده از بالون با راهنمایی اکوکاردیوگرافی بر فلوروسکوپی برتری دارد زیرا در بالین بیمار قابل انجام است، مانع انتقال شیرخوار بدحال می‌شود، از نظر عوارض با توجه به رویت ساختار قلب، ایمن‌تر است، با رادیاسیون برای طفل

## References

- Paul MH, Wernovsky G. Transposition of the great arteries. In: Adams FH, Emmanouilides GC, Riemenschneider TA, editors. *Moss and Adams' Heart Disease in Infants, Children, and Adolescents*. 7<sup>th</sup> ed. Philadelphia, PA: Lippincott Williams and Wilkins; 2008. p. 1050-1, 1062-3.
- Ashfaq M, Houston AB, Gnanapragasam JP, Lilley S, Murtagh EP. Balloon atrial septostomy under echocardiographic control: six years' experience and evaluation of the practicability of cannulation via the umbilical vein. *Br Heart J* 1991;65(3):148-51.
- Beitzke A, Stein JI, Suppan C. Balloon atrial septostomy under two-dimensional echocardiographic control. *Int J Cardiol* 1991; 30(1):33-42.
- Ozkutlu S, Ozme S, Saraçlar M, Baysal K. Balloon atrial septostomy using echocardiographic monitoring. *Jpn Heart J* 1988;29(4):415-9.
- Hijazi ZM, Abu Ata I, Kuhn MA, Cheatham JP, Latson L, Geggel RL. Balloon atrial septostomy using a new low-profile balloon catheter: initial clinical results. *Cathet Cardiovasc Diagn* 1997; 40(2):187-90; discussion 191.
- Ozkutlu S, Saraçlar M. Superiority of echocardiographically assisted blade atrial septostomy. *Jpn Heart J* 1992;33(3):337-41.
- Newfeld EA, Purcell C, Paul MH, Cole RB, Muster AJ. Transumbilical balloon atrial septostomy in 16 infants with transposition of the great arteries. *Pediatrics* 1974;54(4):495-7.
- Baker EJ, Allan LD, Tynan MJ, Jones OD, Joseph MC, Deverall PB. Balloon atrial septostomy in the neonatal intensive care unit. *Br Heart J* 1984;51(4):377-8.
- D'Orsogna L, Lam J, Sandor GG, Patterson MW. Assessment of bedside umbilical vein balloon septostomy using two-dimensional echocardiographic guidance in transposition of great arteries. *Int J Cardiol* 1989;25(3):271-7.
- Wong KY, Ng MP, Ong KK, Cheng HK. Balloon atrial septostomy under two dimensional echocardiographic visualisation. *Ann Acad Med Singapore* 1990;19(1):51-3.
- Lin AE, Di Sessa TG, Williams RG. Balloon and blade atrial septostomy facilitated by two-dimensional echocardiography. *Am J Cardiol* 1986;57(4):273-7.
- Marchi CH, Godoy MF, Santos MA, Moscardini AC, Hassen Sobrinho S, Croti UA. Echocardiographic monitoring of balloon atrial septostomy. *Arq Bras Cardiol* 2005;84(3):245-50
- Jamjureeruk V, Sangtawesin C, Layangool T. Balloon atrial septostomy under two-dimensional echocardiographic control: a new outlook. *Pediatr Cardiol* 1997;18(3):197-200.
- Martin AC, Rigby ML, Penny DJ, Redington AN. Bedside balloon atrial septostomy on neonatal units. *Arch Dis Child Fetal Neonatal Ed* 2003;88(4):F339-40.
- Mullins CE, el-Said GM, Neches WH, Williams RL, Vargo TA, Nihill MR, et al. Balloon atrial septostomy for total anomalous pulmonary venous return. *Br Heart J* 1973;35(7):752-7.
- Lopes LM, Kawano C, Cristóvão SA, Nagamatsu CT, Fonseca L, Furlanetto BH, et al. Balloon atrial septostomy guided by echocardiography in a neonatal intensive care unit. *Arq Bras Cardiol* 2010;95(2):153-8
- Zellers TM, Dixon K, Moake L, Wright J, Ramaciotti C. Bedside balloon atrial septostomy is safe, efficacious, and cost-effective compared with septostomy performed in the cardiac catheterization laboratory. *Am J Cardiol* 2002;89(5):613-5

## Balloon atrial septostomy under echocardiographic guide: case series

Avisa Tabib M.D.  
Hojat Mortazaeian M.D.  
Saied Mahmood Meraji M.D.  
Hassan Birjandi M.D.\*

Department of Pediatric Cardiology,  
Shahid Rajaei Heart Center,  
Tehran University of Medical  
Sciences, Tehran, Iran.

### Abstract

Received: October 12, 2011 Accepted: September 05, 2012

**Background:** Balloon atrial septostomy is an emergent procedure in pediatric cardiology. Nowadays, most patients in need of the procedure have acceptable outcomes after surgical repair. Thus, it is important to perform this procedure as safe as possible. By performing early arterial switch operation and prostaglandin infusion, the rate of balloon atrial septostomy has markedly decreased. However, not all centers performing early arterial switch repairs have abandoned atrial septostomy, even in patients who respond favorably to prostaglandin infusion.

**Case presentation:** In total, eight 1- to 15-day old term neonates admitted in Shahid Rajaei Heart Center in Tehran, Iran from October 2009 to February 2011, with congenital heart diseases were scheduled for balloon atrial septostomy. In six cases the procedure was done exclusively under echocardiographic guidance and in two cases with the help of fluoroscopy. Success was defined as the creation of an atrial septal defect with a diameter equal to or more than 5 mm and ample mobility of its margins.

**Results:** Male sex was predominant (87%) and the mean age of the neonates was six days. The diagnosis in all cases was simple transposition of great arteries. The procedure was successful in all patients with any cardiovascular complication.

**Conclusion:** Balloon atrial septostomy is an emergent procedure that can be done safely and effectively under echocardiographic guidance. According to the feasibility of this technique it could be performed fast, safe and effective at bedside, avoiding patient transportation to hemodynamic laboratory or referral center.

**Keywords:** congenital heart disease, echocardiography, transposition of great arteries.

\* Corresponding author: Shahid Rajaei Heart Center, Vali Asr- Nyayesh Intersection, Tehran, Iran.  
Tel: +98-21-23922542  
E-mail: hbirjandi@yahoo.com