

گزارش یک مورد نادر استئوبلاستومای فک بالا در کودک هفت ساله: گزارش موردی

چکیده

دریافت: ۱۳۹۶/۰۱/۱۸ ویرایش: ۱۳۹۶/۰۲/۲۷ پذیرش: ۱۳۹۶/۰۲/۳۰ آنلاین: ۱۳۹۶/۰۲/۳۱

زمینه و هدف: استئوبلاستوم از جمله نادرترین تومورهای اولیه استخوان با پتانسیل تهاجم موضعی و عود می‌باشد. اگرچه این بیماری بیشتر در مهره‌ها یا استخوان‌های بلند کوچک مشاهده می‌شود، ولی به ندرت ضایعاتی در استخوان‌های فک و با تمایل بالا به درگیری فک پایین ایجاد می‌شود. تشخیص درست استئوبلاستوما بسیار مهم است، زیرا در مواردی که ضایعه پرسلول باشد منجر به تشخیص اشتباه با استئوسارکوم می‌شود.

معرفی بیمار: بیمار دختری هفت ساله بود که با ضایعه در خلف ماگزایلا سمت راست همراه با تورم به جراح فک و صورت در دانشکده دندانپزشکی ساری در بهمن‌ماه ۹۵ مراجعه نمود. بررسی هیستوپاتولوژیک ضایعه تومورال پس از جراحی، ضایعه شامل یک استرومای بافت همبندی همراه با عروق فراوان می‌باشد که در آن نسوج استئویدی و استخوانی اولیه Woven به‌طور فعال دیده می‌شوند. در بررسی ریزی بینی نمونه ارسالی استخوان متراکم با نمای طبیعی به همراه استئوبلاست‌های برجسته و بارز و در اطراف بافت، استئوبلاستوما بود.

نتیجه‌گیری: استئوبلاستومای فک تومور نادری است و تظاهرات بالینی و رادیوگرافیک غیراختصاصی آن باعث مشکلات تشخیصی می‌گردد.

کلمات کلیدی: گزارش مورد، استئوبلاستوما، نئوپلاسم، تومور استخوانی، فک بالا.

امیرحسین پاکروان^۱
آتنا شیوا^{۲*}

۱- گروه جراحی دهان، فک و صورت، دانشکده دندانپزشکی، دانشگاه علوم پزشکی مازندران، ساری، ایران.
۲- گروه آسیب‌شناسی دهان، فک و صورت، دانشکده دندانپزشکی، دانشگاه علوم پزشکی مازندران، ساری، ایران.

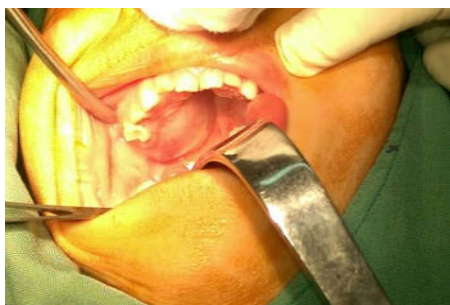* نویسنده مسئول: ساری، دانشگاه علوم پزشکی مازندران، دانشکده دندانپزشکی، بخش آسیب‌شناسی دهان، فک و صورت.

تلفن: ۰۱۱-۳۳۴۴۸۹۴
E-mail: atenashiva@yahoo.com

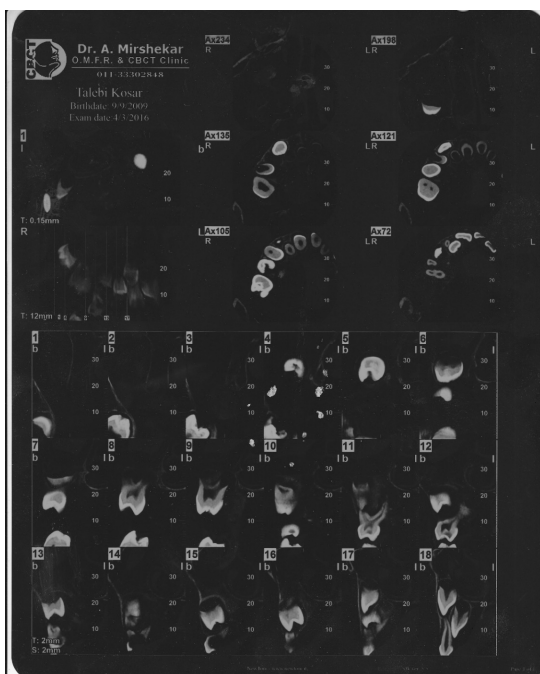مقدمه

دهد که بیشتر فک پایین تمایل بیشتری نشان می‌دهد و بیشتر در زنان، در دهه اول تا چهارم بروز پیدا می‌کند.^{۱،۴} در بررسی فراوانی ضایعات فکی غیرادنتوزنیک همراه با تشکیل استخوان، استئوبلاستوما و استئوئید استئوما کمترین شیوع در بین سایر ضایعات به خود اختصاص دادند.^۵ نمای رادیوگرافی این ضایعه ممکن است به صورت یک ضایعه رادیولوسنت با حدود آشکار و یا غیر آشکار و در برخی موارد با نواحی لکه‌لکه مینرالیزه مشاهده شود. استئوبلاستوما اغلب به صورت یک ضایعه داخل استخوانی و در بخش مرکزی استخوان ایجاد می‌شود و در نتیجه درد و تورم جزو ویژگی‌های شایع آن محسوب می‌شود و حتی در مواردی که در فک بالا رخ دهد با درد و تورم ناشی از عفونت‌های ادنتوزنیک و حتی استئومیلیت اشتباه

پاتولوژی استخوان شامل کلیه اختلالات ارثی، متابولیک، هورمونی، تومورهای خوش‌خیم و بدخیم استخوان می‌باشد.^۱ استئوبلاستوما تومور نادر و خوش‌خیم استخوان است که از استئوبلاست‌ها منشا می‌گیرد و اولین بار توسط Mayer و Jaffe در سال ۱۹۳۲ توصیف شد.^۲ استئوبلاستوما تومور به نسبت نادری است که کمتر از ۱٪ همه تومورهای استخوانی را تشکیل می‌دهد.^۳ بیشترین استخوان‌هایی که مبتلا می‌شوند ستون مهره‌ها، استخوان خاجی و کاسه سر، استخوان‌های دراز و استخوان‌های کوچک دست و پا می‌باشند و به ندرت ممکن است این ضایعه در فک بالا و پایین رخ



شکل ۱: نمای کلینیکی با تورم در خلف پالاتال فک بالا سمت راست بیمار



شکل ۲: عکس CBCT بیمار در ناحیه درگیری در فک بالا

گردید که مخاط پوشاننده آن سالم بود. در Cone beam computed tomography (CBCT) یا توموگرافی سه بعدی انجام شده از ضایعه مورد نظر، در سمت راست ماگزیلا رادیوپاستیتی به همراه لوسنسی مختصر با حاشیه مشخص در اطراف ریشه دندان مولر و پره مولر

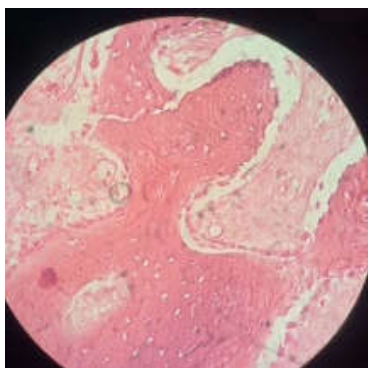
می‌شود.^۴ علایم بالینی بیماران مبتلا به استئوبلاستوم غیراختصاصی می‌باشد. این بیماران معمولاً در تاریخچه خود دردهای شدید شبانه مزمن و طولانی‌مدت با منشا نامشخص که با مصرف داروها حاوی سالیسیلات بهبود نمی‌یابد را بیان می‌کنند. در عین حال بیشتر این بیماران قادر به لوکالیزاسیون دقیق محل درد نمی‌باشند.^۶

در سال ۱۹۸۴ Dorfman و Weiss نوعی از استئوبلاستوما را با عنوان استئوبلاستوم تهاجمی، که نشان‌دهنده یک ضایعه مرزی بین استئوبلاستوم خوش‌خیم و استئوسارکوم بود را معرفی کردند. استئوبلاستومای مهاجم تمایل به عود بالا، تهاجم موضعی، بدون شواهدی از متاستاز داشته و از نظر میکروسکوپی با حضور استئوبلاست‌های اپیتلوئیدی، مشخص می‌شود.^۳

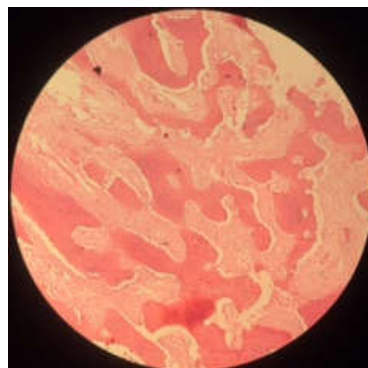
درمان استئوبلاستوما به وسیله جراحی موضعی یا کورتاژ می‌باشد. برخی ضایعات پس از انجام جراحی ناقص عود می‌کنند که این میزان در انواع مهاجم معادل ۵۰٪ است و در موارد نادر هم یک استئوبلاستوما ممکن است به یک استئوسارکوم تبدیل شود.^۴ از آنجایی که استئوبلاستومای فک توموری خوش‌خیم اما نادر است، تظاهرات بالینی و رادیوگرافیک غیراختصاصی آن موجب مشکلات تشخیصی و حتی اشتباه با ضایعات بدخیم می‌گردد. از این‌رو عدم تشخیص درست این ضایعه نه تنها در بررسی رادیولوژی و بالینی دیده می‌شود، حتی در بررسی هیستوپاتولوژیک نیز نیاز به کارآزمودگی آسیب‌شناس دارد، زیرا در مواردی که ضایعه پرسلول باشد منجر به تشخیص اشتباه با استئوسارکوم می‌گردد، بنابراین هدف از این مطالعه گزارش یک مورد نادر از استئوبلاستومای فک بالا در کودک ۷ ساله بود.^۴

معرفی بیمار

بیمار دختری هفت ساله بود که به دلیل ضایعه به صورت تورم سخت با پوشش مخاط سالم در خلف ماگزیلا یک‌طرفه در پالاتال سمت راست بیمار همراه با درد، به جراح فک و صورت در دانشکده دندانپزشکی ساری در بهمن‌ماه ۹۵ مراجعه نمود (شکل ۱). به گفته والدین بیمار این تورم تقریباً از پنج تا شش ماه پیش ایجاد شده بود. در معاینه داخل دهانی ضایعه به صورت یک تورم سفت و سخت در سمت راست فک بالا در سمت پالاتال به اندازه ۲×۲ cm مشاهده



شکل ۴: رنگ‌آمیزی هماتوکسیلین-ئوزین ضایعه تومورال استئوبلاستوما همراه با استئوبلاست‌های برجسته با سیتوپلاسم فراوان و هسته هایپرکروم با درشت‌نمایی 40X



شکل ۳: رنگ‌آمیزی هماتوکسیلین-ئوزین ضایعه تومورال با تراکول‌های استخوانی نامنظم همراه با استرومای فیروزه سست و عروق خونی پراکنده با درشت‌نمایی 10X

استئوبلاستوما بیشتر در افراد کمتر از ۳۰ سال و بیشتر در زنان گزارش شده که با یافته‌های این مطالعه همخوانی دارد.^۴ استئوبلاستوما تمایل به درگیر کردن ستون فقرات دارد. در ۳۰٪ مبتلایان درگیری در ستون فقرات و ساکروم مشاهده می‌شود. با این حال حجمه، فک بالا و پایین ۱۵٪ موارد ابتلا را تشکیل می‌دهند.^{۱۱} در بیشتر موارد، درد موضعی خفیف یک تظاهر بالینی شایع در استئوبلاستوماست که در ۸۷٪ بیماران گزارش می‌شود. در این گزارش نیز بیمار دارای درد در ناحیه درگیری بود.^{۱۲}

تظاهرات رادیوگرافی استئوبلاستوما اغلب غیراختصاصی و غیرتشخیصی هستند ولی نشان‌دهنده یک ضایعه خوش‌خیم می‌باشند.^{۱۳} تظاهرات رادیوگرافی تومور برحسب محل آن می‌توانند متفاوت باشند. وسیع‌شدگی استخوان در محل تومور، نازک شدن کورتکس و وجود توده نسج نرم در محل تومور استخوانی ممکن است در این تومور مشاهده شود که این علائم در برخی بیماران شک به بدخیمی ضایعه را در پزشک تقویت می‌کند.^{۱۴}

ضایعه مورد نظر ما در کودک هفت ساله بود که مشابه با گزارش Ohkubo و همکاران در سال ۱۹۸۹ بود، که در فک بالای یک پسر شش ساله، گزارش نمودند. در گزارش مورد نظر تومور مولر دوم دندان شیری را احاطه کرده بود و تا سطح آنترال چپ گسترش یافته

شیری دیده شد (شکل ۲). ضایعه به طریق انوکلاسیون توسط جراح خارج شده در فرمالین ۱۰٪ به آزمایشگاه آسیب‌شناسی دهان و فک ارسال شد. در بررسی نمای ماکروسکوپی ضایعه از متشکل از بافت سخت و نرم تشکیل شده که در دو قسمت جداگانه پاس داده شد. بافت نرم به رنگ کرم تا قهوه‌ای و به ابعاد ۰/۵×۰/۵×۰/۳ cm بوده و از بافت سخت متشکل از چند قطعه بافت با قوام سخت و روی هم به ابعاد ۱/۵×۱/۵×۰/۵ بود. در بررسی ریزینی نمونه ارسالی استخوان متراکم به صورت صفحات بزرگ و تراکول‌های نامنظم به همراه استئوبلاست‌های برجسته با هسته هایپرکروم و در اطراف استئوکلاست‌های چند هسته‌ای در استرومایی از بافت همبندی سست پر عروق و نواحی کانونی از خونریزی مشهود بود (شکل ۳ و ۴).

بحث

استئوبلاستوما توموری خوش‌خیم و نادر است و ۳٪ کل تومورهای خوش‌خیم استخوان و تنها ۱٪ کل تومورهای اولیه استخوان را شامل می‌شود.^{۸،۹} در مطالعه Dahlin و همکارانش، شیوع تومور استئوژنیک خوش‌خیم استئوبلاستوما را ۳٪ و در مطالعه Matusuzuka نیز به میزان ۸۷٪ گزارش شده است.^{۱۰}

جدول ۱: موارد پیشین استئوبلاستومای فک

نویسندگان	سال انتشار	مجله	عنوان
^{۱۴} Lypka MA, et al	۲۰۰۸	Int J Oral Maxillofac Surg	استئوبلاستومای فک پایین را در یک مرد ۳۳ ساله را گزارش نمودند. در نهایت جراحی دقیق و پاکسازی کامل ضایعه به منظور جلوگیری از عود، انجام شد.
^{۱۵} Ohkubo T, et al	۱۹۸۹	Oral Surg Oral Med Oral Pathol	استئوبلاستومای فک بالا در پسر شش ساله، گزارش نمودند. در گزارش مورد نظر تومور مولر دوم دندان شیری را احاطه کرده بود و تا سطح آنترال چپ گسترش یافته بود. پس از جراحی هیچ شواهدی از عود یا متاستاز چهار سال پس از عمل وجود نداشت.
^{۱۶} Mashhadi Abbas F, et al	۲۰۰۷	J Shahid Beheshti Uni Med Sci	از بررسی تعداد ۴۹۳۵ پرونده تعداد ۱۴۴ مورد ضایعه فیبرواسنوس و تومور استخوانی در سر و گردن یافت شد. از میان تومورهای خوش خیم، استئوما و استئوبلاستوما جز شایعترینها بودند. استئوبلاستوما در زنان، در دهه اول و چهارم زندگی و در فک پایین بیشتر مشاهده شد.
^{۱۷} Sheikh S, et al	۲۰۱۴	J Pioneer Med Sci	بیمار خانم ۴۵ ساله همراه با درد و تورم فک پایین به مدت یک سال بود که پس از جراحی ضایعه استئوبلاستوما تشخیص داده شد و بیمار جهت پیگیری های بعدی مراجعه نکرد.

عفونت دندان و یا استئومیلیت را داشته باشد.^۴ در برخی موارد نیز اگر رشد تومور سریع باشد، تظاهرات رادیوگرافی غیرمعمول همراه با درد، می تواند به اشتباه، مطرح کننده استئوسارکوم باشد.^۴ بنابراین با بررسی دقیق آسیب شناسی ضایعه مورد نظر و مشاهده استخوان های متراکم به صورت صفحات بزرگ و تراپیکول های نامنظم به همراه استئوبلاست های برجسته با هسته های پرکروم و در اطراف استئوکلاست های چند هسته ای در استرومای از بافت همبندی سست پر عروق و نواحی کانونی از خونریزی می توان بین این ضایعه خوش خیم، با استئوسارکوم به عنوان یک ضایعه بدخیم افتراق قائل شد.

در نهایت می توان گفت استئوبلاستومای فک، تومور نادری است و تظاهرات بالینی و رادیوگرافی غیراختصاصی آن باعث مشکلات تشخیصی می گردد. این تومور بیشتر خوش خیم بوده و بنابراین درمان آن در صورت تشخیص درست موفقیت آمیز است (جدول ۱).

پس از جراحی هیچ شواهدی از عود یا متاستاز چهار سال پس از عمل وجود نداشت و نویسندگان نتیجه گرفتند که تقسیم استئوبلاستوما به زیر گروه های خوش خیم و تهاجمی غیر ضروری باشد و بیان کردند، میزان عود بالا ممکن است به دلیل برداشتن ناقص یا تدریجی ضایعه بوده باشد.^{۱۲} Lypka و همکارانش در سال ۲۰۰۸ استئوبلاستومای فک پایین را در یک مرد ۳۳ ساله گزارش نمودند و به اهمیت ارتباط میان ویژگی های بالینی، رادیوگرافی و میکروسکوپی، جهت تشخیص درست استئوبلاستوما و در نهایت جراحی دقیق و پاکسازی کامل ضایعه به منظور جلوگیری از عود، تاکید نمودند.^{۱۴}

درمان برای تمام بیماران مبتلا به استئوبلاستوما، شامل جراحی همراه با پاکسازی کامل ناحیه از ضایعه مورد نظر بدون هیچگونه رادیوتراپی و یا شیمی درمانی می باشد. در مطالعه حاضر یک مورد استئوبلاستوم فک بالا ارایه شد. در بسیاری از موارد استئوبلاستومای فکها می تواند همراه با درد، تورم و لق شدن دندان باشد و نمای یک

References

- Jaffe H, Mayer L. An osteoblastic osteoid tissue-forming tumor of a metacarpal bone. *Arch Surg* 1932;24:550-64.
- Mashhadi Abbas F, Vatandoost F, Nafarzade SH. The prevalence of two groups of bone lesions: fibrous and bone tumor origins in head and neck in Shahid Beheshti University of Medical Science and Taleghani Hospital from 1981 to 2001. *J Shahid Beheshti Uni Med Sci* 2007;25(3):299-303. [Persian]
- Dorfman HD, Weiss SW. Borderline osteoblastic tumors: problems in the differential diagnosis of aggressive osteoblastoma and low-grade osteosarcoma. *Semin Diagn Pathol* 1984;1(3):215-34.

4. Neville BW, Damm DD, Allen CM, Bouquot JE. Oral and Maxillofacial Pathology. 2nd ed. Philadelphia, PA: WB Saunders; 2002. P. 553-83.
5. Zare Mahmoodabadi R, Saghafi S, Mahmoodi P, Khazraee R, Javan A. Frequency of non-odontogenic lesions with formation of bone or cartilage in referral patients to Mashhad Dental School from Dental School foundation up to 2010. *J Mashhad Dent Sch* 2013;37(2):127-36.
6. Dorfman HD. Proceedings: Malignant transformation of benign bone lesions. *Proc Natl Cancer Conf* 1972;7:901-13.
7. Sharaneshe B, Sunit P, Amit M, Sanjiv S. Osteoblastoma of the jaw: report of case and review of literature. *Clin Pract* 2011;1(4):e118.
8. Lichtenstein L. Benign osteoblastoma: a category of osteoid-and bone-forming tumors other than classical osteoid osteoma, which may be mistaken for giant-cell tumor or osteogenic sarcoma. *Cancer* 1956;9(5):1044-52.
9. Dahlin DC, Johnson EW Jr. Giant osteoid osteoma. *J Bone Joint Surg Am* 1954;36-A(3):559-72.
10. Matsuzaka K, Shimono M, Uchiyama T, Noma H, Inoue T. Lesions related to the formation of bone, cartilage or cementum arising in the oral area: a statistical study and review of the literature. *Bull Tokyo Dent Coll* 2002;43(3):173-80.
11. Sheikh S, Pallagatti S, Singla I, Kaur S, Aggarwal A. Osteoblastoma of mandible: a case report. *J Pioneer Med Sci* 2014;4(2):60-3.
12. Ohkubo T, Hernandez JC, Ooya K, Krutchkoff DJ. "Aggressive" osteoblastoma of the maxilla. *Oral Surg Oral Med Oral Pathol* 1989;68(1):69-73.
13. Giannico G, Holt GE, Homlar KC, Johnson J, Pinnt J, Bridge JA. Osteoblastoma characterized by a three-way translocation: report of a case and review of the literature. *Cancer Genet Cytogenet* 2009;195(2):168-71.
14. Lypka MA, Goos RR, Yamashita DD, Melrose R. Aggressive osteoblastoma of the mandible. *Int J Oral Maxillofac Surg* 2008;37(7):675-8

A rare case report of maxillary osteoblastoma in a 7-year-old child: case report

Amir Hossein Pakravan D.D.S.¹
Atena Shiva D.D.S.^{2*}

1- Department of Oral and Maxillofacial Surgery, School of Dentistry, Mazandaran University of Medical Sciences, Sari, Iran.

2- Department of Oral and Maxillofacial Pathology, School of Dentistry, Mazandaran University of Medical Sciences, Sari, Iran.

Abstract

Received: 07 Apr. 2017 Revised: 17 May 2017 Accepted: 20 May 2017 Available online: 21 May 2017

Background: Osteoblastoma is one of the rarest primary benign bone tumors which accounts for 1% of all bone neoplasms and 3.5% of benign bone tumors, with the potential for local invasion and recurrence. Osteoblastoma is not homogeneous. Differences in histological details have led to the division of these lesions into subtypes. The histologic features in most cases are distinctive, there are various changes that make the diagnosis challenging. Although involvement of this disease is more in the spines or small long bones, but it has been reported involvement of jaws in this disease. Correct diagnosis is very important because it may be misdiagnosed osteosarcoma with hypercellular cases.

Case presentation: In this case report, it is described patient a 7-year-old girl with a lesion in the posterior maxilla and bone resorption in May 2016, Sari, Mazandaran province, Iran. Differential diagnosis of the radiological and clinical findings suggested an osteosarcoma. In terms of pathology, osteoblastoma was included a well-vascularized connective stroma tissue with plenty of veins which osteoid and primitive woven bone can be seen actively. In microscopy diagnosis, samples were shown cortical bone with a natural appearance, prominent osteoblasts and surrounding granulation tissue containing blood vessels that confirmed maxilla osteoblastoma. The lesion was examined by histopathology method for final recognition and the results revealed osteoblastoma.

Conclusion: Although jaw osteoblastoma is a rare tumor and presents with microscopic features that can mimic a variety of other types of malignant entities. It is important to avoid of other non-specific clinical and radiographic protests that led to the recognition problems. The importance of interdisciplinary cooperation between the surgeon, radiologist and pathologist must be pressured.

Keywords: bone tumors, case reports, osteoblastoma, maxilla, neoplasms.

* Corresponding author: Department of Oral and Maxillofacial Pathology, School of Dentistry, Mazandaran University of Medical Sciences, Sari, Iran.
Tel: +98- 11- 33244894
E-mail: atenashiva@yahoo.com