

## پیودرما گانگرنوزوم و گزارش یک مورد پس از عمل جراحی دستگاه تناسلی: گزارش موردی

### چکیده

دریافت: ۱۳۹۶/۰۳/۲۷ ویرایش: ۱۳۹۶/۰۶/۲۸ پذیرش: ۱۳۹۶/۰۶/۳۰ آنلاین: ۱۳۹۶/۰۶/۳۱

**زمینه و هدف:** پیودرما گانگرنوزوم (Pyoderma gangrenosum (PG) (درماتوز نوتروفیلیک غیرعفونی و التهابی اولسراتیو پوستی) یا زخم نوتروفیلی در پوست ضایعه‌ای است که بیشتر از نیمی از موارد در بیماران با زمینه کولیت اولسروز و کرون تظاهر می‌کند. در این پژوهش یک مورد پیودرما گانگرنوزوم پس از عمل جراحی دستگاه تناسلی گزارش شد.

**معرفی بیمار:** زن ۳۷ ساله با سابقه درمان دارویی کولیت اولسروز، به علت جراحی توده زیر مجرای ادراری در دو هفته پیش و شکایت تب، درد، ضایعات پاپولی شکل ملتهب در محل عمل جراحی و سطح میانی ران به بیمارستان دانشکده پزشکی مشهد مراجعه کرد. به علت عدم پاسخ به آنتی‌بیوتیک با وجود کشت منفی زخم و کشت خون و دبریدمان زخم، نمونه‌برداری انجام شد و با پاسخ آسیب‌شناسی، PG با تجویز کورتیکواستروئید بهبودی پیدا کرد و پس از شش ماه از درمان در بهبودی کامل یافت.

**نتیجه‌گیری:** علائم کلینیکی و یا آزمایشگاهی اختصاصی برای پیودرما گانگرنوزوم وجود نداشت. اساس تشخیص رد سایر بیماری‌های التهابی و احتمال بروز آن در افراد مستعد بود.

**کلمات کلیدی:** پیودرما گانگرنوزوم، گزارش موردی، بیماری‌های پوستی، کورتیکواستروئیدها، کولیت اولسروز.

محمد جواد یزدان پناه<sup>۱</sup>

زهره یوسفی<sup>۲\*</sup>، امیر حسین جعفریان<sup>۳</sup>  
لعیا شیرین زاده<sup>۴</sup>، مینا برادران<sup>۴</sup>

۱- گروه پوست، دانشکده پزشکی، دانشگاه علوم پزشکی مشهد، ایران.

۲- گروه آنکولوژی زنان، بیمارستان قائم (عج)، دانشکده پزشکی، دانشگاه علوم پزشکی مشهد، مشهد، ایران.

۳- گروه پاتولوژی، بیمارستان قائم (عج)، دانشکده پزشکی، دانشگاه علوم پزشکی مشهد، مشهد، ایران.

۴- گروه زنان و مامایی، بیمارستان قائم (عج)، دانشکده پزشکی، دانشگاه علوم پزشکی مشهد، مشهد، ایران.

\* نویسنده مسئول: مشهد، خیابان احمدآباد، بیمارستان قائم (عج)، دفتر گروه زنان

تلفن: ۰۵۱-۳۸۴۳۰۵۶۹

E-mail: yousefiz@mums.ac.ir

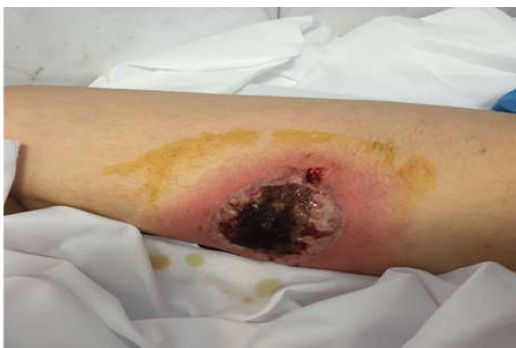### مقدمه

پیودرما گانگرنوزوم (PG) ضایعه نادر ایمنی، التهابی پوستی است که نشانه‌های بالینی آن به صورت زخم ملتهب پوستی است. شیوع بیماری در سال حدود سه در ده میلیون نفر می‌باشد.<sup>۱</sup> شیوع بیماری در زنان از مردان بیشتر است. محل ضایعه بیشتر در اندام تحتانی (پاها) است گرچه در هر نقطه‌ای از بدن می‌تواند ایجاد شود. ضایعه ممکن است منفرد یا گوناگون باشد. تظاهر بالینی آن به صورت مختلف است اما بیشتر به صورت پاپول یا پوستولی است که حدود نامشخص دارد و از قسمت مرکزی دچار تخریب می‌شود. از ویژگی آن انتشار سریع به بافت‌های اطراف است.<sup>۲</sup> علت بیماری مشخص نیست ولی بیشتر در زمینه بیماری‌های التهابی مانند کولیت اولسروز و

کرون، اختلالات ایمنی، بیماری‌های مفصلی و بدخیمی‌های خونی دیده می‌شود. گرچه در مطالعات گزارش شده نقش ژنتیک و فامیلیال را هم دخیل دانسته‌اند.<sup>۳</sup> گزارشات مختلفی از وقوع PG پس از اعمال مختلف جراحی هم اشاره شده است که بیشتر در زن‌ها دیده می‌شود. در مرور بر نشریات، گزارشاتی از PG در دستگاه تناسلی (ولو، پرنه، اسکروتوم و پنیس) آورده شده است.<sup>۴</sup> ده<sup>۵</sup> همچنین PG پس از عمل سزارین در محل زخم جدار شکم، گزارش شده است که با درمان کورتیکواستروئید بهبود یافته است.<sup>۶</sup> همچنین وقوع PG در محل عمل جراحی‌های شکمی گزارش شده است و به نظر می‌رسد مداخله جراحی عامل تظاهر بالینی بیماری باشد. کمابیش در همه این گزارش‌ها با درمان به موقع با کورتیکواستروئیدها و درمان‌های مناسب دیگر بهبودی حاصل شد. بیش از ۵۰٪ این بیماران هم زمان

اسمیر خلط برای باسیل سل هم منفی بود. قطع تدریجی تب ظرف ۴۸ ساعت از شروع رژیم آنتی‌بیوتیکی دوم مشاهده شد اما متأسفانه افزایش تدریجی وسعت زخم طی روزهای بعدی مشاهده شد (شکل ۲ و ۳) که بنا به توصیه متخصص پوست، دبریدمان سطحی ضایعه انجام شد دوباره به‌علت عدم پاسخ مناسب و بازنگری مجدد، و احتمال ضایعات واسکولیتی، بیوپسی از ضایعه انجام شد که پاسخ میکروسکوپی آسیب‌شناسی به این شرح بود: مقاطعی از پوست با اولسراسیون وسیع و ارتشاح آماسی همراه با غلبه پلی مورفونوکلر و کانون‌هایی با انفیلتراسیون در جدار عروق و ایجاد واسکولیت با تورم سلول‌های اندوتلیال با گسترش به چربی زیر جلدی وجود داشت که در نهایت تشخیص درماتوز نوتروفیلی و ضایعات واسکولیتی پیودرماگانگرنوزوم بود (شکل ۴).

با توجه به سابقه کولیت اولسروز در بیمار تشخیص تایید شد، از این‌رو پردنیزولون خوراکی به میزان ۶۰ mg در روز برای بیمار شروع شد که روند بهبود تدریجی ضایعه پس از شروع کورتون مشاهده شد و آنتی‌بیوتیک وریدی پس از ۱۰ روز قطع شد (شکل ۴). ترخیص بیمار با ادامه پردنیزولون خوراکی و اساکول و توصیه به قطع تدریجی کورتون انجام شد. همچنین ضایعه موضع عمل دستگاه تناسلی هم با این درمان بهبود پیدا کرد. در حال حاضر پس از شش ماه از پایان درمان بیمار در بهبودی کامل، بدون مصرف کورتیکواستروئید و تحت پیگیری است. این گزارش مورد با کسب اجازه و موافقت بیمار انجام شد.



شکل ۱: ضایعه در بدو پذیرش بیمار، سطح میانی ران پای راست ناحیه ۱۰×۱۰ cm ناحیه، زخمی قرمز رنگ و ملتهب و دردناک با ضایعات پاپولی شکل.

مبتلا به بیماری کرون و یا کولیت اولسروز هستند. با توجه به اینکه در دو دهه اخیر شیوع بیماری‌های التهابی و ایمنولوژی بیشتر شده است، ضایعات پوستی و مرگ‌ومیر ناشی از آن هم بیشتر دیده می‌شود.<sup>۶</sup>

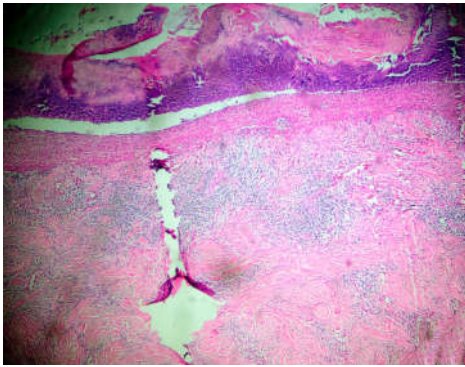
هدف از این گزارش معرفی یک بیمار مبتلا به پیودرما گانگرنوزوم است که پس از عمل جراحی در ناحیه تناسلی زنانه دچار این ضایعه شده بود.

## معرفی بیمار

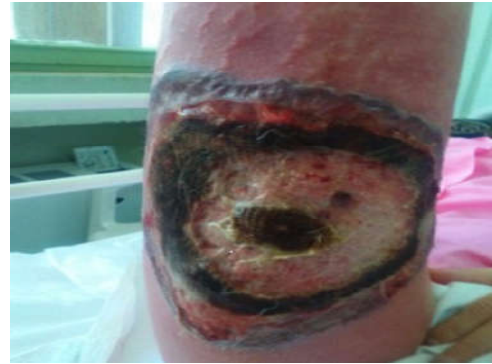بیمار زن ۳۷ ساله، مولتی‌پار ۲ با شکایت اولیه تب و عفونت پرینه و زخم سطح میانی ران با سابقه عمل جراحی توده خوش‌خیم زیر مجرای ادرار حدود دو هفته پیش به بخش جراحی زنان بیمارستان آموزشی دانشگاه علوم پزشکی مشهد در مرداد ماه سال ۱۳۹۵ مراجعه کرد. در شرح حال بیمار سابقه کولیت اولسروز از ۱۸ سال پیش وجود داشت که تحت درمان خوراکی با اساکول با مصرف نامنظم فقط در هنگام بروز علائم بالینی کولیت بود.

در مراجعه هفته اول پس از جراحی، معاینه موضع عمل طبیعی بود. پس از دو هفته، با ضایعات دهانی و عفونت و ترشح در محل عمل و زخم در سطح میانی ران پای راست مراجعه کرد. ابتدا با تشخیص درماتیت دارویی با توصیه متخصص پوست، مداخله درمانی انجام شد که به‌علت عدم پاسخ به درمان، آنتی‌بیوتیک خوراکی تجویز شد. پس از چند روز به‌علت پیشرفت دوباره ضایعه مراجعه کرد. در بررسی از محل، ناحیه ۱۰×۱۰ cm قرمز رنگ و ملتهب و دردناک با ضایعات پاپولی شکل زخمی در سطح میانی ران پای راست، وجود داشت که بنا به گفته‌ی بیمار ضایعه پیشرفت سریع داشته است. لازم به یادآوری است، لفادنوپاتی اینگوینال نداشت و در لمس بافت زیرین، کریپتاسیون وجود نداشت (شکل ۱).

به‌علت عدم پاسخ به درمان با آنتی‌بیوتیک‌ها و افزایش تب، مشاوره عفونی انجام شد و آنتی‌بیوتیک، آمپی‌سولباکتام و مترونیدازول تجویز شد دوباره به‌علت عدم پاسخ، توصیه به انجام اسمیر و کشت از ضایعه و کشت خون شد. کشت خون در دو نوبت منفی بود و کشت زخم، آسیتوباکتر حساس به ایمی‌پنم و سفنازیدیم گزارش شد. از این‌رو تغییر رژیم آنتی‌بیوتیک به ایمی‌پنم و کلیندامایسین انجام شد.



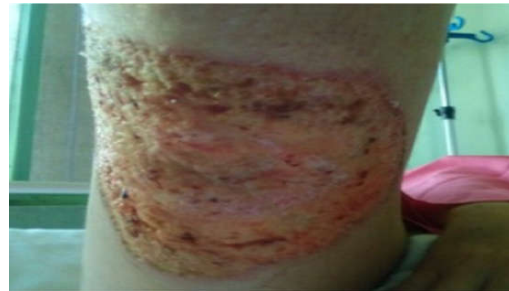شکل ۴: پوست با اولسراسیون عمقی همراه با انفیلتراسیون شدید دور عروقی سلول‌های لنفوسیتی با گسترش به جدار عروق و تورم سلول‌های اندوتلیال، رنگ‌آمیزی هماتوکسیلین انوزین درشت‌نمایی ۱۰۰



شکل ۲: پیشرفت ضایعه در طی بستری بیمار، افزایش تدریجی وسعت زخم با وجود دبریدمان سطحی ضایعه

دستگاه تناسلی، در اندام تحتانی در قسمت میانی سطح ران‌های بیمار هم ایجاد شده بود که به سرعت هم پیشرونده بود. تظاهرات بالینی ناحیه PG پس از عمل ممکن است مشابه نکروز فاشیا باشد که جهت افتراق آن با PG، حال عمومی به نسبت خوب بیمار، میزان تب پایین، کشت میکروب‌شناسی منفی زخم و همچنین پاسخ نامناسب به درمان آنتی‌بیوتیکی کمک‌کننده است، همچنین بیمار PG بدون علائم عمومی سپسیس است. از موارد دیگر تشخیص افتراقی ضایعه PG، هیدرادنیت چرکی و عفونت‌های تب خالی را می‌توان بیان کرد.<sup>۸</sup>

علائم کلینیکی و آزمایشگاهی بیماران PG غیراختصاصی است و تشخیص بر اساس رد سایر علل بیماری و نتیجه بیوپسی برداشته شده از ضایعه است. همیشه در این بیماران باید بیماری زمینه‌ای سیستمیک را بررسی کنیم.<sup>۹</sup> گزارش شده است که زن ۴۷ ساله با ضایعات دهانی و زخم ناحیه پرینه مشابه سندروم بهجت مراجعه کرده بود و بیوپسی ضایعه پوستی پرینه PG تشخیص داده شد و بیمار با درمان کورتیکواستروئید و آمینوسالسیلیک اسید بهبود یافت. همچنین در مطالعه روی ۱۳ بیمار مبتلا به PG با سابقه کولیت اولسروز، در شش بیمار به علت ترومای جراحی در محل، ضایعات پوستی ایجاد شد که با درمان کورتیکواستروئید سیستمیک بهبود پیدا کرد.<sup>۱۰</sup> در بررسی مقالات در مطالعه Cohort توسط Thomas و همکاران، ۷۵٪ مبتلایان به کرون مبتلا به PG شده بودند.<sup>۹</sup> از نظر



شکل ۳: ضایعه چند روز پس از شروع کورتون، بهبود تدریجی ضایعه پس از شروع کورتیکواستروئید

## بحث

PG در بیشتر از ۵۰٪ موارد در زمینه‌های بیماری‌های سیستمیک به ویژه بیماری التهابی روده از جمله کولیت اولسروز و بیماری کرون دیده می‌شود. در بیمار مورد مطالعه با سابقه کولیت اولسروز، ضایعه PG به دنبال جراحی دستگاه تناسلی ایجاد شد که خوشبختانه با تشخیص به موقع و درمان مناسب بهبودی پیدا کرد. شیوع PG در محل جراحی کمابیش دو هفته پس از آن می‌باشد که ابتدا با قرمزی، درد و در پی آن گسترش ضایعه به صورت زخم و ترشح غیرطبیعی است. درد به طور معمول فراتر از محل ضایعه است و ممکن است پیشرفت ضایعه منجر به بازشدن بخیه‌های جراحی شود.<sup>۷</sup> در بیمار فوق ضایعه حدود ۱۴-۱۰ روز پس از عمل افزون در موضع عمل

جدول ۱: مقایسه نتایج مطالعات مختلف از پیودرما گانگرنوزوم

نویسندگان	سال	مجله	عنوان
Zuo KJ et al <sup>۴</sup>	۲۰۱۵	<i>J Plast Reconstr Aesthet Surg</i>	بررسی سیستماتیک در تمام پایگاه داده‌ها برای عبارت PG پس از عمل جراحی که از تاریخ ژانویه ۱۹۴۶ تا ژوئن ۲۰۱۳ به همه زبان‌ها منتشر شده است را مطالعه و گزارش نمود و در نهایت نتیجه گرفت که تمامی بیماران مبتلا به PG و سابقه بیماری التهابی باید پیش و پس از عمل موشکافانه کنترل شوند و پیش از جراحی پردنیزولون به منظور جلوگیری از عوارض پوستی تجویز شود.
Agnew JL et al <sup>۱۲</sup>	۲۰۱۵	<i>Int J Surg Case Rep</i>	یک مورد پیودرما گانگرنوزوم پرینه پس از عمل کوندیلومای ناحیه آنال را گزارش نمود و نتیجه گرفته شد، دقت در تشخیص پیودرما گانگرنوزوم و درمان طبی صحیح باعث بهبود ضایعه خواهد شد.
Ormerod AD et al <sup>۱۵</sup>	۲۰۱۵	<i>BMJ</i>	در یک بررسی چند منطقه‌ای در انگلستان از سال ۲۰۰۹ تا ۲۰۱۲ مقایسه درمان بیماران پیودرما گانگرنوزوم با دو داروی سیکلوسپرین و پردنیزولون نشان داد که تفاوتی در نتایج بهبودی یافت نشده است.

بیماری دارد، از درمان با داروهای سرکوب ایمنی مانند آزوتیوپرین و اینفلکسومب هم نتایج موفقیت‌آمیزی گزارش شده است. امروزه کوشش می‌شود که درمان بیشتر بر اساس مکانیسم ایجاد ضایعه پایه‌ریزی شود. از این‌رو استفاده از مدیاتورهای التهابی و تارگت‌تراپی هم در درمان این بیماران به ویژه در موارد مقاوم به درمان تک دارویی هم پیشنهاد شده است.<sup>۱۴</sup>

گزارشات مختلفی از وقوع پیودرما گانگرنوزوم پس از اعمال مختلف جراحی هم بیان شده است. کمابیش در همه این گزارش‌ها با درمان به موقع با کورتیکواستروئیدها و درمان‌های مناسب دیگر بهبودی حاصل شد.<sup>۱۵</sup> (جدول ۱).

در بیمار مورد بحث در محل جراحی ناحیه تناسلی هم علائم عفونت و جدا شدن لبه‌های زخم وجود داشت که با استفاده از کورتیکواستروئید خوراکی بهبودی ضایعه دیده شد. عارضه بیماری، طولانی شدن دوره بیماری و تصویر نامناسب نمای ظاهری محل ضایعه است. همچنین در بعضی از گزارشات مرگ بیمار هم اشاره شده است. نکته‌ای که مهم است این است که آیا با درمان‌های پیشگیری کننده، می‌توان از بروز این ضایعه در افراد مستعد پیشگیری کرد این پرسشی است که هنوز پاسخ درستی برای آن پیدا نشده است. علائم کلینیکی و یا آزمایشگاهی اختصاصی برای تشخیص PG وجود ندارد. از این‌رو تشخیص بیماری رد سایر بیماری‌های التهابی و ایمنولوژیک و در نظر داشتن احتمال این بیماری در افراد مستعد است.

بافت‌شناسی در PG، نوتروفیلی استریل همراه با التهاب واسکولیت لنفوسیتیک گزارش می‌شود. تب، افزایش گلبول‌های سفید خون و افزایش سدیمان خون و بالا رفتن میزان پروتیین واکنشگر به عفونت C-reactive protein, (CPR) ممکن است در این افراد دیده شود که غیراختصاصی است. در حقیقت تشخیص بیماری بر اساس علائم کلینیکی بیمار، شرح حال و یافته‌های آزمایشگاهی و نمونه‌برداری از ضایعه است.<sup>۱۱</sup>

در بررسی متون، مطالعاتی دال بر ایجاد PG به دنبال مصرف دارو هم وجود دارد که در واقع با مکانیسم‌های مختلف با اثر روی نوتروفیل‌ها و آپوپتوزیس کراتینوسیت‌ها این بیماری ایجاد می‌شود.<sup>۱۲</sup> در بیمار فوق ابتدا با تشخیص درماتیت دارویی، مداخله درمانی انجام شد که به علت عدم پاسخ به درمان، بیوپسی از ضایعه منجر به تشخیص شد.

درمان‌های متعددی برای درمان بیماران پیودرما گانگرنوزوم پیشنهاد شده است. در مطالعه‌ای که با هدف بررسی ضایعات پوستی مخاطی در بیماران مبتلا به کرون و کولیت اولسروز انجام شده بود، نتیجه گرفتند که تظاهرات کلینیکی ضایعات مخاطی ژنیتال در این بیماران متفاوت است. در مطالعه بیمار مورد نظر ما، تظاهر کلینیکی ناحیه دستگاه تناسلی با تظاهرات پوستی ناحیه ران پا مشابه بود و علائم بالینی و پاسخ به درمان هم مشابه بود.<sup>۱۳</sup>

در بیشتر مطالعات، کورتیکواستروئیدها اولین گزینه درمانی هستند، اما از آن‌جا که پدیده ایمنی نقش اصلی در پیدایش این

## References

1. Chokoeva AA, Cardoso JC, Wollina U, Tehernev G. Pyoderma gangrenosum-a novel approach? *Wien Med Wochenschr* 2017;167(3-4):58-65.
2. Pichler M, Thuile T, Gatscher B, Tappeiner L, Deluca J, Larcher L, et al. Systematic review of surgical treatment of pyoderma gangrenosum with negative pressure wound therapy or skin grafting. *J Eur Acad Dermatol Venereol* 2017;31(2):e61-e67.
3. Teagle A, Hargest R. Management of pyoderma gangrenosum. *J R Soc Med* 2014;107(6):228-36.
4. Zuo KJ, Fung E, Tredget EE, Lin AN. A systematic review of post-surgical pyoderma gangrenosum: identification of risk factors and proposed management strategy. *J Plast Reconstr Aesthet Surg* 2015;68(3):295-303.
5. Vigl K, Posch C, Richter L, Monshi B, Rappersberger K. Pyoderma gangrenosum during pregnancy - treatment options revisited. *J Eur Acad Dermatol Venereol* 2016;30(11):1981-1984.
6. Chatzinasiou F, Polymeros D, Panagiotou M, Theodoropoulos K, Rigopoulos D. Generalized Pyoderma Gangrenosum Associated with Ulcerative Colitis: Successful Treatment with Infliximab and Azathioprine. *Acta Dermatovenerol Croat* 2016;24(1):83-5.
7. Richter L, Rappersberger K. Cutaneous involvement in chronic inflammatory bowel disease : Crohn's disease and ulcerative colitis. *Hautarzt* 2016;67(12):940-947.
8. Včelák J, Šuman R, Beneš J. Pyoderma Gangrenosum Mimicking Necrotising Fasciitis after Rotator Cuff Reconstruction. *Acta Chir Orthop Traumatol Cech* 2016;83(2):127-30.
9. Thomas KS, Ormerod AD, Craig FE, Greenlaw N, Norrie J, Mitchell E, et al. Clinical outcomes and response of patients applying topical therapy for pyoderma gangrenosum: A prospective cohort study. *J Am Acad Dermatol* 2016;75(5):940-9.
10. Güth U, Wagner S, Huang DJ, Hess TH. Pyoderma gangrenosum of the vaginal vault after vaginal hysterectomy: only the correct diagnosis of a rare entity can prevent long-term morbidity. *Arch Gynecol Obstet* 2013;288(1):79-82.
11. Ogata K, Takamori H, Ikuta Y, Tanaka H, Ozaki N, Hayashi H, et al. Pyodermagangrenosum in an abdominal surgical site: a case report. *Surg Case Rep* 2015;1(1):122.
12. Agnew JL, Strombom PD, Fong CF, Kelly TJ, Martz JE. Perianal pyoderma gangrenosum after excision and fulguration of anal condyloma acuminatum. *Int J Surg Case Rep* 2015;17:51-4.
13. Reid AB, Stanley P, Grinsell D, Daffy JR. Severe, steroid-responsive, myositis mimicking necrotizing fasciitis following orthopedic surgery: a pyoderma variant with myonecrosis. *Plast Reconstr Surg Glob Open* 2014;2(6):e175.
14. Wu BC, Patel ED, Ortega-Loayza AG. Drug-induced pyoderma gangrenosum: a model to understand the pathogenesis of pyoderma gangrenosum. *Br J Dermatol* 2017;177(1):72-83.
15. Ormerod AD, Thomas KS, Craig FE, Mitchell E, Greenlaw N, Norrie J, et al. Comparison of the two most commonly used treatments for pyoderma gangrenosum: results of the STOP GAP randomised controlled trial. *BMJ*. 2015;350:h2958

## A case report of pyoderma gangrenosum after genital surgery: case report

### Abstract

Received: 17 Jun. 2017 Revised: 19 Sep. 2017 Accepted: 21 Sep. 2017 Available online: 22 Sep. 2017

Mohammad Javad  
Yazdanpanah M.D.<sup>1</sup>  
Zohreh Yousefi M.D.<sup>2\*</sup>  
Amir Hosein Jafarian M.D.<sup>3</sup>  
Laya Shirinzadeh M.D.<sup>2</sup>  
Mina Baradaran M.D.<sup>4</sup>

1- Department of Dermatology,  
Faculty of Medicine, Mashhad  
University of Medical Sciences,  
Mashhad, Iran.

2- Department of Gynecology  
Oncology, Ghaem Hospital, Faculty  
of Medicine, Mashhad University of  
Medical Sciences, Mashhad, Iran.

3- Department of Pathology,  
Ghaem Hospital, Faculty of  
Medicine, Mashhad University of  
Medical Sciences, Mashhad, Iran.

4- Department of Obstetrics and  
Gynecology, Ghaem Hospital,  
Faculty of Medicine, Mashhad  
University of Medical Sciences,  
Mashhad, Iran.

**Background:** Pyoderma gangrenosum (PG) (ulcerating neutrophilic dermatosis) is a rare disease that about of half of these patients have a systemic disorder, particularly Crohn's and ulcerative colitis. In addition, inflammatory lesions play key role in its pathogenesis. In early diagnosis of disease, we will further prevent of serious consequences of the disease. In this report, a case of PG after the vaginal surgery with history of ulcerative colitis was introduced.

**Case presentation:** A 37-years old woman was admitted in an University Hospital of Mashhad University of Medical Sciences, Iran, in 2016 two weeks after genital surgery. The chief complaints were fever, painful tenderness, ulcerative lesion and inflammatory papule on surgical site and thigh. She suffered of fever despite received oral and then wide spectrum intravenous antibiotic therapy. Blood cultures and wound culture were negative. In addition to two deferent intravenous antibiotics, topical wound debridement was performed. Despite this course of treatment which did not improve the lesion, biopsy was performed. Histopathology features of biopsy specimen indicated prominent neutrophils mixed inflammation and lymphocytic vasculitis indicated as pyoderma gangrenosum. The patient's medical history included associated ulcerative colitis from 18 years ago and she was under irregular oral receiving of Asacol (mesalamine). Intravenous corticosteroid therapy was administered which led to response of skin of right thigh and surgical site inflammation. After 6-months follow-up, the patient is still in good condition.

**Conclusion:** Based on major variable clinical manifestations and no diagnostic serologic test of pyoderma gangrenosum, diagnosis of this disease is difficult. Increased awareness about PG and exclusion of other etiologies such as inflammatory and immunologic disease will aid in prompting of pyoderma gangrenosum diagnosis and proper management of the disease.

**Keywords:** case reports, corticosteroids, crohn disease, pyoderma gangrenosum, skin diseases.

\* Corresponding author: Department of  
Obstetrics and Gynecology, Ghaem  
Hospital, Ahmadabad St., Mashhad, Iran  
Tel: +98- 51- 38430569  
E-mail: yousefiz@mums.ac.ir