

تومورهای کبد در اطفال؛ مطالعه ده ساله در مرکز طبی کودکان

چکیده

زمینه و هدف: در این مطالعه فراوانی، هیستوپاتولوژی و پیش‌آگهی تومورهای بدخیم اولیه کبد در کودکان بررسی می‌شود.

روش بررسی: این مطالعه به روش توصیفی و گذشته‌نگر با جمع‌آوری اطلاعات کلینیکی، رادیولوژی و پاتولوژیک با تمرکز بیشتر روی فراوانی، اتیولوژی و پیش‌آگهی بوده است.

یافته‌ها: طی مدت ده سال (۱۳۸۴-۱۳۷۵)، ۳۰ کودک که با احتمال تومور کبد به مرکز طبی کودکان معرفی شده بودند مورد مطالعه قرار گرفتند. سن بیماران از سه ماه تا ۱۲ سال و میانگین سنی آنها ۳/۸ سال بود. ۱۸ بیمار (۶۰٪) مذکر و ۱۲ بیمار (۴۰٪) مونث بودند. از کل ۳۰ بیمار، ۱۷ بیمار (۵۵/۶۶٪) هپاتوبلاستوم داشتند که از این تعداد، ۱۳ بیمار مذکر و چهار بیمار مونث و در سنین شش ماه تا پنج سال بودند. چهار بیمار (۱۳/۳۳٪) مبتلا به نوروبلاستوما بودند. سه بیمار (۱۰٪) هپاتوسل کارسینوم (HCC) داشتند که هر سه نفر HbsAg+ بودند. دو بیمار (۶/۶۶٪) هامارتوم مزانشیمال، دو بیمار (۶/۶۶٪) همانژیوما و دو بیمار (۶/۶۶٪) رابدومیوسارکوم و لیومیوسارکوم سلولهای جدار مجرای صفراوی داشتند. بزرگی شکم و هپاتومگالی در ۱۰٪ بیماران وجود داشت. زردی پوست و مخاط در دو مورد وجود داشت. آلفا-فیتوپروتئین سرم بیش از ۵۰۰ ng/ml در ۱۷ مورد (۵۶/۶۶٪) بود. تمام بیماران تحت درمان‌های اختصاصی قرار گرفتند. طول عمر سه ساله در مورد هپاتوبلاستوم ۶۵٪ و برای HCC ۲٪ بود.

نتیجه‌گیری: از پروتکل‌های درمانی خاص موجب بهبود ۸۰٪ طول عمر شده و شیمی درمانی قبل از جراحی موجب برداشتن کامل تومور می‌شود.

کلمات کلیدی: اطفال، تومورهای کبد، هپاتوبلاستوما، هپاتوسلولار کارسینوما.

فاطمه فرهمند^{*۱}

غلامرضا خاتمی^۱

ولی‌الله محرابی^۲

فاطمه محجوب^۳

مینا ایزدی‌ار^۱

مهرزاد مهدیزاده^۴

۱- گروه اطفال

۲- گروه جراحی

۳- گروه پاتولوژی

۴- گروه رادیولوژی

دانشگاه علوم پزشکی تهران

*نویسنده مسئول، نشانی: تهران، خیابان قریب، مرکز طبی کودکان

تلفن: ۳-۶۶۹۲۰۹۸۱

email: farahmand_gast@yahoo.co.uk

مقدمه

هپاتوسل کارسینوم (HCC) حدود ۰/۵٪ تمام بدخیمی‌های اطفال را شامل می‌شود و بیشتر در مناطقی که هپاتیت مزمن B بصورت آندمیک است (آفریقا) دیده می‌شود. هرچند که در سن کمتر از پنج سالگی نادر است ولی در شیرخوارگی هم گزارش شده است.^۱ HCC در کودکان الزاماً ممکن است همراه با سیروز کبد نباشد.^۲ تیروزینمی ارثی و بیماری ذخیره گلیکوژن تیپ یک از ریسک فاکتورهای ایجاد HCC در کودکان است.^۳ همانژیوآندوتلیومای شیرخوارگی، نوعی نئوپلاسم عروقی اولیه کبد در اطفال است. شایع‌ترین تومور عروقی

تومورهای بدخیم اولیه کبد در اطفال کمتر از ۲٪ بدخیمی‌های این گروه سنی را شامل می‌شود که دارای انواع اپی‌لیال و مزانشیمال است. میزان بروز انواع مختلف آن برحسب سن متفاوت می‌باشد. هپاتوبلاستوم شایع‌ترین تومور بدخیم کبد در اطفال است.^۱ حدود ۱٪ تمام بدخیمی‌ها و ۷۹٪ تمام سرطان‌های کبد کودکان زیر ۱۵ سال را شامل می‌شود. شیوع آن در جنس مذکر بیشتر است.^{۲،۳}

یافته‌ها

از ۳۰ کودک سنین دو ماه تا ۱۲ سال با میانگین سنی ۳/۸ سال، ۱۸ بیمار (۶۰٪) پسر و ۱۲ بیمار (۴۰٪) دختر بودند. از کل بیماران مورد مطالعه ۱۷ بیمار (۵۶/۶۶٪) هپاتوبلاستوما (۱۳ پسر، چهار دختر با سنین شش ماه تا پنج سال) و سه بیمار (۱۰٪) کارسینوم هپاتوسلولار داشتند که هر سه نفر آنها HBsAg⁺ بودند. دو بیمار (۶/۶۶٪) هامارتوم مزانشیمال و چهار بیمار (۱۳/۳٪) نوروبلاستوم کبد داشتند. یک کودک ۳/۵ ساله (۳/۳۳٪) که با علائم زردی کلستاتیک ارجاع شده بود رابدومیوسارکوم مجرای صفراوی کبد داشته و یک بیمار پنج ساله دیگر (۳/۳۳٪) لیومیوسارکوم سلولهای مجرای صفراوی کبدی داشت. دو بیمار (۶/۶۶٪) همائزیوم متعدد کبد داشتند. تشخیص این دو بر مبنای تصاویر رادیولوژیکی (CT-اسکن) بود. بزرگی شکم در ۱۰۰٪ بیماران و کاهش وزن و بی‌اشتهایی در ۶۰٪ و زردی در دو مورد (۶/۶۶٪) وجود داشت. تستهای عملکرد کبدی در ۹۰٪ موارد طبیعی بود. در دو بیمار با زردی میزان بیلی‌روبین سرم ۵ mg/dl با برتری نوع مستقیم بود. اسیداوریک و LDH در ۸۰٪ بیماران افزایش داشت. کم خونی در ۶۰٪ بیماران و ESR بالای در ۴۰٪ بیماران وجود داشت. مقادیر تری‌گلیسیرید و کلسترول سرم در یک بیمار هپاتوبلاستوم با سطح بالای هورمونهای جنسی ثانوی به سندرم پارانئوپلاستیک وجود داشت. آلفا فیتوپروتئین سرم در ۱۷ مورد (۵۶/۶۶٪) بیش از ۵۰۰ نانوگرم در میلی‌لیتر بود که ۹۰٪ آنها هپاتوبلاستوما داشتند.

یک مورد از بیماران مبتلا به هپاتوبلاستوم تیروزینمی به عنوان بیماری زمینه‌ای وجود داشت. کلسیفیکاسیون کبد در ۶۰٪ بیماران با رادیولوژی ساده شکم رویت شد. تعداد و اندازه تومور برحسب نوع آن متفاوت بود. در بیماران مبتلا به هپاتوبلاستوم، ۸۵٪ موارد تومور بصورت توده واحد بود که ۶۲٪ در لوب راست کبد، ۱۸٪ در لوب چپ و ۲۰٪ هر دو لوب کبد گرفتار بودند. همانژیومای متعدد کبد در هر دو لوب کبد به صورت منتشر وجود داشت. متاستاز دور دست (ریه و عقده‌های لنفاوی شکم و غیره) در دو بیمار مبتلا به هپاتوبلاستوم وجود داشت. بیوپسی سوزنی کبد در ۱۰ بیمار (۳۳٪) و بیوپسی باز حین جراحی در ۱۴ بیمار (۴۶/۶۰٪) و در بیوپسی کبد زیر گاید سونوگرافی چهار بیمار (۱۳/۳۳٪) انجام شد.

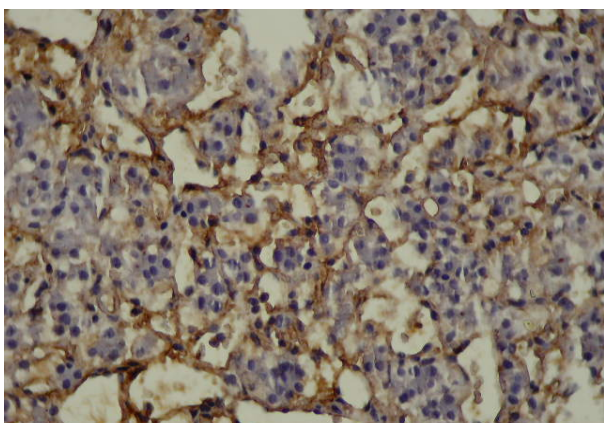
در این گروه سنی است. تقریباً ۸۵٪ آنها در سنین کمتر از شش ماهگی مشخص می‌شوند.^۷ سارکوم آمبریونال نوعی تومور مزانشیمال بدخیم است. حدود ۱۳٪ تمام تومورهای کبد را شامل می‌شود و غالباً بین سنین ۱۰-۶ سال ایجاد می‌شود.^۸

هامارتوم مزانشیمال نوعی مالفورماسیون مادرزادی کبدی است که حدود ۶-۸٪ نئوپلاسم‌های کبد را شامل می‌شود و غالباً کیستیک یا مولتی کیستیک است.^۹ بزرگی شکم ناشی از هپاتومگالی شایعترین علامت تومور کبد در اطفال است. سایر علائم مثل بی‌اشتهایی، کاهش وزن، استفراغ و درد شکم ممکن است متعاقباً ایجاد شود. چنانچه تومور موجب فشار بر روی مجاری صفراوی شود، ممکن است زردی بروز کند.^{۷،۹} تشخیص بر مبنای نتایج معاینات فیزیکی، اقدامات آزمایشگاهی و رادیولوژی و پاتولوژی است. اکثراً نیاز به درمان توام شیمی درمانی و جراحی دارند. ندرتاً مواردی نیز احتیاج به پیوند کبد پیدا می‌کنند.

هدف از این مطالعه، تعیین فراوانی، اتیولوژی، همیستوپاتولوژی، درمان و پیش‌آگهی تومورهای بدخیم اولیه کبد در اطفال است، تا با شناخت سریعتر، تشخیص صحیح و به موقع و با درمان مناسب از پیشرفت بیماری، موربیدیتی و مورتالیتی آن کاست.

روش بررسی

در این مطالعه که به روش توصیفی و گذشته‌نگر بر روی ۳۰ کودک با تشخیص تومور کبد بستری در بخش‌های مختلف مرکز طبی کودکان طی سال‌های ۱۳۸۴-۱۳۷۵ انجام شده است. اطلاعات مورد نظر از پرونده‌ها استخراج شد. تستهای آزمایشگاهی لازم شامل CBC, ESR, بیوشیمی، تستهای عملکرد کبد و کلیه، آلفا فیتوپروتئین و اسیداوریک سرم، LDH و اقدامات تشخیصی در جهت بیماری زمینه‌ای مثل تیروزینمی، بیماری ذخیره گلیکوژن، هپاتیت B و C انجام می‌شد. اقدامات رادیولوژیکی مناسب شامل XR ریه و شکم، سونوگرافی شکم و برحسب نوع بیماری CT اسکن شکم و محدود مواردی آسپیراسیون مغز استخوان، بیوپسی سوزنی کبد یا بیوپسی زیر گاید سونوگرافی و مواردی نیز نمونه‌گیری از کبد در حین جراحی باز انجام شده و به پاتولوژی فرستاده می‌شد. بیماران بعد از تشخیص، قبل یا بعد از جراحی شیمی درمانی شده و سپس در درمانگاه پیگیری شدند.

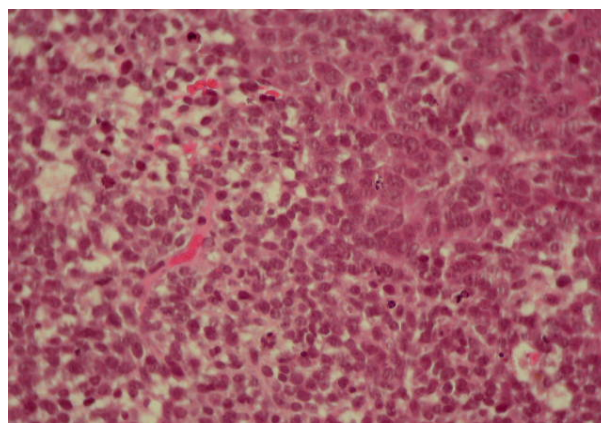


شکل-۲: نمونه پاتولوژی هپاتوبلاستوم کبدی

تحت تغذیه وریدی بوده‌اند.^{۱۴} این مطالعه، از ۱۷ بیمار مبتلا به هپاتوبلاستوم، دو مورد (۱۱/۷۶٪) سابقه پره‌ماچوریتی در بدو تولد ($W < 1800$ gr) داشته و به مدت سه هفته تحت تغذیه وریدی بوده‌اند. به علاوه در مطالعه ما در یک بیمار سه ساله پسر مبتلا به هپاتوبلاستوم، علائم بلوغ زودرس جنسی بصورت بزرگی دستگاه ژنیتال، رویش موهای زهار و کلفتی صدا ایجاد شده بود. در این بیمار علاوه بر افزایش سطوح سرمی تستوسترون، هیپرلیپیدمی نیز داشت.

در یک مطالعه از Armed Forces Institute of Pathology از سال ۱۹۹۹-۱۹۷۰ در ۲۸۵ کودک مبتلا به تومور کبد در سنین تولد تا دو سال، ۱۲۴ مورد (۴۳/۵۰٪) هپاتوبلاستوما، ۱۰۳ مورد (۳۶/۱۰٪) همانژیوآندوتلیوما، ۳۸ مورد (۱۳/۳۰٪) هامارتوم مزانشیما، چهار نفر (۱/۴۰٪) HCC وجود داشتند و در سنین ۲۰-۵ سال، ۹۶ نفر (۳۶/۶٪) HCC، ۳۲ نفر (۸/۴٪) هپاتوبلاستوم، پنج نفر (۲/۳٪) هامارتوم مزانشیما و دو نفر (۰/۸٪) رابدومیوسارکوم کبد داشتند.^{۱۵}

در یک مطالعه از اهایو، ۳۰ کودک مبتلا به هپاتوبلاستوم گزارش شد که ۱۵ مورد از همان ابتدا تحت عمل جراحی با برداشت کامل تومور و سپس شیمی درمانی شدند.^{۱۵} مورد دیگر بعد از تشخیص به روش بیوپسی سوزنی، ابتدا تحت شیمی درمانی قرار گرفته و سپس با کاهش حجم و اندازه تومور تحت عمل جراحی و برداشت کامل آن قرار گرفتند. در پیگیری‌های بعدی در ۹ بیمار ساینز تومور کوچک شده بود. پنج بیمار جهت پیوند کبد معرفی شدند و یک بیمار نیز فوت شد. در کشورهای غربی هپاتوبلاستوم شایع‌ترین تومور بدخیم کبد در اطفال است. میزان بقا یک ساله در حال حاضر بیش از ۸۰٪



شکل-۱: نمونه پاتولوژی هپاتوبلاستوم کبدی

پاتولوژی در بیماران هپاتوبلاستوم در بیش از ۶۰٪ آنها از نوع اپی تلیال و بطور عمده از نوع Fetal بوده و در ۴۰٪ موارد با دیفرانسیاسیون کامل و میتوز کم Mixed بود. (شکل شماره ۱ و ۲).

بحث

تومورهای بدخیم اولیه کبد در کودکان چندان نادر نیست. این تومورها طیف وسیعی داشته و ممکن است تمام گروه‌های سنی اطفال حتی جنین و نوزاد را درگیر کنند. اغلب بیماران با بزرگی شکم یا توده شکمی مراجعه می‌کنند. تشخیص قبل از عمل با انجام اقدامات پاراکلینیکی شامل تستهای عملکرد کبد، آلفا فیتوپروتئین سرم و سایر تومورمارکرها همراه با اقدامات رادیولوژی و بالاخره نتایج آسیب‌شناسی امکان‌پذیر است.^{۵،۷،۸} شایع‌ترین تومور بدخیم کبد در اطفال هپاتوبلاستوم و شایع‌ترین تومور خوش‌خیم کبد در آنها، همانژیوم و آدنوم می‌باشد.^{۹،۱۰}

در یک مطالعه در ژاپن و آمریکا، میزان بروز هپاتوبلاستوم در نوزادان نارس که طی دوره نوزادی، تحت تغذیه وریدی هیپرالماتنه قرار گرفته بودند افزایش نشان داد، بطوری که از ۰/۷٪ در سال ۱۹۸۵ به ۸/۶٪ در سال ۱۹۸۹ رسیده است. ریسک فاکتور مهم علاوه پره‌ماچوریتی، استفاده از تغذیه وریدی ذکر شده است.^{۱۱،۱۲} در گزارش گروه سرطان کودکان آمریکا، از ۷۲ بیمار مبتلا به هپاتوبلاستوم، ۱۳/۹٪ آنها در بدو تولد پره‌ماچوریتی داشته و TPN (تغذیه وریدی) دریافت داشته‌اند.^{۱۳} در مطالعه دیگر سه مورد (۰/۴٪) از ۷۷ کودک مبتلا به هپاتوبلاستوم در بدو تولد پره‌ماچوریتی داشتند و

ناقل هپاتیت B طی ۱۵ سال ۲۶ مورد دچار HCC شدند.^{۲۰} در مطالعه اخیر از دو بیمار مبتلا به همانژیوم متعدد کبد که تحت درمان با اینترفرون $\alpha-2b$ قرار گرفتند. (با دوز یک میلیون واحد به ازاء سطح بدن، سه روز در هفته برای مدت هشت ماه) هر دو مورد در پی‌گیری‌های بعدی با انجام سونوگرافی مکرر بهبودی کامل ایجاد شده بود. در یک بیمار بطور موقت پاراپلژی اسپاستیک ایجاد شد که خود به خود بعد از قطع درمان برطرف شد. در مطالعه دیگری که در لهستان انجام شد هفت بیمار مبتلا به همانژیوم کبد که قبلاً با کورتیکواستروئید جواب نداده بودند، تحت درمان با اینترفرون $\alpha-2b$ قرار گرفتند و بهبودی ایجاد شد.^{۲۱}

نتیجه‌گیری: تومورهای کبد در اطفال طیف وسیعی دارد و به مراتب در کودکان متفاوت تر از بالغین است. با پیشرفت تکنولوژی، تشخیص و درمان تومورهای کبد سریع‌تر و مناسب‌تر شده است. اقدامات درمانی شامل، جراحی، شیمی درمانی، درمان طبی و پیوند کبد موجب بهبود میزان طول عمر در بیماران مزبور شده است.

References

1. Stocker JT. An approach to handling pediatric liver tumors. *Am J Clin Pathol* 1998; 109: 67-72.
2. Mann JR, Kasthuri N, Raafat F, Pincott JR, Parkes SE, Muir KR, et al. Malignant hepatic tumours in children: incidence, clinical features and aetiology. *Paediatr Perinat Epidemiol* 1990; 4: 276-89.
3. Perilongo G, Shafford EA. Liver tumors. *Eur J Cancer* 1999; 35: 953-8.
4. Pimpalwar AP, Sharif K, Ramani P, Stevens M, Grundy R, Morland B, et al. Strategy for hepatoblastoma management: Transplant versus nontransplant surgery. *J Pediatr Surg* 2002; 37: 240-5.
5. Bellani FF, Massimino M. Liver tumors in childhood: epidemiology and clinics. *J Surg Oncol Suppl* 1993; 3: 119-21.
6. Czauderna P. Adult type vs. Childhood hepatocellular carcinoma. are they the same or different lesions? Biology, natural history, prognosis, and treatment. *Med Pediatr Oncol* 2002; 39: 519-23.
7. Selby DM, Stocker JT, Waclawiw MA, Hitchcock CL, Ishak KG. Infantile hemangioendothelioma of the liver. *Hepatology* 1994; 20: 39-45.
8. Stocker JT, Ishak KG. Undifferentiated (embryonal) sarcoma of the liver: report of 31 cases. *Cancer* 1978; 42: 336-48.
9. Davies JQ, de la Hall PM, Kaschula RO, Sinclair-Smith CC, Hartley P, Rode H, et al. Hepatoblastoma. evolution of management and outcome and significance of histology of the resected tumor. A 31-year experience with 40 cases. *J Pediatr Surg* 2004; 39: 1321-7.
10. Tsai HL, Liu CS, Chin TW, Wei CF. Hepatoblastoma and hepatocellular carcinoma in children. *J Chin Med Assoc* 2004; 67: 83-8.
11. Ikeda H, Matsuyama S, Tanimura M. Association between hepatoblastoma and very low birth weight: a trend or a chance? *J Pediatr* 1998; 133: 585-6.
12. Ikeda H, Hachitanda Y, Tanimura M, Maruyama K, Koizumi T, Tsuchida Y. Development of unfavorable hepatoblastoma in children of very low birth weight: results of a surgical and pathologic review. *Cancer* 1998; 82: 1789-96.
13. Hadley GP, Govender D, Landers G. Primary tumours of the liver in children: an African perspective. *Pediatr Surg Int* 2004; 20: 314-8.
14. von Schweinitz D, Byrd DJ, Hecker H, Weinel P, Bode U, Burger D, et al. Efficiency and toxicity of ifosfamide, cisplatin and doxorubicin in the treatment of childhood hepatoblastoma. Study Committee of the Cooperative Paediatric Liver Tumour Study HB89 of the German Society for Paediatric Oncology and Haematology. *Eur J Cancer* 1997; 33: 1243-9.
15. Stocker JT. Hepatic tumors in children. 3rd ed. Philadelphia: Walters Kluwer Company; 2003.
16. Tiao GM, Bobey N, Allen S, Nieves N, Alonso M, Bucuvalas J, et al. The current management of hepatoblastoma: a combination of chemotherapy, conventional resection, and liver transplantation. *J Pediatr* 2005; 146: 204-11.
17. Abbasoglu L, Gun F, Tansu Salman F, Relik A, Saraq F, Unuvar A, et al. Hepatoblastoma in children. *Acta chir belyg* 2004; 104: 318-21.
18. Towu E, Kiely E, Pierro A, Spitz L. Outcome and complications after resection of hepatoblastoma. *J Pediatr Surg* 2004; 39: 199-202.
19. Chen WJ, Lee JC, Hung WT. Primary malignant tumor of liver in infants and children in Taiwan. *J Pediatr Surg* 1988; 23: 457-61.
20. Ni YH, Chang MH, Wang KJ, Hsu HY, Chen HL, Kao JH, et al. Clinical relevance of hepatitis B virus genotype in children with chronic infection and hepatocellular carcinoma. *Gastroenterology* 2004; 127: 1733-8.
21. Szymik-Kantorowicz S, Kobylarz K, Krysta M, Gorecki W, Bysiek A, Celmer E, et al. Interferon-alpha in the treatment of high-risk haemangiomas in infants. *Eur J Pediatr Surg* 2005; 15: 11-6.

Tumors of the liver ; a ten year study in Children Medical Center

Farahmand F^{1*}
Khatami GH¹
Mehrabi V.A²
Mahjoob F³
Ezadyar M¹
Mehdizadeh M⁴

1-Department of Pediatrics
2-Department of Surgery
3-Department of Pathology
4-Department of Radiology

Tehran University of
Medical Sciences.

*Corresponding author, Children
Medical Center, Gharib St.
Keshavarz Blvd., Tehran.
Tel: +98-21-66920981-3
email: farahmand_gast@yahoo.co.uk

Abstract

Background: The aim of this study was to review the frequency, histopathology and outcome in children with tumors of the liver.

Methods: Included in this retrospective/descriptive study were 30 children treated for liver tumors from 1375-1384 (ca. 1996-2005), at Children's Hospital Medical Center, Tehran, Iran. We included the clinical, radiologic, and pathologic data of our patients, focusing on the frequency, etiology and outcome.

Results: Patient ages ranged from three months to 12 years (median 3.8 years), with 18 males (60%) and 12 females (40%). Of these, 17 patients had hepatoblastoma (55.66%), including 13 males and four females, with an age range of six months to five years. Four cases (13.33%) had neuroblastoma. Hepatocellular carcinoma (HCC) was found in three cases (10%), all of whom were carriers of hepatitis B. Two cases (6.66%) were diagnosed with mesenchymal hamartoma, two cases (6.66%) with hemangioendothelioma and two cases (6.66%) with rhabdomyosarcoma and leiomyosarcoma of the biliary tract. Abdominal swelling and hepatomegaly were seen in all of patients. Jaundice was observed in two cases. Serum alpha-fetoprotein levels greater than 500 ng/ml were seen in 17 cases (56.66%). All patients were receiving specific treatment. The three-year survival rate was 65% for hepatoblastoma and 2% for HCC

Conclusion: With the introduction of specific treatment, the survival rate for children with tumors of the liver has significantly increased. Further improvement can be achieved using diagnostic biopsy for hepatoblastoma, although it may result in complications, and preoperative chemotherapy followed by complete surgical excision (per International Society of Pediatric Oncology guidelines), yielding an outstanding survival rate of 80%.

Keywords: Children, liver tumors, hepatoblastoma, hepatocellular carcinoma.