

مدل‌ها و روش‌های حیوانی ترمیم زخم: مقاله مروری

چکیده

دریافت: ۱۳۹۶/۰۱/۱۴ ویرایش: ۱۳۹۶/۰۷/۱۹ پذیرش: ۱۳۹۶/۰۷/۲۹ آنلاین: ۱۳۹۶/۰۷/۳۰

زخم‌های پوستی و کاهش زمان بهبود آن‌ها، یکی از جنبه‌های مهم پزشکی محسوب می‌شوند. زخم به هر گونه گسستگی در انسجام لایه‌های پوست (اپیدرم، درم و زیرجلد) یا بافت‌های زیرپوستی گفته می‌شود که می‌تواند در اثر عوامل فیزیکی (برش جراحی، ضربه، فشار، اصابت گلوله) و یا عوامل شیمیایی (سوختگی با اسید) ایجاد شود. پروسه ترمیم زخم شامل فاز هموستاز، فاز التهاب، اپیتلیزاسیون، فاز تکثیر (فیبروپلازی) و در نهایت (تمایز بافتی) بازسازی بافت با شکل‌گیری کلاژن می‌باشد. زخم‌ها بر اساس زمان بهبودی به دو نوع حاد و مزمن تقسیم‌بندی می‌شوند. زخم حاد (Acute wound) شروع ناگهانی دارد و معمولاً در فرد سالم روند بهبود آن به صورت طبیعی طی می‌شود و ظرف چهار هفته بدون بر جا گذاشتن عارضه بهبود می‌یابد. زخم‌های مزمن (Chronic wound) شروع تدریجی دارند و روند درمانی آن‌ها در اثر عواملی مانند دیابت، عدم خون‌رسانی مناسب، فشار موضعی، دیابت و غیره متوقف شده است و مرحله التهابی ترمیم زخم طولانی شده است (بیش از چهار هفته). با وجود پیشرفت‌های عمده در درمان زخم‌ها، کماکان تلاش در جهت یافتن روش‌های موثر در درمان زخم‌ها در کوتاه‌ترین زمان ممکن و با کمترین عارضه ادامه دارد. در این مطالعه مروری، پس از بیان ترمیم زخم و مراحل آن، همچنین بیان انواع بالینی زخم (زخم پای وریدی، زخم پای دیابتی، زخم فشاری) به صورت گذرا انواع مندهای ایجاد زخم حاد (زخم سوختگی، زخم برشی) و مزمن (زخم پای وریدی، زخم دیابتیک، زخم فشاری یا زخم بستر) در گونه‌های حیوانات آزمایشگاهی ارایه و جمع‌بندی می‌گردد تا با طراحی و اجرای هدفمندتر این پژوهش‌ها، وصول نتایج بالینی و کاربردی تسهیل گردد.

کلمات کلیدی: زخم حاد، مدل‌های حیوانی آزمایشگاهی، زخم مزمن، ترمیم زخم.

فریبا جعفری^۱، محمدعلینیلفروش زاده^۱، هانیه شریفیان^۱زهرا ملاباشی^{۲*}

۱- مرکز تحقیقات بیماری‌های پوستی و سالک،

دانشگاه علوم پزشکی اصفهان، اصفهان، ایران.

۲- مرکز تحقیقات پوست و سلول‌های بنیادی،

دانشگاه علوم پزشکی تهران، تهران، ایران.

* نویسنده مسئول: تهران، مرکز تحقیقات پوست و سلول‌های بنیادی، دانشگاه علوم پزشکی تهران.

تلفن: ۲۲۲۱۲۵۳۷ - ۰۲۱

E-mail: Zahramolabashi@yahoo.com

شریانی (Venous or arterial leg ulcer, VLU or ALU)، زخم پای دیابتی (Diabetic fiit ulcers, DFUs) و زخم فشاری (Pressure ulcer, (Pus) معمولاً مرتبط با اختلالات فیزیولوژیکی ناشی از روند آهسته یا توقفی بهبود زخم می‌باشند که به آرامی التیام یافته و زمان ترمیم آن‌ها از ۱۲ هفته فراتر می‌رود.^۱

ترمیم زخم در ابتدا، شامل مرحله هموستاز می‌باشد. فاز هموستاز و کوآگولاسیون بلافاصله پس از ایجاد زخم آغاز می‌شود که پس از آسیب پوستی، مویرگ‌ها با انقباض زخم، حداقل معیار هموستاز را در

زخم، اختلال در ساختار طبیعی و عملکردی پوست و بافت نرم زیرین است. حفظ تمامیت و یکپارچگی پوست برای محافظت در برابر کم آبی، خونریزی و جلوگیری از ورود میکروارگانیسم‌ها، حیاتی است. زخم‌های پوستی به دلایل مختلف از جمله آسیب‌های فیزیکی، شیمیایی و زیست‌شناختی ایجاد و بر اساس نحوه و مدت ترمیم به انواع مزمن و حاد تقسیم می‌شوند. زخم‌های حاد مانند سوختگی و برشی معمولاً سطحی بوده و به مدت هشت تا ۱۲ هفته به طور کامل بهبود می‌یابند. زخم‌های مزمن مانند زخم پای وریدی یا

عرض پنج تا ۱۰ دقیقه، فراهم می‌کنند. تجمع پلاکت‌ها، باعث آبشار انعقادی و انتشار عوامل ضروری رشد و سایتوکین می‌شوند. ماتریکس فیبرینی به‌صورت داربست موقتی منجر به تثبیت زخم می‌گردد. مرحله دوم، فاز التهابی (تاخیری)، التهاب مرحله کوتاهی پس از کواگولاسیون و هموستاز آغاز می‌شود در طی مراحل مختلف این فاز، نفوذپذیری عروق و جذب سلولی افزایش می‌یابد و لکوسیت‌های تک‌هسته‌ای تجمع یافته وارد ماکروفاژها می‌شوند.^{۳۱} همچنین مونوسیت‌های خونی به ماکروفاژها تبدیل می‌شوند.^{۳۲} اپیتلیزاسیون (مهاجرت) به‌عنوان مرحله سوم، شامل تکثیر سلول‌های بازال و مهاجرت اپیتلیال در پل فیبرین در داخل لخته می‌باشد و تا زمانی که سلول‌های انفرادی با سلول‌های مشابه احاطه شوند تکثیر ادامه می‌یابد و سپس، مهاجرت متوقف می‌شود.^۴

مرحله چهارم، فیبروپلازی، فاز تکثیر چند روز پس از ایجاد زخم آغاز می‌شود تکثیر فیبروبلاست، تجمع ماده زمینه‌ای و تولید کلاژن می‌باشد،^۲ مرحله نهایی تمایز بافتی، مرحله پایانی ترمیم زخم می‌باشد که در این مرحله بازسازی کلاژن، انقباض زخم و رنگدانه‌دار شدن دوباره صورت می‌گیرد. زخم‌های مزمن معمولاً در مرحله التهابی، متوقف و ترمیم زخم پیشرفت نمی‌کند. آشکار است که سرعت ترمیم زخم به عوامل بسیاری، از جمله اندازه زخم، خون‌رسانی به منطقه، حضور اجسام خارجی و میکروارگانیزم‌ها، سن و سلامت بیمار و همچنین وضعیت تغذیه ای بیمار بستگی دارد.^{۳-۵}

در این مطالعه به بیان انواع مدل‌های زخم حاد و مزمن روی حیوانات آزمایشگاهی جهت ارزیابی روند ترمیم زخم می‌پردازیم. همان‌طور که بیان شد، زخم‌های حاد در حالت عادی، در افراد سالم از طریق یک توالی منظم از حوادث فیزیولوژیکی شامل فازهای هموستاز، التهاب بافت پوششی، فیبروپلازی و تمایز بافتی، التیام می‌یابند.^{۳-۶} هنگامی که این فرآیند، تغییر یافته و یا متوقف شود، زخم مزمن شده و این امر با احتمال بیشتر در بیماران مبتلا به اختلالات زمینه‌ای، مانند بیماری دیابت، نارسایی وریدی، کمبودهای تغذیه‌ای و غیره ایجاد می‌شود.^{۷،۶}

زخم پای شریانی یا وریدی یک نوع زخم بالینی متداول مزمن است^۸ و در بیش از ۷۰٪ موارد در اثر بیماری‌های وریدی ناشی از آسیب‌های سطحی و یا سیستم‌های عمیق وریدی با افزایش فشار وریدی و کاهش جریان خون، بیماری شریانی واسکولیت و سرطان

پوست رخ می‌دهد.^{۹،۱۰} در حال حاضر، درمان اصلی برای VLUs، پانسمان به صورت فشرده‌سازی می‌باشد که منجر به کنترل تورم گشته و پرفشاری وریدی در اندام را محدود می‌کند.^{۱۱} زخم پای دیابتی، در مجموع ۱۵٪ از افراد دیابتی به زخم پای دیابتی مبتلا می‌شوند.^{۱۲،۱۳} دیابت، یک بیماری سیستمیک است که باعث نوروپاتی و آسیب شریانی موثر بر بسیاری از بافت‌ها و اندام‌ها می‌گردد.^{۱۴} اغلب مشکل، عفونت‌های میکروبی این زخم‌ها است و می‌تواند تا استخوان‌های پا گسترش یابد.^{۱۵} درمان‌های مختلفی برای زخم پای دیابتی مطرح است. دبریدمان زخم و Offloading، از جمله درمان‌های استاندارد این گونه زخم‌ها می‌باشند، درمان‌هایی مانند، استفاده از تحریک الکتریکی (نور درمانی و لیزر کم توان)،^{۱۶} اکسیژن پرفشار، فشار منفی و درمان‌های موضعی، وکیوم‌تراپی و عصاره‌های گیاهی به‌عنوان درمان‌های کمکی، به‌کار می‌روند.^{۱۷،۱۸} لازم به یادآوری است تمامی روش‌های درمانی فوق، با موفقیت ناکافی و محدود همراه بوده است. امروزه استفاده از فاکتورهای رشد، Platelet-rich plasma (PRP) و فیبروبلاست‌های کشت داده شده،^{۱۹،۲۰} کراتینوسیت‌های آلورژیک،^{۲۱} درمان‌های جدید با فاکتورهای تحریک کلونی سلولی و فاکتور رشد پلاکتی (PDGF)،^{۲۲،۲۳} ترمیم زخم‌ها با پیوند فلاپ به‌عنوان روش‌های کمکی نوین در این راستا مطرح هستند. نوع دیگری از زخم مزمن، زخم فشاری (یا زخم بستر) می‌باشد.^{۲۴،۲۵} این زخم معمولاً در بیمارستان‌ها و مراقبت‌های خانگی در افراد پیر، بی‌حرکت و یا دچار آسیب نخاعی، در اثر فشار پایدار مستقیم ایجاد می‌شود.^{۲۶} اگرچه زخم‌های مزمن به‌طور کلی یک علت طبقه‌بندی شده‌ی منفرد دارند، ولی هیچ دو زخمی مانند هم نیستند، به همین علت بررسی آزمایشات بالینی، مداخله‌ای در این زمینه دشوار می‌باشد. مدل‌های حیوانی مناسب از زخم‌های مزمن، فرصت را برای شناسایی زخم‌های مزمن بهبود یافته از زخم‌های مزمن غیر بهبود یافته، مشخص می‌کند.^{۲۷}

زخم حاد استاندارد در یک فرد سالم به‌صورت مسیره‌های تجدیدپذیر، با به‌کارگیری انواع سلول‌های مختلف دنبال می‌شود. اپیتلیزاسیون مجدد ۱۲ تا ۱۸ ساعت پس از شکل‌گیری اولیه لخته زخم، با تهاجم فیبروبلاست‌های درم در ناحیه زخم ایجاد می‌شود. همچنین سلول‌های مزانشیمی مشتق شده از مغز استخوان نیز در تشکیل این بافت گرانوله دخیل هستند، در طول فرآیند ترمیم،

۵۰ موش نر به وزن تقریبی ۳۰۰-۲۵۰ g انجام می‌گیرد. موش‌ها در دو گروه، به پنج زیر گروه پنج‌تایی تقسیم می‌شوند. موش‌ها با استفاده از کتامین با غلظت ۱۰۰ mg/kg بیهوش می‌شوند. با پانچ‌های بیوپسی ۶ mm، چهار زخم ایجاد می‌نماییم. زخم‌ها در ناحیه پشت، به صورت قرینه، دو زخم درمانی و دو زخم کنترل ایجاد می‌شود. در یک سمت از بدن موش، یکی از زخم‌ها، درمانی و زخم دیگر کنترل مثبت و در سمت دیگر بدن موش، نیز یکی از زخم‌ها درمانی و زخم دیگر کنترل منفی می‌باشد. در روزهای یک، سه، شش، ۱۰، ۱۴، پس از ایجاد زخم، میزان کاهش زخم با استفاده از معادله، $[A0 - At] / A0 = (\%)$ x 100 محاسبه می‌شود. در این معادله A0 منطقه زخم در زمان ابتدایی و At همان منطقه زخم در زمان t می‌باشد. همچنین در روزهای یک، سه، شش، ۱۰، ۱۴، یک گروه پنج‌تایی از موش‌ها کشته شده و سنجش سطح کل پروتئین به روش بیوشیمیایی انجام می‌شود. در این روش هر چه غلظت پروتئین بیشتر باشد، شدت جذب نوری پروتئین افزایش می‌یابد. سطح پروتئین در ابتدای روند ترمیم به علت فازهای هموستاز و التهاب افزایش می‌یابد (در نتیجه حضور سایتوکین‌ها و آنزیم‌ها) در اواسط مراحل ترمیم به علت گذر از فاز التهاب و حضور کلاژن‌های تخریبی، سطح پروتئین‌ها کاهش یافته و در اواخر روند ترمیم با حضور مجدد کلاژن، سطح پروتئین افزایش می‌یابد و با اندازه‌گیری سطح پروتئین در روزهای اول، سوم، ششم، دهم و چهاردهم روند ترمیم بررسی می‌شود.^{۳۱،۳۲}

در مطالعه Peirce، زخم فشاری مزمن، مدل ایسکمی-خونگیری مجدد به‌طور متناوب (Ischemia reperfusion)، صفحه فولادی در ناحیه پشتی موش صحرایی (Rat) قرار داده می‌شود و در اتصال با آن، آهن‌ربای مغناطیسی قرار می‌گیرد (شکل ۱) قرار دادن آهن‌ربا با فشرده‌سازی پوست و کاهش جریان خون منجر به ایسکمی و برداشت آن سبب برقراری مجدد جریان می‌شود.^{۳۳}

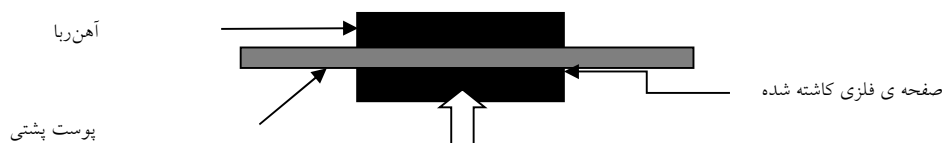
همه موش‌ها برای کاشتن صفحه فولادی، تحت عمل قرار می‌گیرند. یک مستطیل هفت در ۹ cm روی پوست پشت موش‌ها تراشیده شده، ایجاد می‌شود. یک برش ۱ cm در عرض پوست، زیر شانه چپ انجام می‌شود. صفحه فولادی اتوکلاو شده، از طریق برش دمی، زیر پوست قرار داده شده و بخیه زده می‌شود. سپس، انجام چرخه I/R (Reperfusion, Ischemic) آغاز می‌گردد. سمت مخالف بدن که صفحه را دریافت نکرده است، به‌عنوان کنترل برای هر حیوان

سلول‌های التهابی به زخم هجوم می‌آورند در اولین ساعات پس از ایجاد زخم، نوتروفیل‌ها برای حمله و از بین بردن میکروب‌ها وارد عمل می‌شوند. پس از آن ماکروفاژها فرآیند ترمیم و پاک‌سازی را با استفاده از روند فاگوسیتوز در جمع‌آوری نوتروفیل‌ها و سایر سلول‌های باقیمانده انجام می‌دهند. در زخم‌های غیرعفونی، سلول‌های التهابی می‌میرند و یا ناحیه زخم را ترک می‌کنند. با حل شدن این سلول‌ها، انقباض و مرگ عروق خونی و حضور میو فیبروبلاست‌ها، یک تکه به‌نسبت طبیعی از پوست ایجاد می‌شود. برش کوچک می‌تواند بسته شده و اثر زخم در عرض چند روز تا یک هفته از بین می‌رود و در نهایت به جاگذاری یک اسکار، با اثر رنگدانه‌ای نشان دهنده زخم در این ناحیه می‌باشد، اگرچه که این مراحل شامل زخم‌های حاد می‌باشد اما زخم مزمن از مراحل فوق پیروی نمی‌کند.^{۲۸}

مطالعات بافت‌شناسی در زخم پای وریدی مزمن، نشان می‌دهد که لبه زخم از بافت اپیدرمی ترشخی و بقایای نکروزه، پوشیده شده است و در اینجا بافت گرانوله توسط توده فیبرین احاطه شده و عروق اندکی در آن منشعب می‌شوند. بنابراین در زخم‌های مزمن، انشعاب عروقی به میزان کافی ایجاد نمی‌شود. میو فیبروبلاست‌ها نیز در صورت وجود، اندک هستند و ترشح التهابی سنگینی از نوتروفیل‌ها در این زخم‌ها دیده می‌شود. همچنین در نتیجه فعالیت ملانوسیت‌ها در ناحیه زخم، غالباً هایپرپیگمانتاسیون ایجاد می‌شود. به‌طور بالقوه، مقایسه ترمیم زخم حاد و مزمن پیش‌آگهی آموزنده‌تری نسبت به مقایسه این دو زخم دارد.^{۲۸} در ادامه به مرور و بررسی مدل‌های آزمایشگاهی ایجاد زخم‌های حاد و مزمن می‌پردازیم.

مطالعه Sayar در مدل سوختگی زخم حاد با ۲۰ موش نر Wistar با وزن ۲۲۰-۲۰۰ g با تزریق کتامین (۵۰ mg/kg) به‌صورت داخل عضلانی بیهوش می‌شوند و سوختگی درجه دو در منطقه پشتی القاء می‌گردد. در این مطالعه موش‌ها به سه گروه پنج‌تایی تقسیم می‌شوند. نتایج با گروه کنترل نرمال سالین پایه (داروی مورد نظر جهت بررسی اثر درمانی دارو) مقایسه می‌شود. کرم روزانه دو بار به مدت ۲۱ روز استفاده می‌شود. نمونه‌های بافتی از هر گروه در روزهای ۳، ۷، ۱۴ و ۲۱ توسط پانچ ۳ mm برداشته شده و با روش‌های ایمنو هیستوپاتولوژیک و میکروسکوپ الکترونی بررسی می‌شوند.^{۲۹}

مدل برشی زخم حاد در مطالعه Bradford و Zulasyrafی روی



شکل ۱: مدل ایجاد ایسکمی - خونگیری مجدد به طور متناوب (Ischemia reperfusion) ^{۳۳}

برای ایجاد مدل ایسکمیک گوش خرگوش، به روش Mustoe، خرگوش‌ها وزن و با پنتوباریتال سدیم بیهوش می‌شوند (۵۰ mg/kg). روی یک گوش در سمت شکمی زخم ایسکمیک ایجاد می‌شود، درحالی‌که گوش دیگر به‌عنوان شاهد عمل می‌کند. با استفاده از یک تیغه شماره ۱۵، سه برش عمودی کوچک (۱-۱/۵ cm) روی ساقه‌های عروقی در حدود ۱ cm دیستال تا پایه گوش، ایجاد می‌شود. هر کدام از ساقه عروق، شناسایی می‌شود و رگ از بافت‌های اطراف، جدا می‌شود. سرخرگ مرکزی با Prolene 4-0 مسدود و عصب همراه نیز قطع می‌شود. سه برش پوستی با استفاده از بخیه بسته می‌شود. ^{۳۴} دو تا چهار زخم دایره‌ای با ضخامت کامل در سطح شکمی گوش با فاصله بین زخم‌ها حداقل ۳۰ mm توسط پانچ استیل ضد زنگ ۶ mm ایجاد و جهت روند بهبودی، هر هفته تجزیه و تحلیل گازهای خون وریدی گوش و عکس‌های گرفته شده از زخم‌ها، بررسی می‌گردند. خرگوش‌ها توسط آلوکسان (۱۰۰ mg/kg) دیابتی می‌شوند. ^{۳۵} غلظت گلوکز خون روزانه اندازه‌گیری می‌شود و سطح گلوکز خون در محدوده ۳۸۴-۵۸۵ mg/dl می‌باشد. به‌همراه تثبیت قند خون، مدل ایسکمیک گوش ایجاد می‌شود. اندازه‌گیری High-energy phosphate با استفاده از کروماتوگرافی مایع با کارایی بالا (HPLC) انجام می‌شود. ^{۳۴}

زخم مزمن دیابتی، موش‌های نر با وزن ۲۵۰-۲۰۰ g در گروه‌های شش‌تایی در مدل Excision و چهار گروه در مدل Dead wound healing قرار می‌گیرند. کلیه موش‌ها با تزریق تک دوز Streptozotocin (STZ) در رگ ناحیه پشتی دم، دیابتی می‌شوند و سه روز بعد قند خون ناشتا اندازه‌گیری می‌شود. در مدل زخم Excision، ابتدا با تزریق وریدی هیدروکلرید کتامین (۱۲۰ mg/kg) موش‌ها بیهوش می‌شوند. ^{۳۵} سپس در ناحیه‌ی پشت حیوان، زخمی با مساحت

به‌کار می‌رود. جریان خون در پوست پشتی توسط صفحه‌ی فولادی کاشته شده، با probe point، توسط داپلر اندازه‌گیری می‌شود. مطالعات کنترل‌ی جریان خون، ۳۰ دقیقه پیش از اینکه آهن‌ربا استفاده شود، به‌عمل می‌آید و با توجه به اینکه پروب در طول آزمایش تغییر مکان نمی‌دهد. دو گروه ۵۰ تایی موش برای جراحی انتخاب می‌شوند. پس از ۱۴ ساعت دوره ریکاوری، آن‌ها در یکی از پروتکل‌های فشرده‌سازی زیر قرار می‌گیرند، گروه آزمایشی ۱: مجموع ۱۶ موش در چهار گروه که هر گروه، تعداد متفاوت چرخه I/R را دریافت می‌کنند. چرخه I/R شامل دو ساعت ایسکمی و ۳۰ دقیقه برقراری مجدد جریان خون است. در گروه آزمایشی ۲: ۳۲ موش در چهار گروه که گروه E، گروه کنترل که تنها جراحی کاشت در این گروه انجام می‌شود و هیچ چرخه I/R انجام نمی‌گیرد. چرخه‌های I/R ۵ روز به‌کار می‌روند، چرخه‌های فشرده‌سازی در طول روز، تکمیل می‌شوند و در مدت یک شب اجازه برقراری مجدد جریان خون داده می‌شود. در پایان، داده‌ها جمع‌آوری و حیوانات معلوم می‌شوند. جراحات القاء شده در گروه‌های آزمایشی که هر کدام به‌ترتیب فشرده‌سازی ایسکمیک و چرخه I/R را به همراه دارند، مقایسه قرار می‌گردد. ^{۳۳}

مدل ایسکمیک مغناطیسی نیز مشابه روش فوق می‌باشد. با این تفاوت که در این روش، صفحه‌ی فولادی تا ناحیه‌ی عضله‌ی سرینی بزرگ قرار می‌گیرد و همه لایه‌های داخلی تحت تاثیر جریان مغناطیسی قرار می‌گیرند. ^{۳۱} مدل ایسکمیک flap روشی است که برش فلپی دو پایه در ناحیه پشت پوست با طول ۳/۵ cm و عرض ۱/۲۵ ایجاد می‌شود و با بلند شدن فلپ‌ها، یک سیلیکون در ناحیه عروق قرار داده می‌شود و پانچ‌ها در طول فلپ ایجاد می‌شوند. در این روش پاسخ ایسکمیک تحت شرایط اختلال بررسی می‌شود. ^{۳۱}

جدول ۱: روش‌ها و مدل‌های ایجاد زخم حاد و مزمن در حیوانات آزمایشگاهی و مقایسه آن‌ها

زخم حاد	نام مدل و کاربرد بالینی	مدل حیوانی	روش کار	مزایا	معایب
سوختگی	زخم سوختگی	Rat	القاء سوختگی درجه دو در منطقه پشتی با یک دستگاه فلزی خاص ساخته شده از فولاد ضد زنگ، مخروطی شکل، با قطر ۱ cm	روش آسان و کم هزینه	عدم القا سوختگی به‌طور کامل در برخی موارد
برشی	زخم برشی	Rat	چهار زخم در ناحیه پشت موش با پانچ‌های بیوپسی ۶ mm به قطر بصورت قرینه دوتا درمانی و دو تا کنترل ایجاد می‌شود	ایجاد زخم‌های درمانی کنترل مثبت، کنترل منفی و مقایسه آن در یک حیوان بررسی همزمان چند روش درمانی	پرهزینه و زمان بر
زخم مزمن	نام مدل و کاربرد بالینی	مدل حیوانی	روش کار	مزایا	معایب
دیابتی	دیابتی زخم پای دیابتی	Rat	القای دیابت توسط Streptozotocin (STZ 50 mg/kg)	-قابلیت تست عوامل فارماکولوژیکی -زخم‌های متعدد در یک حیوان	موش‌های دیابتی به‌طور کامل دیابت انسانی را منعکس نمی‌کنند
زخم فشاری (بستر)	مدل ایسکمی - خونگیری مجدد به‌طور متناوب (Ischemia reperfusion)	Rat	قرار دادن صفحه فولادی در منطقه‌ی پشتی زیر پوست موش آهن‌ربای سرامیکی دائمی در اتصال صفحه‌ی فولادی	حیوان کوچک با قابلیت تکرارپذیری انجام متد در ناحیه پوست عدم درگیری عضله و استخوان ابزار کم هزینه	تفاوت آناتومیکی بین انسان و جوندگان
زخم فشاری (بستر)	مدل ایسکمیک مغناطیسی	Nude mouse	قرار دادن صفحه فولادی زیر عضله سرینی و استفاده از آهن‌ربا	ایجاد درجات متفاوت ایسکمیک بافتی با به‌کارگیری درجات متفاوت زمان و چرخه‌های، نقص ایمنی و فاقد مو بودن این مدل	تفاوت آناتومیکی بین انسان و جوندگان
	Flap	Pig	Flap	شبهات آناتومیکی و فیزیولوژیکی به بدن انسان	پرهزینه و رام نشدنی
	Flap	Mouse	Flap	مشخص شدن روند آنژیوژنز و اهمیت آن در ترمیم با استفاده از این متد	عدم قابلیت ایجاد زخم در یک حیوان
	Flap	Rat	Flap	آنژیوژنز و اهمیت آن در ترمیم با استفاده از این متد	بیش از یک زخم در یک حیوان
	مدل ایسکمیک لاله گوش خرگوش	Rabbit	روی یک گوش در سمت شکمی زخم ایسکمیک ایجاد می‌شود، درحالی‌که گوش دیگر به‌عنوان شاهد جفت عمل می‌کند و القا دیابت در این حیوان با آلوکسان صورت می‌گیرد	اختلال پوست در این روش کمتر است و ایسکمیک به‌طور یکنواخت‌تری ایجاد می‌شود	عدم جایگزینی کامل در زخم‌های ناشی از کاهش اکسیژن از نظر بالینی
زخم پای وریدی یا شریانی	زخم پای وریدی یا شریانی زخم پای وریدی یا شریانی	Rat	در ناحیه ران خرگوش شریان و ورید اپی‌گاستریک به‌هم متصل شده و هر دو رگ بسته می‌شوند بنابراین در دریچه‌ها پر فشاری وریدی ایجاد شده و دریچه‌ها تخریب می‌شوند	اتساع وریدی و ادم اندام تحتانی در این حیوان مشاهده نشد	شبهات اندک و نحوه عملکرد اندام تحتانی حیوان با انسان

نویسندگان معتقدند فشار علت ایجاد زخم فشاری است و ایسکمی مهمترین فاکتور مرتبط با زخم فشاری می‌باشد. فشار در پوست می‌تواند مویرگ‌ها را مسدود کند. فشار مویرگی در عروق افراد سالم تقریباً ۳۲ mmHg می‌باشد، مطالعات نشان داده است که فشار لازم برای شروع کاهش فشار مویرگی ۳۵-۴۰ mmHg می‌باشد. نظرات مختلفی در رابطه با مدت و زمان فشار وجود دارد. Kosiak بیان کرد، فشار ۲۰۰ mmHg به مدت هفت ساعت و یا ۵۰۰ mm Hg به مدت دو ساعت می‌تواند نکروز بافتی را ایجاد کند.^{۳۴}

ایجاد زخم مزمن ایسکمیک در این مطالعه، در چهار مدل بیان شده، در مدل ایجاد ایسکمی - خونگیری مجدد به طور متناوب، جهت ایجاد زخم فشاری در موش Balb/C، از صفحه فولادی و آهنربای مغناطیسی استفاده می‌گردد. در این مدل تنها ناحیه پوست درگیر می‌شود. این مدل جهت بررسی تاثیر عوامل مختلف مثل فاکتورهای رشد، فاکتورهای آنژیوژنز و یا جایگزینی پوست در مهندسی بافت قابل استفاده می‌باشد. همچنین علاوه بر اینکه می‌تواند راهکاری مناسب جهت تشخیص، درمان و پیشگیری از زخم‌ها ارائه دهد، مدل مناسبی برای مطالعه پروسه ترمیم زخم در بافت‌های آسیب دیده می‌باشد.^{۳۳} در مدل ایسکمیک مغناطیسی از مدل موشی Nude mouse، به علت وجود نقص ایمنی و نداشتن مو، استفاده می‌شود، همه لایه‌های بافتی توسط صفحه فولادی تحت تاثیر جریان مغناطیسی قرار می‌گیرند. استفاده از مدل‌های حیوانی دیگر مانند خرگوش، سگ و خوک در ایجاد زخم فشاری با وجود شباهت آناتومیک به بدن انسان ولی به علت هزینه‌های زیاد و اندازه بزرگ حیوان مناسب نمی‌باشد.^{۳۱} در هر دو مدل فوق، دوره‌های فشرده‌سازی و بازگشت جریان، وجود دارد. دوره‌های I/R که به ترتیب چرخه‌های I (Ischemic) و R (Reperfusion) می‌باشند، به طور بالینی جز مهم اتیولوژی در شکل‌گیری زخم‌های فشاری است.

به دنبال بستری شدن بیماران به مدت طولانی در بستر، زخم فشاری ایجاد می‌شود. این نوع زخم‌ها عموماً در قسمت‌های برجسته بدن که فاقد عضله است، در ناحیه اتصال پوست به استخوان، رخ می‌دهند.^{۳۳} در پوست پس از طی شدن مراحل، پر خونی سفید شونده، پر خونی غیر سفید شونده، کبودی و نکروز بافتی، زخم فشاری ایجاد می‌شود و میزان نکروز بافتی و خروج لکوسیت‌ها با طول و مدت چرخه‌های I/R ارتباط مستقیم دارد. زمانی که ایسکمیک ثابت می‌شود

۳۰۰ mm² و عمق ۲ mm به صورت حلقوی ایجاد می‌شود.^{۳۷} سه گروه به عنوان، کنترل نرمال با پلاسیبو، کنترل دیابتی بدون درمان و کنترل مثبت با پماد موپیروسین، تحت درمان و پیگیری قرار می‌گیرند. در تمام گروه‌ها مساحت زخم در روزهای ۱، ۵، ۱۱ با استفاده از طلق شفاف، اندازه‌گیری می‌شود.^{۳۶}

در مدل Dead healing wound، حیوانات در چهار گروه، به صورت کنترل نرمال، آب خوراکی ساده، کنترل‌های آزمایشی عصاره خوراکی یا داروی مورد آزمایش به مدت ۱۰ روز، قرار می‌گیرند.^{۳۶} کنترل‌های دیابتی (گروه ۳) آب ساده به صورت خوراکی داده می‌شود و پس از ۱۰ روز، بیوسی نمونه در فرمالین ۱۰٪ مورد بررسی قرار می‌گیرد.^{۳۶} زخم پای وریدی یا شریانی، در Rat، ایجاد پرفشاری وریدی در طولانی مدت، منجر به تخریب دریچه‌ها می‌شود. در ناحیه ران حیوان، شریان و ورید اپی‌گاستریک به هم متصل شده و هر دو رگ بسته می‌شوند. ۲۵٪ از موش‌ها در اثر نارسایی قلبی اولیه می‌میرند در آن‌هایی که زنده می‌مانند پس از یک روز دریچه وریدی دیستال اجازه بازگشت جریان را می‌دهد، در نهایت با گذشت زمان تغییر و کشیده شدن دریچه‌ها مشاهده می‌شود. این مدل می‌تواند چگونگی تخریب رگ‌ها و دریچه‌ها را تحت فشار طولانی مدت نشان دهد.^{۳۸}

در مورد زخم‌های مزمن، استرپتوزوتوسین در جوندگان به عنوان مدل القای دیابت ملیتوس وابسته به انسولین به کار گرفته می‌شود. این ماده به صورت انتخابی، سلول‌های بتا پانکراس را تخریب و سنتز و رهاسازی انسولین را مهار می‌نماید و منجر به ایجاد دیابت ملیتوس می‌شود. پس از تزریق یک دوز بالای استرپتوزوتوسین پس از یک تا سه روز، سطح گلوکز خون بالا می‌رود. مدل ایجاد دیابت با علائم دیابتی مثل کاهش وزن، پلی‌اور، افزایش قندخون و اختلالات نورواندوکرینی همراه است. القای دیابت روی موش‌های نژاد، Akita، NONcNZ010، db/db mice، با بررسی اثر داروهای مختلف صورت می‌پذیرد و نکته‌ی قابل تأمل در این رابطه، این است که دیابت در همه موش‌هایی که استرپتوزوتوسین را دریافت کرده‌اند ایجاد نمی‌شوند. جهت رفع این مشکل پس از القا دیابت، موش‌های دیابتی غربالگری می‌شوند.^{۳۶-۳۸} اگرچه فاکتورهای متعددی مانند اختلال در جریان غدد لنفاوی، از دست دادن حساسیت به درد، اختلال در گردش خون در ایجاد زخم فشاری موثر است. اما بسیاری از

اندک حیوان و انسان از نظر سهولت انجام کار و عدم اتساع ویریدی و ایجاد ادم در اندام تحتانی روش مناسبی می‌باشد. نکته قابل توجه در تمامی مطالعات و مدل‌های ایجاد زخم مزمن در حیوانات این است که اگرچه در این مدل‌ها، ارجحیت استفاده از حیوان نر در روش انجام کار آورده شده است،^{۲۸} اما با توجه به اینکه اطلاعات اندکی در رابطه با نقش هورمون‌های سیستمی و تاثیر آن‌ها در ترمیم افراد سالمند وجود دارد و زخم مزمن عموماً در سالمندان دیده می‌شود و با کاهش سطح استروژن در این افراد روبه‌رو هستیم، در نظر گرفتن این فاکتور به‌عنوان یک عامل در بهینه‌سازی مدل‌های زخم مزمن، مفید خواهد بود. همچنین ارتباط بین سن حیوان و تاثیر آن در ترمیم زخم و تفاوت فلور میکروبی و سطح سیستم ایمنی در حیوانات آزمایشگاهی مختلف در مقایسه با انسان و تفاوت آن با سیستم دفاع ایمنی دو عامل مهم دیگر می‌باشند که در تفسیر و تعمیم نتایج مدل‌های حیوانی به شرایط بالینی، لازم است. مدل‌های حیوانی، ابزاری مناسب، وسیع و قابل دسترس جهت مطالعه روند ترمیم زخم می‌باشند. این مدل‌ها با دو هدف بررسی پاتولوژی روند ترمیم و مطالعه روش‌های درمانی موثر استفاده می‌شوند.

روش‌ها و مدل‌های حیوانی بررسی شده در این مقاله قابلیت شبیه‌سازی با انواع مدل‌های بالینی زخم حاد و مزمن را داشته و هر کدام از این روش‌ها دارای مزایا و معایبی می‌باشند. در مورد زخم حاد دو مدل برشی و سوختگی وجود دارد. مدل سوختگی روشی آسان و کم هزینه است و در مدل برشی اگرچه قابلیت ایجاد زخم‌های متعدد به‌طور همزمان در یک حیوان وجود دارد، اما نسبت به روش سوختگی روشی پرهزینه بوده و به طول زمان بیشتری نیاز دارد.

تکرار چرخه‌های I/R، منجر به تخریب بافتی می‌گردد. نتایج مطالعات بر روی این مدل اول نشان می‌دهد چرخه‌های I/R تکرار شونده روی بافت نسبت به دوره‌های ایسکمی مدت‌دار مخرب‌تر است و به ترتیب ۱۳٪ و ۸٪ نکروز بافتی ایجاد می‌کند. فرضیه احتمالی این است که در فاز Reperfusion، افزایش تخریب بافتی به خاطر حضور رادیکال‌های آزاد اکسیژن، التهاب، حضور نوتروفیل‌ها، ماکروفاژها و انسداد مویرگی می‌باشد و برتری مدل اول به خاطر انجام متد، تنها در ناحیه پوست (عدم نیاز به درگیری استخوان و عضله) و ایجاد زخم فشاری می‌باشد که این شرایط از نظر بالینی در افراد مسن قابل رویت است.^{۳۳} روش سوم، مدل ایجاد Flap می‌باشد. در این روش با ایجاد یک برش جراحی به صورت فلپ جریان خون در نقاط خاص از پوست کاهش یافته و سبب ایجاد ایسکمی می‌گردد.^{۳۴}

محدودیت این روش قابلیت ایجاد فقط یک زخم در یک حیوان می‌باشد. اما از آنجایی که با درگیری عروق همراه است، شیوه مناسبی جهت بررسی روند آنژیوژنز در ترمیم زخم می‌باشد. مدل فلپ در خوک، رت و موش قابل انجام است. اجرای این مدل در خوک به‌علت بزرگ بودن حیوان و پرهزینه بودن، مدل مناسبی نمی‌باشد، ولی Rat به‌علت بزرگ‌تر بودن عروق خونی آن نسبت به Mouse مدل مناسب‌تری می‌باشد.^{۳۸} مدل چهارم از زخم‌های فشاری، مدل ایسکمیک-دیابتی می‌باشد. این مدل در گوش خرگوش ایجاد می‌شود و از لحاظ تست عوامل فارماکولوژیکی و اختلال خفیف در ناحیه پوست مدل مناسبی است. جهت بررسی روند بالینی زخم پای ویریدی یا شریانی در حیوان آزمایشگاهی (Rat) بستن ساده عروق در ناحیه ران حیوان سبب ایجاد پرفشاری ویریدی و به‌دنبال آن تغییر در پیچه‌های دیستال می‌شود.^{۳۸} این روش علیرغم شباهت آناتومیکی

References

- Ghaderi R, Afshar M. Novel advancements in wound healing. *J Birjand Univ Med Sci* 2014;21(1):1-19.
- Doillon CJ, Dunn MG, Bender E, Silver FH. Collagen fiber formation in repair tissue: development of strength and toughness. *Coll Relat Res* 1985;5(6):481-92.
- Velnar T, Bailey T, Smrkolj V. The wound healing process: an overview of the cellular and molecular mechanisms. *J Int Med Res* 2009;37(5):1528-42.
- Ross R, Everett NB, Tyler R. Wound healing and collagen formation. VI. The origin of the wound fibroblast studied in parabiosis. *J Cell Biol* 1970;44(3):645-54.
- Darby IA, Hewitson TD. Fibroblast differentiation in wound healing and fibrosis. *Int Rev Cytol* 2007;257:143-79.
- Dodson MK, Magann EF, Meeks GR. A randomized comparison of secondary closure and secondary intention in patients with superficial wound dehiscence. *Obstet Gynecol* 1992;80(3 Pt 1):321-4.
- Walters MD, Dombroski RA, Davidson SA, Mandel PC, Gibbs RS. Reclosure of disrupted abdominal incisions. *Obstet Gynecol* 1990;76(4):597-602.

8. Mor-Vaknin N, Punturieri A, Sitwala K, Markovitz DM. Vimentin is secreted by activated macrophages. *Nat Cell Biol* 2003;5(1):59-63.
9. Moffatt CJ, Franks PJ, Doherty DC, Martin R, Blewett R, Ross F. Prevalence of leg ulceration in a London population. *QJM* 2004;97(7):431-7.
10. Grey JE, Harding KG, Enoch S. Venous and arterial leg ulcers. *BMJ* 2006;332(7537):347-50.
11. Enoch S, Miller DR, Price PE, Harding KG. Early diagnosis is vital in the management of squamous cell carcinomas associated with chronic non healing ulcers: a case series and review of the literature. *Int Wound J* 2004;1(3):165-75.
12. Barwell JR, Davies CE, Deacon J, Harvey K, Minor J, Sassano A, et al. Comparison of surgery and compression with compression alone in chronic venous ulceration (ESCHAR study): randomised controlled trial. *Lancet* 2004;363(9424):1854-9.
13. Reiber GE, Lipsky BA, Gibbons GW. The burden of diabetic foot ulcers. *Am J Surg* 1998;176(2A Suppl):5S-10S.
14. Singh S, Pai DR, Yuhhui C. Diabetic foot ulcer: diagnosis and management. *Clin Res Foot Ankle* 2013;1(3):1-9.
15. Apelqvist J, Larsson J, Agardh CD. Long-term prognosis for diabetic patients with foot ulcers. *J Intern Med* 1993;233(6):485-91.
16. Pecoraro RE, Reiber GE, Burgess EM. Pathways to diabetic limb amputation. Basis for prevention. *Diabetes Care* 1990;13(5):513-21.
17. Jeffcoate WJ, Harding KG. Diabetic foot ulcers. *Lancet* 2003;361(9368):1545-51.
18. Ghaderi R, Afshar M. Topical application of honey for treatment of skin wound in mice. *Iran J Med Sci* 2004;29(4):185-8.
19. Asadi SY, Zamiri A, Ezzati S, Parsaei P, Rafieian M, Shirzad H. Effect of alcoholic extract of green tea (*Camellia sinensis*) on the healing process in surgical and burn wounds in rats. *J Birjand Univ Med Sci* 2011;18(1):1-9.
20. Braun LR, Fisk WA, Lev-Tov H, Kirsner RS, Isseroff RR. Diabetic foot ulcer: an evidence-based treatment update. *Am J Clin Dermatol* 2014;15(3):267-81.
21. Nilforoushzadeh MA, Jaffary F, Siavash M, Heidari A, Ansari N, Siadat AH. Treatment of recalcitrant diabetic ulcers with trichloroacetic acid and fibroblasts. *Skin Stem Cell J* 2014;1(2):e23312.
22. Labropoulos N, Leon LR Jr. Duplex evaluation of venous insufficiency. *Semin Vasc Surg* 2005;18(1):5-9.
23. O'Connor NE, Mulliken JB, Banks-Schegel KO. Grafting of burns with cultured epithelium prepared from autologous epidermal cells. *Lancet* 1981;317(8211):75-8.
24. Harrison-Balestra C, Eaglstein WH, Falabela AF, Kirsner RS. Recombinant human platelet-derived growth factor for refractory nondiabetic ulcers: a retrospective series. *Dermatol Surg* 2002;28(8):755-9; discussion 759-60.
25. Smiell JM, Wieman TJ, Steed DL, Perry BH, Sampson AR, Schwab BH. Efficacy and safety of becaplermin (recombinant human platelet-derived growth factor-BB) in patients with nonhealing, lower extremity diabetic ulcers: a combined analysis of four randomized studies. *Wound Repair Regen* 1999;7(5):335-46.
26. Egemen O, Bingol D, Ozkaya O, Aksan T, Celik SE, Akan M. Use of scalp flaps as a salvage procedure in reconstruction of the large defects of head and neck region. *Turk Neurosurg* 2012;22(6):712-17.
27. Leong SC, Youssef A, Lesser TH. Squamous cell carcinoma of the temporal bone: outcomes of radical surgery and postoperative radiotherapy. *Laryngoscope* 2013;123(10):2442-8.
28. Grey JE, Harding KG, Enoch S. Pressure ulcers. *BMJ* 2006;332(7539):472-5.
29. Sayar H, Gergerlioglu N2, Seringec N3, Ozturk P4, Bulbuloglu E5, Karabay G6. Comparison of efficacy of topical phenytoin with hypericin in second-degree burn wound healing: an experimental study in rats. *Med Sci Monit Basic Res* 2014;20:36-46.
30. Zaki MZM, Hamid A, Latif MA. Effects of *Alocasia* sp. stem juice on open wound healing in rats. *Adv Environ Biol* 2011;5(12):3734-42.
31. Bradford MM. A rapid and sensitive method for the quantitation of microgram quantities of protein utilizing the principle of protein-dye binding. *Anal Biochem* 1976;72:248-54.
32. Peirce SM, Skalak TC, Rodeheaver GT. Ischemia-reperfusion injury in chronic pressure ulcer formation: a skin model in the rat. *Wound Repair Regen* 2000;8(1):68-76.
33. Yaghmaei P, Moshref J, Nilforoushzadeh MA, Mardani H, Kakanezhadian P. The effect of 2% alcohol green tea extract on healing process of open wound in male mice. *J Isfahan Med Sch* 2009;27(96):324-35.
34. Wassermann E, van Griensven M, Gstaltner K, Oehlinger W, Schrei K, Redl H. A chronic pressure ulcer model in the nude mouse. *Wound Repair Regen* 2009;17(4):480-4.
35. Reid RR, Said HK, Mogford JE, Mustoe TA. The future of wound healing: pursuing surgical models in transgenic and knockout mice. *J Am Coll Surg* 2004;199(4):578-85.
36. Chien S. Ischemic rabbit ear model created by minimally invasive surgery. *Wound Repair Regen* 2007;15(6):928-35.
37. Morton JJ, Malone MH. Evaluation of vulneray activity by an open wound procedure in rats. *Arch Int Pharmacodyn Ther* 1972;196(1):117-26.
38. Nayak SB, Pinto Pereira L, Maharaj D. Wound healing activity of *Carica papaya* L. in experimentally induced diabetic rats. *Indian J Exp Biol* 2007;45(8):739-43.

Wound healing in animal models: review article

Fariba Jaffary M.D.¹
Mohammad Ali
Nilfroushzadeh M.D.²
Hanieh Sharifian M.Sc.¹
Zahra Mollabashi M.Sc.^{2*}

1- Skin Diseases and Leishmaniasis
Research Center, Isfahan University
of Medical Sciences, Isfahan, Iran.

2- Skin and Stem Cells Research
Center, Tehran University of
Medical Sciences, Tehran, Iran.

Abstract

Received: 3 Apr. 2017 Revised: 11 Oct. 2017 Accepted: 21 Oct. 2017 Available online: 22 Oct. 2017

Wound healing and reduction of its recovery time is one of the most important issues in medicine. Wound is defined as disruption of anatomy and function of normal skin. This injury could be the result of physical elements such as surgical incision, hit or pressure cut of the skin and gunshot wound. Chemical or caustic burn is another category of wound causes that can be induced by acid or base contact irritation. Healing is a process of cellular and extracellular matrix interactions that occur in the damaged tissue. Wound healing consists of several stages including hemostasis, inflammatory phase, proliferative phase and new tissue formation which reconstructs by new collagen formation. Wounds are divided into acute and chronic types based on their healing time. Acute wounds have sudden onset and in normal individuals usually have healing process of less than 4 weeks without any residual side effects. In contrast, chronic wounds have gradual onset. Their inflammatory phase is prolonged and the healing process is stopped due to some background factors like diabetes, ischemia or local pressure. If the healing process lasts more than 4 weeks it will be classified as chronic wound. Despite major advances in the treatment of wounds, still finding effective modalities for healing wounds in the shortest possible time with the fewest side effects is a current challenge. In this review different phases of wound healing and clinical types of wound such as venous leg ulcer, diabetic foot ulcer and pressure ulcer are discussed. Also acute wound models (i.e burn wounds or incisional wound) and chronic wound models (such as venous leg ulcers, diabetic foot ulcer, pressure ulcers or bedsore) in laboratory animals are presented. This summary can be considered as a preliminary step to facilitate designing of more targeted and applied research in this area.

Keywords: acute wounds, animals models of laboratory, chronic wounds, wound healing.

* Corresponding author: Skin and Stem
Cells Research Center, University of
Medical Sciences, Tehran, Iran.
Tel: +98- 21- 22212537
E-mail: Zahramolabashi@yahoo.com