

## بررسی تاثیر روغن حیوانی در التیام زخم سوختگی درجه دو عمقی در رت

### چکیده

دریافت: ۱۳۹۶/۰۴/۱۰ ویرایش: ۱۳۹۶/۰۹/۰۷ پذیرش: ۱۳۹۶/۰۹/۱۷ آنلاین: ۱۳۹۶/۰۹/۱۸

**زمینه و هدف:** امروزه از ترکیباتی با منشأ طبیعی در درمان زخم‌ها به‌ویژه زخم سوختگی، به‌علت هزینه‌های بالای درمان و بازتوانی آن‌ها، استفاده می‌شود. پژوهش کنونی با هدف بررسی تاثیر روغن حیوانی بر ترمیم زخم سوختگی در مدل حیوانی رت انجام گردید.

**روش بررسی:** در این پژوهش تجربی که در آزمایشگاه حیوانات مرکز آموزشی درمانی حضرت فاطمه (س) در اردیبهشت و خرداد ۱۳۹۴ انجام شد، در قسمت خلف ۳۶ رت نر بالغ نژاد Sprague-Dawley به وزن تقریبی ۲۵۰-۳۰۰ g، سوختگی درجه دو عمقی به ابعاد ۲×۴ cm ایجاد گردید و سپس رت‌ها به‌طور تصادفی به سه گروه ۱۲ تایی تقسیم و به‌ترتیب با کرم سیلور سولفادیازین، روغن حیوانی و وازلین پانسمان شدند. روند بهبودی زخم با نرم‌افزار Image J, ver. 1.45, (NIH, Maryland, USA) پایش شد. در روز ۱۷ و ۳۰ نیز نمونه‌ها جهت بررسی پاتولوژی فرستاده شد.

**یافته‌ها:** نتایج نشان داد در روزهای ۵، ۱۵ و ۲۵ وسعت زخم در گروه‌های روغن حیوانی و وازلین در مقایسه با سیلور سولفادیازین به‌طور معناداری کاهش یافته بود ( $P=0/001$ )، اما این تفاوت میان گروه روغن حیوانی و وازلین معنادار نبود. در بازه زمانی ۱۷ روز، نتایج از نظر آرایش کلاژنی ( $P<0/001$ ) و در روز ۳۰، نتایج اپیتلیزاسیون ( $P=0/04$ )، سلول‌های التهابی حاد ( $P=0/001$ ) و فیبروپلازی ( $P<0/001$ ) در گروه روغن حیوانی و وازلین به‌طور معنادار بهتر بود.

**نتیجه‌گیری:** این پژوهش نشان داد روغن حیوانی نمی‌تواند ترمیم زخم سوختگی را تسریع و ایندکس‌های هیستوپاتولوژی را افزایش دهد.

**کلمات کلیدی:** سوختگی‌ها، روغن حیوانی، سیلور سولفادیازین.

توران باقری<sup>۱</sup>، محمدجواد فاطمی<sup>۲\*</sup>  
سیدابوذر حسینی<sup>۳</sup>، سیدجابر موسوی<sup>۴</sup>  
شیرین عراقی<sup>۵</sup>، میترا نیازی<sup>۶</sup>

- ۱- گروه پرستاری، مرکز تحقیقات سوختگی، دانشگاه علوم پزشکی ایران، تهران، ایران.
- ۲- گروه جراحی پلاستیک و ترمیمی، مرکز تحقیقات سوختگی، دانشگاه علوم پزشکی ایران، تهران، ایران.
- ۳- گروه پاتولوژی، مرکز تحقیقات سوختگی، دانشگاه علوم پزشکی ایران، تهران، ایران.
- ۴- گروه پزشکی اجتماعی، دانشکده پزشکی، دانشگاه علوم پزشکی مازندران، ساری، ایران.
- ۵- گروه پرستاری، مرکز تحقیقات سوختگی، دانشگاه علوم پزشکی ایران، تهران، ایران.
- ۶- گروه کاردرمانی، مرکز تحقیقات سوختگی، دانشگاه علوم پزشکی ایران، تهران، ایران.

\* نویسنده مسئول: تهران، خیابان ولیعصر، خیابان رشید یاسمی، بیمارستان شهید مطهری، مرکز تحقیقات سوختگی، دانشگاه علوم پزشکی ایران  
تلفن: ۰۲۱-۸۸۸۸۴۲۷۵  
E-mail: mjfatemi41@gmail.com

### مقدمه

۴۰،۰۰۰ نفر از آن‌ها در بیمارستان بستری می‌شوند. علل سوختگی شامل حرارتی، شیمیایی و الکتریکی است. سوختگی یازدهمین علت مرگ در کودکان ۹-۱ سال و پنجمین علت حوادث غیر مرگ‌بار در کودکان به‌شمار می‌رود.<sup>۱</sup>

چگونگی درمان زخم سوختگی همواره به‌عنوان مشکل بهداشتی در دنیا مطرح بوده است. هر عاملی که بتواند باعث کاهش التهاب و ترشح فاکتورهای التهابی و نیز بهبود تکثیر و تشکیل بافت گرانوله

سوختگی یکی از شایع‌ترین تروماها است و از جمله علل عمده مرگ و ناتوانی در دنیا به‌شمار می‌رود.<sup>۱</sup> سالانه ۲۶۵،۰۰۰ نفر در اثر سوختگی جان خود را از دست می‌دهند که بیشترین آن‌ها مربوط به کشورهای با درآمد کم و متوسط است.<sup>۲</sup> بر اساس آمار سال ۲۰۰۸ در آمریکا سالانه ۴۱۰،۰۰۰ مورد سوختگی اتفاق می‌افتد که حدود

انتخاب و بر اساس استاندارد رعایت حقوق حیوانات و دستورکار کمیته اخلاق پزشکی در مورد استفاده و مراقبت از حیوانات آزمایشگاهی دانشگاه علوم پزشکی ایران نگهداری شدند. بدین صورت که در قفس‌های جداگانه استاندارد با چرخه نوری ۱۲ ساعت تاریکی و ۱۲ ساعت روشنایی و دمای °C ۲۴-۲۲ نگهداری شدند. در این مدت حیوانات دسترسی کافی به آب و غذا داشتند. پس از ایجاد بیهوشی عمومی با تزریق عضلانی زایلازین (۱۵ mg/kg) و کتامین (۶۰ mg/kg)، موهای ناحیه پشت رت‌ها توسط دستگاه تراش برقی تراشیده شد. سپس برای ایجاد سوختگی درجه دو عمیق در پشت رت‌ها، استامپ‌های فلزی با ابعاد ۲×۴ cm که سه دقیقه در آب جوش °C ۹۰ قرار گرفته بود، به مدت هشت ثانیه در تماس با پوست پشت حیوان قرار داده شد.

پس از ایجاد سوختگی، رت‌ها به‌طور تصادفی به سه گروه تقسیم شدند. در گروه اول با لایه ضخیمی از پماد سیلور به قطر ۳-۲ mm گروه دوم با لایه‌ای از روغن حیوانی و گروه سوم توسط وازلین به‌صورت روزانه پانسمان شدند. هر پنج روز از محل سوختگی با استفاده از Nikon D300 digital camera (Nikon Corporation, Tokyo, Japan) و لنز ماکروی ۶۰ mm با درجه بزرگ‌نمایی ۱:۱۰ و فاصله ۸۰ cm در مجاورت خط‌کش عکس گرفته شد. پس از انتقال تصاویر به کامپیوتر، وسعت زخم در هر عکس با استفاده از ImageJ software, version 1.45 (National Institutes of Health, Bethesda, Maryland, USA) تحت اندازه‌گیری و محاسبات موفولوژیک قرار گرفت.

در روز ۱۷ توسط پانچ بیوپسی به قطر ۲ mm و در روز ۳۰ از کل ناحیه ترمیم شده، نمونه پاتولوژی تهیه شد. لام‌های هیستوپاتولوژی با استفاده از رنگ‌آمیزی‌های Hematoxylin and Eosin (H&E) برای ارزیابی و تعیین میزان اپیتلیزاسیون، آرایش رشته‌های کلاژن، سلول‌های التهابی حاد و مزمن، واسکولاریزیشن و فیبروپلازی در محل، مورد بررسی قرار گرفتند. در پایان مطالعه (۳۰ روز) رت‌ها به‌صورت استاندارد و با استفاده از دوز بالای نسدونال معدوم شدند.

داده‌های گردآوری‌شده توسط SPSS software, version 16 (IBM SPSS, Armonk, NY, USA) مورد تحلیل قرار گرفتند. از شاخص مرکزی میانگین و پراکندگی انحراف‌معیار جهت توصیف داده‌های کمی استفاده شد. توزیع داده‌ها و نرمال بودن آن‌ها سنجیده شد. جهت تحلیل داده‌ها در گروه‌های مورد مطالعه، از آزمون‌های

گردد، در بهبود زخم موثر خواهد بود.<sup>۴</sup> روش‌ها و داروهای مختلفی در این زمینه معرفی شده‌اند، اما همچنان پمادهای سنتزی سوختگی، همچون سیلور سولفادیازین با وجود نداشتن تاثیر قابل توجه و تاخیر در بهبودی زخم، به‌صورت متداول مورد استفاده قرار می‌گیرند.<sup>۵</sup>

طی مطالعات اخیر ترکیبات روغنی گوناگونی با منشا گیاهی و حیوانی برای ترمیم زخم سوختگی مورد بررسی قرار گرفته‌اند. هدف پژوهشگران در این مطالعات استفاده از خواص این ترکیبات در افزایش سرعت التیام زخم و کاهش عفونت و اسکار به‌جامانده بوده است. در این میان روغن‌های استخراج‌شده از بافت چربی حیوانات همچون روغن ماهی، شتر مرغ و کروکودیل ترکیباتی بودند که توجه پژوهشگران طب سنتی را به خود معطوف ساختند.<sup>۶-۸</sup>

روغن‌های گیاهی و حیوانی سرشار از اسیدهای چرب غیر اشباع، ترکیباتی هستند که از دیرباز به‌صورت سنتی در درمان زخم‌های سوختگی به‌کار می‌رفتند. روغن حیوانی گوسفند معروف به روغن زرد ترکیبی است که در برخی از نقاط کشور ایران به‌ویژه مناطق جنوبی مانند کهنوج، جیرفت و بافق به‌طور رایج در درمان زخم‌ها مورد استفاده قرار می‌گیرد.<sup>۹</sup>

اگرچه مکانیسم اثر مصرف موضعی روغن حیوانی بر ترمیم زخم به‌طور دقیق مشخص نیست، ولی مطالعات نشان داده که مصرف روغن‌های غنی از اسیدهای چرب غیر اشباع مانند امگا ۳ اثر آنتی‌باکتریال داشته و از التهاب زخم می‌کاهد، که در روغن حیوانی به مقدار فراوان وجود دارد. نتایج مطالعات نشان می‌دهد که مصرف موضعی اسیدهای چرب با زنجیره کوتاه می‌تواند نقصان اسیدهای چرب ضروری را برطرف نموده و باعث پرولیفراسیون طبیعی پوست و عدم تشکیل اسکار هیپرتروفی شود.<sup>۱۰،۱۱</sup>

از آنجا که مطالعات انجام گرفته در زمینه تاثیر روغن حیوانی در درمان زخم‌های سوختگی بسیار اندک می‌باشد، پژوهش کنونی با هدف بررسی خواص روغن حیوانی در التیام زخم و اسکار به‌جامانده انجام گردید.

## روش بررسی

این مطالعه از نوع تجربی بوده و در سال ۱۳۹۲ در آزمایشگاه حیوانات مرکز آموزشی درمانی حضرت فاطمه (س) تهران انجام شد. ۳۶ رت نر بالغ نژاد Sprague-Dawley به وزن تقریبی ۳۰۰-۲۵۰ g

مساحت زخم در روزهای ۵، ۱۵ و ۲۵ بین سه گروه مورد مطالعه بر اساس آزمون آنالیز واریانس ANOVA تفاوت معنادار آماری وجود داشت ( $P=0/01$ ،  $P<0/001$  و  $P<0/001$ ). نتایج در آزمون Post hoc نشان داد، اختلاف میان گروه روغن حیوانی و سیلور در روز پنج معنادار بود ( $P=0/012$ ). در روز ۲۵ اختلاف میان گروه‌های روغن حیوانی با سیلور و وازلین و سیلور معنادار بود ( $P=0/001$ ) و در روز ۲۵ نیز اختلاف معنادار میان هر یک از گروه‌های روغن حیوانی و وازلین با سیلور مشاهده شد ( $P<0/001$ ). متغیرهای پاتولوژی شامل میزان اپیتلیزاسیون، ایجاد عروق جدید، سلول‌های التهابی حاد و مزمن، میزان و آرایش کلاژنی بر مبنای جدول ۲ رتبه‌بندی شد.

آنالیز واریانس Post hoc، ANOVA و Kruskal-Wallis استفاده شد.  $P<0/05$  از لحاظ آماری معنادار در نظر گرفته شد.

## یافته‌ها

طی مطالعه یک رت از گروه وازلین در روز پنج و شش رت از گروه سیلور در روزهای ۵، ۱۵ و ۲۰ فوت شدند. نتایج نشان داد در روزهای ۵، ۱۵ و ۲۵ وسعت زخم در گروه‌های روغن حیوانی و وازلین در مقایسه با سیلور سولفادیازین به‌طور معناداری کاهش یافته بود ( $P<0/05$ )، اما این تفاوت میان گروه‌های روغن حیوانی و وازلین معنادار نبود (جدول ۱).

جدول ۱: مقایسه مساحت زخم در گروه‌های وازلین، سیلور و روغن حیوانی در روزهای ۵، ۱۵ و ۲۵

بازه زمانی	گروه	تعداد	میانگین	انحراف استاندارد	حداقل	حداکثر	P*
روز ۵	وازلین	۱۱	۱۰/۴۶۳۰۹	۱/۹۷۴۲۶۹	۵/۵۹۷	۱۴/۴۰۸	۰/۰۱
	سیلور سولفادیازین	۸	۱۱/۳۴۵۰۰	۲/۲۸۴۹۱۹	۸/۲۶۶	۱۵/۰۹۸	
	روغن حیوانی	۱۲	۸/۸۴۴۱۵۰	۱/۷۵۴۲۹۹	۵/۸۲۳	۱۰/۸۲۴	
روز ۱۵	وازلین	۱۱	۳/۵۱۸۱۸	۱/۳۶۶۱۰۵	۱/۱۲۴	۵/۲۷۶	<0/001
	سیلور سولفادیازین	۷	۶/۸۴۴۴۳	۱/۷۵۳۴۶۶	۴/۳۰۲	۹/۶۹۳	
	روغن حیوانی	۱۲	۳/۷۱۹۱۷	۱/۷۷۶۷۷۵	۱/۱۱۵	۶/۸۵۹	
روز ۲۵	وازلین	۱۱	۰/۶۱۱۳۶	۰/۵۰۸۰۱۰	۰/۰۰۰	۱/۵۴۳	<0/001
	سیلور سولفادیازین	۶	۲/۶۳۱۶۷	۱/۴۱۷۹۷۴	۱/۲۶۳	۵/۳۶۲	
	روغن حیوانی	۱۲	۰/۳۸۵۷۵	۰/۳۹۳۹۴۸	۰/۰۰۰	۱/۱۹۱	

\* آزمون آماری: آنالیز واریانس ANOVA،  $P<0/05$  معنادار در نظر گرفته شد.

جدول ۲: رتبه‌بندی متغیرهای هیستوپاتولوژی

رتبه‌بندی	اپیتلیزاسیون	سلول‌های التهابی	ایجاد عروق جدید	کلاژن	آرایش کلاژنی	فیبروپلازی
۰	عدم وجود	عدم وجود	عدم وجود	عدم وجود	به‌طور کامل نامنظم	عدم وجود
۱	۳/۱ سطح	خفیف	خفیف	خفیف	کمی نامنظم	خفیف
۲	۳/۲ سطح	متوسط	متوسط	متوسط	کمی منظم	متوسط
۳	کامل	شدید	شدید	شدید	منظم و افقی	شدید

جدول ۳: نتایج پاتولوژی در بازه زمانی ۱۷ روز

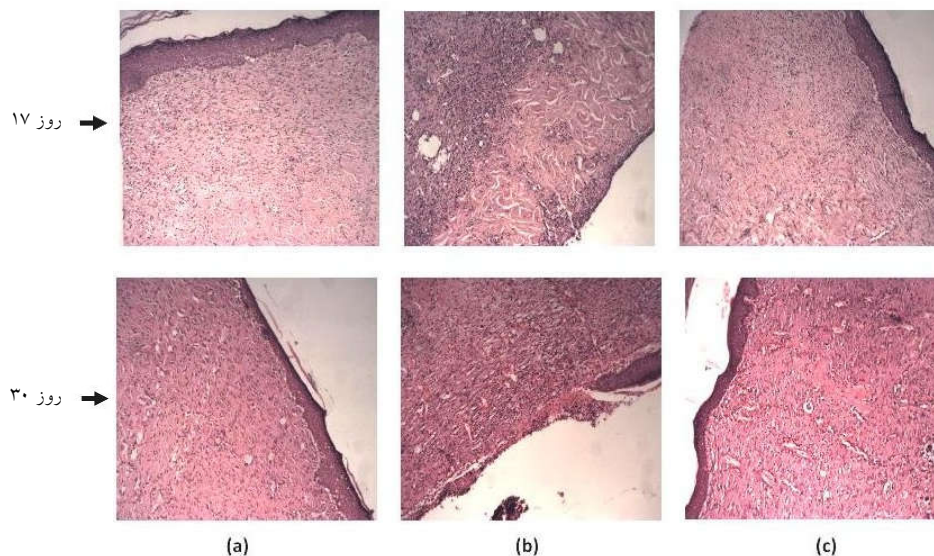
	ایپتلیزاسیون	سلول‌های التهابی حاد	سلول‌های التهابی مزمن	ایجاد عروق جدید	کلاژن	آرایش کلاژنی	فیبروپلازی
*آزمون Chi-square	۰/۲۳۲	۱/۰۸۵	۱/۲۸۸	۰/۴۱۰	۳/۷۲۱	۱۵/۵۱۲	۵/۴۶۷
P	۰/۸۹۰	۰/۵۸۱	۰/۵۲۵	۰/۸۱۵	۰/۱۵۶	<۰/۰۰۱	۰/۰۶۵

\*آزمون آماری: Kruskal-Wallis, P<۰/۰۵ در نظر گرفته شد.

جدول ۴: نتایج پاتولوژی در بازه زمانی ۳۰ روز

	ایپتلیزاسیون	سلول‌های التهابی حاد	سلول‌های التهابی مزمن	ایجاد عروق جدید	کلاژن	آرایش کلاژنی	فیبروپلازی
*آزمون Chi-square	۱۵/۴۴۵	۱۳/۰۹۴	۱/۵۶۶	۲/۳۸۸	۳/۱۳۰	۰/۸۱۳	۶/۵۶۰
P	<۰/۰۰۱	۰/۰۰۱	۰/۴۵۷	۰/۳۰۳	۰/۲۰۹	۰/۶۶۶	۰/۰۴

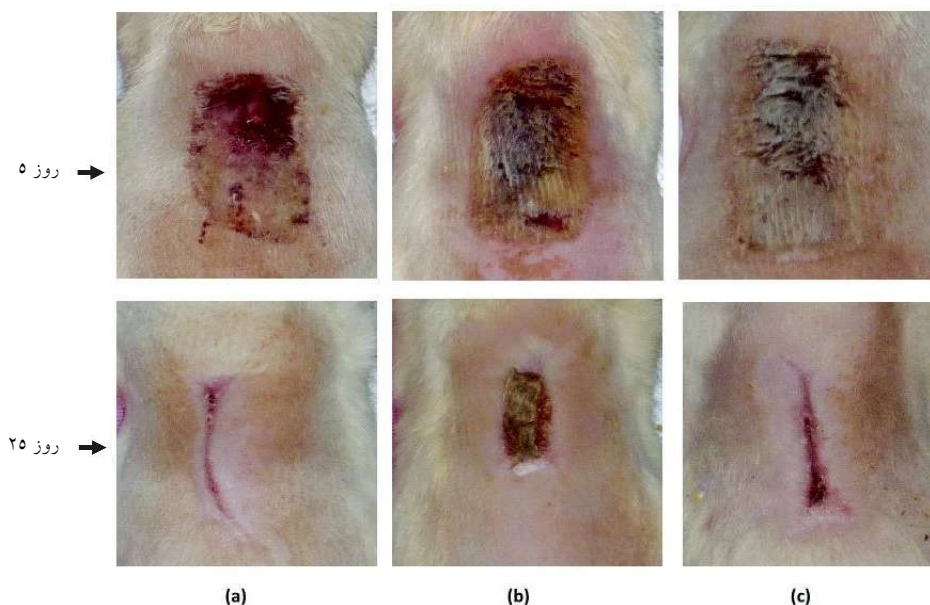
\*آزمون آماری: Kruskal-Wallis, P<۰/۰۵ در نظر گرفته شد.



شکل ۱: مقایسه آرایش کلاژنی در سه گروه: (a) وازلین، (b) سیلور سولفادیازین، (c) روغن حیوانی در روز ۱۷ و مقایسه ایپتلیزاسیون، فیبروپلازی و وجود سلول التهابی در گروه: (a) وازلین، (b) سیلور سولفادیازین، (c) روغن حیوانی در روز ۳۰

جدول ۴ بیانگر آن است که در بازه زمانی ۳۰ روز، بین سه گروه مورد مطالعه در مورد متغیرهای ایپتلیزاسیون مجدد، سلول‌های التهابی حاد و فیبروپلازی تفاوت معنادار آماری وجود دارد.

در بازه زمانی ۱۷ روز، همان‌گونه که از جدول ۳ پیداست تنها در مورد آرایش کلاژن تفاوت معنادار آماری بین سه گروه مورد مطالعه وجود داشته است.



شکل ۲: نمایش روند ترمیم زخم در سه گروه (a) وازلین، (b) سیلور سولفادiazین، (c) روغن حیوانی در روز ۵ و ۲۵

## بحث

گرفت. نتایج نشان داد غسل و روغن حیوانی هر دو باعث افزایش سرعت التیام زخم می‌گردد، اما غسل در مقایسه با روغن حیوانی تأثیر بیشتری در کاهش التهاب و تسریع روند بهبود زخم دارد.<sup>۱۳</sup> پژوهش کنونی به دلیل میزان پایین اپیتلیزاسیون و آرایش کلاژنی و حضور سلول‌های التهابی در گروه سیلور، به جایگزینی آنتی‌بیوتیک مناسب‌تری برای درمان زخم سوختگی درجه دو توصیه می‌کند. در مطالعه Edraki نیز که بر روی روغن کنجد، روغن زیتون و مخلوط آن‌ها در مقایسه با سیلور سولفادiazین انجام گرفت، سیلور ترمیم زخم را به تأخیر انداخت و در بررسی هیستوپاتولوژی زخم، نکروز و بافت گرانوله نابالغ مشاهده شد.<sup>۱۴</sup> اما بر خلاف نتایج این پژوهش‌ها، Masmoei و همکارانش در مطالعه‌ای بر روی مدل حیوانی رت نشان دادند، سرعت ترمیم زخم سوختگی درجه دو توسط درمان با پماد سولفادiazین نقره ۱٪، ترکیب سقز-وازلین با دوز ۲۲۲ mg و گروه وازلین به ترتیب از بیشترین کیفیت برخوردار بودند. آن‌ها یادآور شدند سیلور سولفادiazین در مقایسه با روغن حیوانی و سقز همچنان گزینه مناسب‌تری در درمان سوختگی درجه دو می‌باشد.<sup>۱۵</sup> در مطالعه Rahzani و همکارانش نیز سیلور سولفادiazین ۱٪ نسبت به روغن

پژوهش کنونی نشان داد ۵۰٪ (شش سر) از رت‌های گروه سیلور سولفادiazین در طول مطالعه از بین رفتند که این خود مبین نتایج بهتر در دو گروه روغن حیوانی و وازلین بوده است. همچنین در مقاطع زمانی مورد بررسی، وسعت زخم در گروه‌های روغن حیوانی و وازلین در مقایسه با سیلور سولفادiazین به‌طور معناداری کاهش یافت، اما این تفاوت میان گروه‌های روغن حیوانی و وازلین معنادار نبود. در مطالعه‌ای که توسط Shamsoddini و همکارانش در دانشگاه علوم پزشکی زنجان انجام گرفت نشان داد روغن حیوانی با داشتن منبع غنی از اسیدهای چرب ضروری و ویتامین‌های A و D از طریق کاهش روند التهابی و افزایش جریان خون و نیز تشکیل کلاژن در موضع سوخته، توانست روند التیام زخم را در مدل حیوانی خرگوش تسریع نماید.<sup>۱۶</sup> همچنین طی مطالعه دیگری که توسط Ghaderi و همکارانش در دانشگاه علوم پزشکی بیرجند انجام شد، تأثیر روغن حیوانی و غسل در التیام زخم تمام ضخامت در پوست موش مورد بررسی قرار

گوش را در مدل حیوانی موش بهبود می‌بخشد.<sup>۱۱</sup> همچنین Dursun و همکارانش نیز نشان دادند، روغن آویشن و سیلور سولفادیازین ۱٪ در مقایسه با روغن زیتون بهبودی زخم را تسریع می‌نماید.<sup>۲۲</sup>

هر چند در مطالعه کنونی به بررسی کمی و هیستوپاتولوژی بر روی نمونه‌ها پرداخته و برای اندازه‌گیری وسعت زخم از روش‌های نرم‌افزاری و دقیق به‌کار گرفته شده است، اما در بیشتر مطالعات مشابه برای ارزیابی بهبودی زخم از روش‌های میکروسکوپی کیفی و کمی (مورفولوژی) استفاده نشده بود، از این رو پیشنهاد می‌شود برای مقایسه بهتر مطالعات دیگری با روش‌های دقیق کمی و پاتولوژیک انجام گیرد. کسب نتایج متفاوت در مطالعات اندکی که تا به حال بر روی روغن حیوانی انجام گرفته است، به‌احتمالی به دلیل عدم تشابه کیفی روغن‌های مورد استفاده، روش‌های متفاوت ایجاد زخم سوختگی و نیز عدم انجام فرایند استریلیزاسیون روغن می‌باشد، از این رو پیشنهاد می‌شود در مطالعات آتی مراحل استریلیتی و آزمایشات بیوشیمیایی بر روی نمونه روغن مصرفی انجام شود و روش‌های ایجاد سوختگی استاندارد گردد.

بر اساس این مطالعه می‌توان نتیجه گرفت که روغن حیوانی بر خلاف باور عمومی در برخی مناطق ایران، نمی‌تواند ترمیم زخم سوختگی را تسریع و ایندکس‌های هیستوپاتولوژی را ارتقا دهد، بنابراین توصیه نمی‌شود.

سپاسگزاری: این مقاله حاصل طرح تحقیقاتی با عنوان "بررسی تاثیر روغن حیوانی در التیام زخم سوختگی درجه دو عمقی در رت" مصوب مرکز تحقیقات سوختگی دانشگاه علوم پزشکی و خدمات بهداشتی درمانی ایران در سال ۱۳۹۲ و با کد ۹۲-۰۲-۱۲-۲۱۲۳۸ می‌باشد که با حمایت دانشگاه علوم پزشکی و خدمات بهداشتی درمانی ایران انجام شده است.

زیتون در ترمیم زخم سوختگی نتایج بهتری نشان داد.<sup>۱۶</sup> همچنین در مطالعه Gurfinkel و همکارانش نیز تاثیر سیلور سولفادیازین در ترمیم زخم سوختگی بهتر از روغن زیتون و گروه کنترل گزارش شد که البته نتایج از لحاظ آماری معنادار نبود. اما این مطالعه تنها بر روی سه خوکچه انجام گرفته بود و تنها ۱۴ روز ادامه داشت که این مساله جز محدودیت‌های مطالعه گزارش شده بود.<sup>۱۷</sup>

بررسی هیستوپاتولوژی پژوهش کنونی نشان داد، سلول‌های التهابی در روغن حیوانی و وازلین نسبت به سیلور کاهش یافت که این امر موید خواص ضد التهابی روغن‌های حاوی اسد چرب است. طی مطالعه‌ای که توسط Feng و همکارانش انجام گرفت از روغن استخراج شده از لارو مگس برای درمان زخم سوختگی درجه دو عمقی در رت استفاده شد. این مطالعه نیز نشان داد لارو مگس با داشتن منبع غنی از پروتئین با کیفیت بالا، چربی‌های اشباع نشده، ویتامین‌ها، مواد معدنی و دیگر مواد مغذی دارای اثر ضد التهابی و آنتی‌باکتریال می‌باشد و روغن لارو مگس توانست اثرات مثبتی در مهار سودوموناس آئروژینوزا و استافیلوکوک اورئوس نشان دهد.<sup>۱۸</sup>

همچنین در مطالعه‌ای که توسط Li و همکارانش منتشر شد تاثیر روغن کروکودیل در کاهش اسکار سوختگی در رت مورد مطالعه قرار گرفت. نتایج هیستوپاتولوژی آن‌ها نیز نشان داد که روغن کروکودیل با کاهش TGF- $\beta$ 1 که سایتوکین کلیدی در پیشرفت اسکار است، روند تشکیل اسکار را در روز ۲۸ پس از سوختگی به‌طور معناداری کاهش می‌دهد. همچنین با افزایش رسوب کلاژن و کاهش زمان بسته شدن زخم روند بهبود زخم را تسریع می‌نماید.<sup>۱۹</sup>

مطالعه Kasace و همکارانش نیز حاکی از تاثیر مثبت روغن ماهی در ترمیم زخم سوختگی موش بود.<sup>۲۰</sup> Terkelsen نیز طی مطالعه‌ای نشان داد روغن کبد ماهی به دلیل منبع غنی ویتامین A ترمیم زخم

## References

- Upadhyay NK, Kumar R, Mandotra SK, Meena RN, Siddiqui MS, Sawhney RC, et al. Safety and healing efficacy of Sea buckthorn (*Hippophae rhamnoides* L.) seed oil on burn wounds in rats. *Food Chem Toxicol* 2009;47(6):1146-53.
- Ito H, Asmussen S, Traber DL, Cox RA, Hawkins HK, Connelly R, et al. Healing efficacy of sea buckthorn (*Hippophae rhamnoides* L.) seed oil in an ovine burn wound model. *Burns* 2014;40(3):511-9.
- World Health Organization (WHO). Burns: Fact sheet [Internet] 2017 Aug [cited 2017 Oct 15]. Available from: <http://www.who.int/mediacentre/factsheets/fs365/en/>
- Mashreky SR, Rahman A, Chowdhury SM, Giashuddin S, Svanström L, Khan TF, et al. Burn injury: economic and social impact on a family. *Public Health* 2008;122(12):1418-24.
- Djerrou J, Maameri Z, Hamdo-Pacha Y, Serakta M, Riachi F, Djaalab H, et al. Effect of virgin fatty oil of *Pistacia lentiscus* on

- experimental burn wound's healing in rabbits. *Afr J Tradit Complement Altern Med* 2010;7(3):258-63.
6. Beheshti A, Shafigh Y, Zangivand AA, Samiee-Rad F, Hassanzadeh G, Shafigh N. Comparison of topical sucralfate and silver sulfadiazine cream in second degree burns in rats. *Adv Clin Exp Med* 2013;22(4):481-7.
  7. Atiyeh BS, Costagliola M, Hayek SN, Dibo SA. Effect of silver on burn wound infection control and healing: review of the literature. *Burns* 2007;33(2):139-48.
  8. Cuttle L, Kempf M, Kravchuk O, George N, Liu PY, Chang HE, et al. The efficacy of Aloe vera, tea tree oil and saliva as first aid treatment for partial thickness burn injuries. *Burns* 2008;34(8):1176-82.
  9. Li ZQ, Wang JH, Ren JL, Yi ZH. Effects of topical emu oil on wound healing in scalded rats. *Di Yi Jun Yi Da Xue Xue Bao* 2004;24(11):1255-6.
  10. Qiu XW, Wang JH, Fang XW, Gong ZY, Li ZQ, Yi ZH. Anti-inflammatory activity and healing-promoting effects of topical application of emu oil on wound in scalded rats. *Di Yi Jun Yi Da Xue Xue Bao* 2005;25(4):407-10.
  11. Desbois AP, Smith VJ. Antibacterial free fatty acids: activities, mechanisms of action and biotechnological potential. *Appl Microbiol Biotechnol* 2010;85(6):1629-42.
  12. Shamsoddini S, Zohoor A. Silver sulfadiazine cream in restorative effect of ghee compared to rabbit skin wounds. *ZUMS J* 2001;39(10):21-4. [Persian].
  13. Ghaderi R, Afshar M, Akhbarie H, Ghalipour MJ, Ghaderi R, Afshar M. Comparison of the efficacy of honey and animal oil in accelerating healing of full thickness wound of mice skin. *Int J Morphol* 2010;28(1):193-8.
  14. Edraki M, Akbarzadeh A, Hosseinzadeh M, Tanideh N, Salehi A, Koochi-Hosseiniabadi O. Healing effect of sea buckthorn, olive oil, and their mixture on full-thickness burn wounds. *Adv Skin Wound Care* 2014;27(7):317-23.
  15. Masmoei B, Molazadeh A, Kouhpayeh SA, Lohrasb MH, Najafipour S, Alamdarloo YM, et al. The comparison of burn injury (second degree) recovery using silver sulphadiazine ointment 1% and the combination of mastic gum with ghee. *J Fasa Univ Med Sci* 2014;4(3):268-74.
  16. Rahzani K, Maleki Rad A, Sofian M. The study of the olive oil effect on the second degree burn in the experimental mice. *Complement Med J Fac Nurs Midwifery* 2012;2(1):111-8.
  17. Gurfinkel R, Palivatkel-Naim M, Gleisinger R, Rosenberg L, Singer AJ. Comparison of purified olive oil and silver sulfadiazine in the treatment of partial thickness porcine burns. *Am J Emerg Med* 2012;30(1):79-83.
  18. Feng X, Cheng G, Chen SY, Yang H, Huang W. Evaluation of the burn healing properties of oil extraction from housefly larva in mice. *J Ethnopharmacol* 2010;130(3):586-92.
  19. Li HL, Chen LP, Hu YH, Qin Y, Liang G, Xiong YX, et al. Crocodile oil enhances cutaneous burn wound healing and reduces scar formation in rats. *Acad Emerg Med* 2012;19(3):265-73.
  20. Kasaei M, Rashidy-Pour A. The effect of local fish oil on the repair of burn wound in rats. *Koomesh* 1999;1(1):17-22.
  21. Terkelsen LH, Eskild-Jensen A, Kjeldsen H, Barker JH, Hjortdal VE. Topical application of cod liver oil ointment accelerates wound healing: an experimental study in wounds in the ears of hairless mice. *Scand J Plast Reconstr Surg Hand Surg* 2000;34(1):15-20.
  22. Dursun N, Liman N, Ozyazgan I, Güneş I, Saraymen R. Role of thymus oil in burn wound healing. *J Burn Care Rehabil* 2003;24(6):395-9.

## Investigating effect of ghee on treating second-degree burn wound in rats

Tooran Bagheri M.Sc.<sup>1</sup>  
Mohammad Javad Fatemi M.D.<sup>2\*</sup>  
Seyed Aboozar Hosseini M.D.<sup>3</sup>  
Seyed Jaber Mousavi M.D.<sup>4</sup>  
Shirin Araghi B.Sc.<sup>5</sup>  
Mitra Niazi M.Sc.<sup>6</sup>

1- Department of Nursing, Burn Research Center, Iran University of Medical Sciences, Tehran, Iran.

2- Department of Plastic and Reconstructive Surgery, Burn Research Center, Iran University of Medical Sciences, Tehran, Iran.

3- Department of Pathology, Burn Research Center, Iran University of Medical Sciences, Tehran, Iran.

4- Department of Community Medicine, Faculty of Medicine, Mazandaran University of Medical Sciences, Sari, Iran.

5- Department of Nursing, Burn Research Center, Iran University of Medical Sciences, Tehran, Iran.

6- Department of Occupational Therapy, Burn Research Center, Iran University of Medical Sciences, Tehran, Iran.

\* Corresponding author: Iran University of Medical Sciences, Burn Research Center, Shahid Motahari Hospital, Rashid Yasemi St., Valiasr Ave., Tehran, Iran.  
Tel: +98 21 88884275  
E-mail: mjfatemi41@gmail.com

### Abstract

Received: 01 Jul. 2017 Revised: 28 Nov. 2017 Accepted: 08 Dec. 2017 Available online: 09 Dec. 2017

**Background:** High costs of treatment and rehabilitation lead to increased tendency of researchers in complementary therapies and using the compounds which have natural origin and are cheaper. Sheep ghee, known as yellow oil, is one of the compounds used in many parts of Iran for wound healing. Considering that few studies have been performed on the effect and rate of these materials on burn wound healing, the present work is aimed to investigate the effect of ghee on burn wound healing in rats.

**Methods:** In this experimental study which was performed in the animal lab of the Hazrat Fatemeh Hospital in Tehran, 36 adult male Sprague-Dawley rats with the relative weight of 250-300 g were selected and second-degree burn with the area of 2×4 cm was induced in them. Then, they were randomly divided into 3 groups, 12 in each. To dress the burn point in 1 to 3 groups, silver sulfadiazine cream, ghee, and Vaseline were used, respectively. The evaluation process was monitored by photography with 5 days intervals using an accurate ruler and ImageJ software, version 1.45 (National Institutes of Health, Bethesda, Maryland, USA). On the 17th and 30th days, Tissue biopsies was performed for the epithelialization rate, degree and arrangement of collagen, and chronic and acute inflammatory cells, the sample of burn wound was sent for pathological investigation.

**Results:** Results showed that, wound area was significantly reduced in ghee, and Vaseline groups compared with silver sulfadiazine cream on days 5<sup>th</sup>, 15<sup>th</sup>, and 25<sup>th</sup> (P= 0.001). however, the difference between ghee and Vaseline group was not significant. In the 17-day time period, results of collagen arrangement (P= 0.000) and epithelialization results (P= 0.04), acute inflammatory cells (P= 0.001), and fibroplasias (P= 0.000) in 30<sup>th</sup> day were significantly better in ghee, and Vaseline groups.

**Conclusion:** This study showed that, in contrast to the public belief in some regions in Iran, ghee could not accelerate healing of burn wound and promote histopathological indices. Therefore, they are not recommended.

**Keywords:** burns, ghee, silver sulfadiazine.