

## نتایج درمان کیست ساده استخوان بازو با کارگذاری میله‌های متعدد قابل انعطاف داخل کانال استخوان

### چکیده

محمد رضا گیتی\*

صادق صابری

محمود معتمدی

گروه جراحی ارتوپدی

دانشگاه علوم پزشکی تهران

**زمینه و هدف:** کیست ساده استخوان یک ضایعه خوش خیم است که به طور شایع در سن قبل از بلوغ در انتهای فوقانی استخوان بازو دیده می‌شود و جدی‌ترین عارضه آن شکستگی‌های مکرر می‌باشد. درمان مطلوب کیست ساده استخوان ایجاد ثبات و جلوگیری از شکستگی در محل ضایعه، کاهش عود و کمک به بهبود ضایعه و برگرداندن سریع‌تر بیمار به زندگی معمولی با کمترین عارضه است.

**روش بررسی:** این پژوهش به شیوه توصیفی و case series در بیمارستان امام خمینی طی سالهای ۸۴-۱۳۷۹ انجام شد. برای ۲۴ بیمار با سن متوسط ۱۴ سال و پنج ماه (۶ تا ۳۹ سال) با کیست ساده استخوان بازو، میله‌های قابل انعطاف از ناحیه خارجی تحتانی بازو داخل کانال استخوان گذاشته شد و با عبور از کیست در ناحیه سر استخوان بازو ثابت شد. نتیجه درمان بر اساس معیارهای capanna رادیوگرافی ساده ارزیابی شد.

**یافته‌ها:** متوسط مدت پیگیری ۳۱ ماه (بین ۹ تا ۵۱ ماه) برای ۲۳ مورد از بیماران بود و یک بیمار هم به دلیل کوتاه بودن مدت پیگیری از مطالعه خارج شد، بهبودی کیست در ۹۱/۳٪ بیماران دیده شد به طوری که در ۵۶/۲٪ به صورت کامل و در ۲۶/۱٪ با بجای ماندن حفره‌ای کوچک با ضخامت کافی کورتکس استخوان بود. در یک مورد (۴/۳ درصد) عدم پاسخ به درمان با باقی ماندن کیست و در یک مورد هم (۴/۳ درصد) عود کیست به دنبال درمان دیده شد.

**نتیجه‌گیری:** استفاده از میله‌های قابل انعطاف یک روش درمانی موثر با میزان عارضه و عود پایین کیست ساده استخوان بازو می‌باشد که علاوه بر رفع پاتوژنز، اصلی امکان راه اندازی زود هنگام و برگشت سریع‌تر بیمار به زندگی معمولی را فراهم می‌سازد و به طور موثری از شکستگی‌های مکرر جلوگیری می‌کند.

**کلمات کلیدی:** کیست ساده استخوان، استخوان هومروس، میله‌گذاری داخل کانال استخوان.

\*نویسنده مسئول: تهران، انتهای بلوار کشاورز، بیمارستان

امام خمینی، بخش ارتوپدی. تلفن: ۶۱۱۹۲۶۶۷

email: m\_guity@yahoo.com

### مقدمه

کیست ساده استخوان یک ضایعه خوش خیم حاوی مایع است که عمدتاً در سن قبل از بلوغ و به طور شایع در پروگزیمال استخوان بازو و ران دیده می‌شود. از آنجا که میزان بهبود خودبخودی کیست به دنبال شکستگی بر خلاف تصور گذشته پایین (کمتر از ۵٪) می‌باشد<sup>۱</sup> و امکان رخداد شکستگی‌های پی‌درپی همراه با عوارضی مثل کوتاهی و یا تغییر شکل استخوان بالاست روشهایی مثل

بی‌حرکتی با آتل و تحت نظر گرفتن بیمار درمان مناسبی نمی‌باشد. کورتاژ ضایعه و پر کردن آن با گرافت استخوانی یک عمل وسیع با عوارضی همچون خطر آسیب به عناصر آناتومیک ناحیه، خونریزی و در ضمن عود بالاست<sup>۲</sup> روشهای کمتر تهاجمی مانند تزریق کورتیکواستروئید و یا مغز استخوان به داخل ضایعه گرچه عوارض جراحی باز را ندارند ولی لزوم تزریقات متعدد<sup>۳</sup> و عوارض ناشی از کورتیکواستروئیدها<sup>۴</sup> و از همه مهمتر عدم ایجاد ثبات کافی بعد از شکستگی، نیاز به بی‌حرکتی طولانی مدت همراه با یک محافظ خارجی

بودند. فاصله زمانی شروع علائم تا زمان مراجعه بین یک روز تا شش سال متغیر و متوسط آن ۱۹ ماه بود. ۷۹٪ با شکستگی پاتولوژیک و ۱۷٪ با درد مزمن و تنها ۴٪ با کشف اتفاقی ضایعه مراجعه کرده بودند. ۲۰٪ بیماران سابقه بیش از یک بار شکستگی را ذکر می‌کردند. در ۸۷/۵٪ بیماران درمان محافظه‌کارانه با بی‌حرکتی در آتل بدون موفقیت انجام شده بود و در ۳۵٪ سابقه حداقل یک‌بار تزریق کورتیکواستروئید داخل ضایعه را داشتند. در تمامی موارد ناحیه متافیز درگیر و در ۵۰٪ بیماران همزمان ضایعه به دیافیز و یا اپی‌فیز کشیده شده بود. مدت زمان پیگیری ۹ تا ۵۱ ماه (متوسط ۳۱ ماه) بود. یک مورد از بیماران به دلیل کوتاه بودن مدت پیگیری (حدود سه ماه) از مطالعه خارج شد. در ۲۳ بیمار دیگر بر اساس آخرین رادیوگرافی ساده طبق معیارهای کاپانا ۹۱/۳ درصد موفقیت درمان دیده شد که در ۱۵ مورد پرشدگی کامل استخوان (۶۵/۲٪) (شکل شماره ۱) و در شش مورد (۲۶/۲ درصد) (شکل شماره ۲) با پرشدگی ناقص ولی با ضخامت کافی کورتکس همراه بود و در یک مورد (۴/۳ درصد) عدم پاسخ به درمان (کیست پایدار) دیده شد. در یک بیمار (۴/۳ درصد) علی‌رغم پرشدگی نسبی اولیه ضایعه ۹ ماه بعد عود کیست رخ داد. (جدول شماره ۲) در پایان مطالعه ۸۷ درصد بیماران از روش درمانی اخیر رضایت کامل داشتند. هیچ موردی از عوارض زخم و یا محدودیت دامنه حرکات مفاصل دیده نشد و در یک بیمار به دلیل تحریک پوستی در ناحیه ورودی، میله‌ها پس از ۱۴ ماه و مشاهده بهبودی کامل ضایعه خارج شدند.

جدول ۱- تقسیم‌بندی کاپانا جهت بررسی رادیولوژیک نتیجه درمان با کیست ساده استخوان

نتیجه درمان	یافته رادیولوژیک
بهبودیافته (Healed)	پرشدگی کیست با استخوان جدید با یا بدون باقی‌ماندن ناحیه‌ای رادیولوسنت با اندازه‌ای کمتر از یک سانتی‌متر
بهبودیافته با نقص (Healed with defect)	پرشدگی کیست با باقی‌ماندن ناحیه‌ای رادیولوسنت با اندازه کمتر از ۵۰ درصد قطر استخوان با ضخامت کافی کورتکس برای جلوگیری از شکستگی
کیست باقیمانده (Persistent cyst)	باقی‌ماندن نواحی رادیولوسنت با اندازه بیشتر از ۵۰ درصد قطر استخوان همراه با دیواره نازک در کورتکس بدون افزایش اندازه کیست در طول درمان
عود کیست (Recurrent cyst)	نمایان شدن مجدد یک کیست تحلیل‌رفته قبلی یا افزایش اندازه نواحی رادیولوسنت

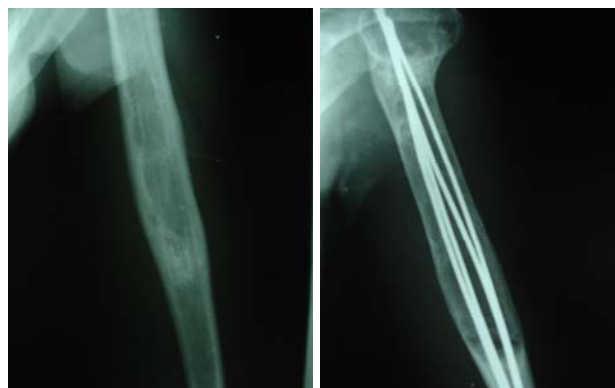
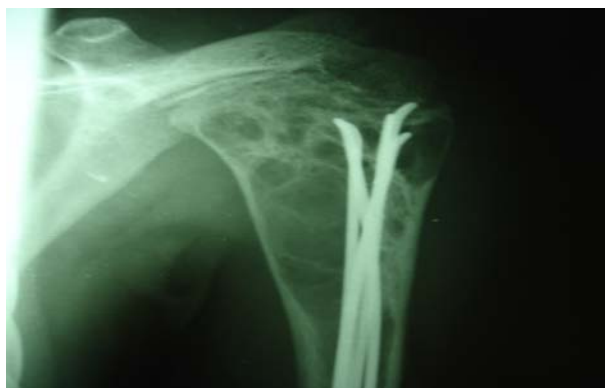مانند آتل را اجتناب ناپذیر می‌کند. روش گذاشتن میله‌های قابل انعطاف داخل کانال استخوان در دو دهه اخیر مطرح شده است. این شیوه علاوه بر ایجاد ثبات کافی بلافاصله بعد از عمل و امکان حرکت اندام بدون نیاز به آتل، با ایجاد کاهش فشار داخل کیست به تشکیل استخوان‌سازی داخل حفره و پر شدن سریع تر آن کمک می‌کند. این مطالعه به بررسی نتایج درمانی کیست ساده استخوان بازو با این شیوه درمانی می‌پردازد.

## روش بررسی

مطالعه به شیوه توصیفی و case series در طی یک دوره چهار ساله از اواخر سال ۱۳۷۹ تا پایان ۱۳۸۴ در بیمارستان امام خمینی (ره) تهران انجام شد. نمونه‌گیری به شیوه آسان و از بین مراجعه‌کنندگان به درمانگاه بود بیماران با کیست ساده استخوان بازو که قبلاً سابقه عمل جراحی نداشتند انتخاب می‌شدند. زیر بیهوشی عمومی یا موضعی از طریق برش طولی در ناحیه انتهایی سطح خارجی بازو و ایجاد دریچه‌ای با اندازه کافی در کورتکس استخوان، چهار الی شش عدد میله انعطاف‌پذیر از نوع الیزروف بصورت رتروگرید وارد کانال استخوان و به سمت بالا هدایت می‌شد و با عبور از کیست در ناحیه سر استخوان بازو ثابت می‌شدند. در مواردی که شک تشخیصی وجود داشت ابتدا پونکسیون ضایعه انجام شده و در صورت خروج مایع شفاف مطابق با کیست ساده، تشخیص تأیید می‌شد. بعد از عمل، بیماران هیچ نوع محدودیت حرکتی نداشته و در حد تحمل اجازه استفاده از اندام مربوطه را داشتند. پیگیری بیماران براساس رادیوگرافی ساده و طبق معیارهای Capanna انجام می‌شد (جدول شماره ۱). موارد کیست بهبود یافته Healed و یا بهبودیافته با نقص (Healed with defect) به عنوان موفقیت درمان و عود کیست و یا باقی‌ماندن کیست نشانه شکست درمان تلقی می‌شد، در هر نوبت مراجعه نتیجه ارزیابی از نظر وجود درد، دامنه حرکات مفاصل مجاور و همچنین رضایت بیمار از این شیوه درمان ثبت می‌شد.

## یافته‌ها

تعداد بیماران تحت درمان ۲۴ مورد شامل ۱۳ نفر مرد (۵۴٪) و ۱۱ نفر زن (۴۶٪) بود. سن متوسط بیماران ۱۴ سال و پنج ماه (۳۹-۶ سال) و ۲۰ نفر (۸۳/۴ درصد) آنها در دو دهه اول زندگی



شکل-۱: پرشدگی و بهبود کامل کیست ساده استخوان بازو به روش میله‌گذاری داخل کانال. الف- ۶ هفته بعد از درمان، ب- پایان دوره پیگیری)

شکل-۲: پرشدگی با نقص (healed with defect) کیست ساده استخوان بازو به روش میله‌گذاری داخل کانال.

جدول-۲: اطلاعات خام و نتایج درمان مربوط به ۲۴ بیمار تحت درمان با روش میله‌گذاری داخل کانال

نتیجه capanna	پیگیری (ماه)	نیاز به شیوه درمان دیگر	عوارض درمان	درمان قبلی	سمت درگیر	سن	جنس	ردیف
بهبود یافته با نقص	۲۹	-	-	-	چپ	۶	زن	۱
بهبود یافته	۲۵	-	-	-	چپ	۸	مرد	۲
بهبود یافته	۲۸	-	-	-	چپ	۲۲	زن	۳
عود	۴۵	کورتاژ گرافت	عود	+	راست	۱۶	مرد	۴
بهبود یافته با نقص	۴۱	-	-	+	راست	۶	زن	۵
بهبود یافته با نقص	۱۱	-	-	-	راست	۱۶	زن	۶
بهبود یافته	۲۴	اصلاح محل میله	نفوذ میله به بیرون از سر	-	راست	۱۷	زن	۷
بهبود یافته	۴۰	-	-	+	چپ	۱۱	زن	۸
بهبود یافته	۳۱	-	-	-	چپ	۱۵	مرد	۹
بهبود یافته	۲۰	-	-	-	راست	۹	مرد	۱۰
بهبود یافته	۴۹	-	-	+	چپ	۲۰	زن	۱۱
بهبود یافته	۲۶	-	-	-	چپ	۱۶	مرد	۱۲
بهبود یافته	۹	-	-	+	چپ	۱۱	مرد	۱۳
بهبود یافته با نقص	۲۸	-	-	-	چپ	۱۶	مرد	۱۴
بهبود یافته	۵۰	-	-	-	راست	۱۷	زن	۱۵
بهبود یافته با نقص	۳۲	-	-	-	چپ	۱۸	زن	۱۶
بهبود یافته	۳۱	-	-	-	راست	۷	مرد	۱۷
بهبود یافته	۱۴	برداشتن میله‌ها	تحریک میله در محل ورود	-	راست	۱۱	مرد	۱۸
بهبود یافته	۵۱	-	-	-	چپ	۱۵	زن	۱۹
بهبود یافته	۴۱	-	-	+	راست	۲۰	مرد	۲۰
خارج شده	۳	-	-	-	راست	۳۹	مرد	۲۱
کیست باقیمانده	۱۹	تزریق مغز استخوان	کیست باقیمانده	+	چپ	۱۸	زن	۲۲
بهبود یافته با نقص	۲۴	-	-	-	راست	۱۰	مرد	۲۳
بهبود یافته	۲۴	-	-	+	راست	۹	مرد	۲۴

کیست و بزرگتر شدن آن درمان با کورتاژ و گرافت استخوانی انجام شد. با توجه به گسترش ضایعه به طور مشابه در ۳۷ درصد بیماران و بهبودی ۹۰٪ در این گروه به نظر نمی‌رسد که وسعت ضایعه به‌تنهایی یک عامل تعیین‌کننده پیش‌آگهی باشد. مورد عدم پاسخ به درمان دختر ۱۸ ساله با ضایعه متافیزیال بود که با گذشت ۱۹ ماه همچنان کیست با اندازه بزرگ باقی ماند. برای این بیمار با تشخیص کیست پایدار تزریق مغز استخوان داخل حفره کیست صورت گرفت. Roposch و همکارانش<sup>۷</sup> در سال ۲۰۰۰ نتایج مطالعه خود بر روی ۳۲ بیمار با همین شیوه را گزارش کردند. در ۲۱ بیمار ضایعه در بازو بود. دوره پیگیری به‌طور متوسط ۵۴ هفته (۳ تا ۱۰۵ ماه) بود و از معیارهای Capanna جهت ارزیابی نتایج استفاده کرده بودند. در ۹۳٪ بیماران موفقیت درمان به‌صورت پرشدگی کامل یا با نقص گزارش شد که با نتیجه بدست آمده در مطالعه ما همخوانی دارد آنها با بررسی گذشته‌نگر رادیوگرافی‌های سریال اعتقاد داشتند که عود کیست عمدتاً<sup>۸</sup> از ناحیه‌ای که توسط میله‌ها پوشیده نشده اتفاق می‌افتد و دکمپشن دائمی ضایعه را به دلیل عبور میله‌ها عامل کاهش فشار داخل کیست و بهبود آن می‌دانند.

نتایج این مطالعه نشان داد که استفاده از میله‌های قابل انعطاف یک روش درمانی موثر، رضایت بخش، کم‌عارضه و با میزان عود پایین برای کیست ساده استخوان بازو می‌باشد. هرچند بررسی طولانی مدت‌تر از نظر عود خصوصاً در مواردی که میله‌ها پس از بهبود کیست خارج می‌شوند، پیشنهاد می‌گردد.

کیست ساده استخوان به‌طور شایع استخوان بازو را در سنین قبل از بلوغ درگیر می‌سازد سیر طبیعی این ضایعه همراه با شکستگی‌های مکرر تا هنگام بلوغ است و بعد از آن معمولاً به تدریج ضایعه تحلیل می‌رود بنابراین درمانی مناسب است که ضمن داشتن میزان تهاجم و عوارض پایین با فراهم کردن پایداری کافی، امکان حرکت اندام و برگشت زودهنگام به فعالیت‌های طبیعی را فراهم کند و از طرفی زمینه را جهت بهبود سریع‌تر ضایعه فراهم سازد. در این مطالعه در ۹۱٪/۳ از بیماران بهبودی کیست یا بصورت پرشدگی کامل و یا با بجای ماندن حفره‌ای کوچک رخ داد که امکان فعالیت کامل بدون درد و محدودیت مفاصل، همراه با عدم رخداد مجدد شکستگی در محل ضایعه را فراهم کرد.

بهبودی کیست به‌طور متوسط ۲۶/۲ ماه طول کشید. این درحالی است که در ۸۷٪/۵ این بیماران علی‌رغم بی‌حرکتی در آتل و محدودیت فعالیت اندام در طی متوسط ۱۹ ماه و همچنین در ۳۵٪ موارد حتی با تزریق کورتیکواستروئید به‌داخل ضایعه در طی متوسط ۱۷ ماه نشانه‌ای از بهبودی دیده نشده بود. در این مطالعه یک مورد عود و یک مورد عدم پاسخ به درمان دیده شد تنها مورد عود پسری ۱۱ ساله با درگیری گسترده متافیز و دیافیز استخوان بود که علی‌رغم درمان محافظه‌کارانه طولانی سابقه سه بار شکستگی پاتولوژیک در محل ضایعه داشت و علی‌رغم گذشت ۹ ماه به دلیل عدم بهبودی

## References

- Ahn JI, Park JS. Pathological fractures secondary to unicameral bone cysts. *Int Orthop* 1994;18: 20-2.
- Fahey JJ, O'Brien ET. Subtotal resection and grafting in selected cases of solitary unicameral bone cyst. *J Bone Joint Surg Am* 1973; 55: 59-68.
- Oppenheim WL, Galleno H. Operative treatment versus steroid injection in the management of unicameral bone cysts. *J Pediatr Orthop* 1984; 4: 1-7.
- Scaglietti O, Marchetti PG, Bartolozzi P. The effects of methylprednisolone acetate in the treatment of bone cysts. Results of three years follow-up. Results of three years. Follow-up. *J Bone Joint Surg Br* 1979; 61: 200-4.
- Capanna R, Albisinni U, Caroli GC, Campanacci M. Contrast examination as a prognostic factor in the treatment of solitary bone cyst by cortisone injection. *Skeletal Radiol* 1984; 12: 97-102.
- Chigira M, Maehara S, Arita S, Udagawa E. The aetiology and treatment of simple bone cysts. *J Bone Joint Surg Br* 1983; 65: 633-7.
- Roposch A, Saraph V, Linhart WE. Flexible intramedullary nailing for the treatment of unicameral bone cysts in long bones. *J Bone Joint Surg Am* 2000; 82: 1447-53.

## Multiple flexible intramedullary nailing for the treatment of humeral bone cysts

Guity M R \*  
Saber S  
Moetamedi M

Department of Orthopedic  
Surgery

Tehran University of Medical  
Sciences

### Abstract

**Background:** Simple bone cyst is a common benign lesion in the proximal humerus, especially in prepubertal children. Up to 75 percent of patients with the bone cyst have a pathologic fracture and the most significant complication is recurrent pathologic fracture. Since the process of spontaneous healing of these fractures is rare, treatment is required. Ideal treatment for simple bone cyst should stabilize pathologic fractures, assist healing and provide a quick return to normal activity with reduced complication and recurrence.

**Methods:** In this descriptive case series study, 24 patients with simple bone cysts of the humerus were selected for retrograde flexible intramedullary nailing from the lateral cortex of the distal humerus, since 2000 to 2005 at Imam Khomeini Hospital, Tehran. The mean age of the patients was 14.4 years, ranging from 6-39 years. Results were evaluated by plain radiography using the classification system of Capanna et al.

**Results:** The mean duration of follow up for 23 of the patients was 31 (9-51) months. One patient with short-term of follow-up was excluded. Of these patients, 91.3% were healed either completely (65.2%) or with residual minor defect (26.1%). Only one cyst (4.3%) persisted with no response to treatment and one patient (4.3%) had a recurrence of the cyst. However, there was no instance of recurrent pathologic fracture among these patients.

**Conclusion:** This study shows that flexible intramedullary nailing is an effective treatment for humeral simple bone cysts that reduces the chance of complication, recurrence of cyst or pathologic fracture. This technique provides sufficient stability for quick return to normal activity.

**Keywords:** Simple bone cyst, Humerus, Flexible intramedullary nailing.

\* Corresponding author: Depart. of  
Orthopedic Surgery, Imam Hospital,  
Keshavarz Blvd., Tehran  
Tel: +98-21-61192767  
email: m\_guity@yahoo.com