

بررسی آناتومی ورید پنیس با استفاده از سی تی کاورنوزوگرافی در مبتلایان به اختلال نعوظ با منشاء وریدی

چکیده

مهیار غفوری*

پیمان فامیلی

گروه رادیولوژی بیمارستان حضرت رسول اکرم (ص)، دانشکده پزشکی، دانشگاه علوم پزشکی تهران، تهران، ایران.

تاریخ دریافت مقاله: ۱۳۹۱/۰۱/۲۴ تاریخ پذیرش: ۱۳۹۱/۰۵/۱۴

زمینه و هدف: اختلالات نعوظی یکی از مشکلات مهم برای مردان مبتلا و خانواده‌های آنها است که در حدود نیمی از آن ناشی از علل عضوی است. هنگامی که اختلال نعوظی ناشی از علل عروقی باشد، بررسی رادیولوژیک الزامی است و کاورنوزوگرافی روش تشخیصی قطعی نشت وریدی در این بیماران است. کاورنوزوگرافی روش مرسوم تشخیص تصویربرداری برای ارزیابی نشت وریدی در مردان دچار ناتوانی جنسی است. در این مطالعه سی تی کاورنوزوگرافی به عنوان یک روش جدید برای بررسی نشت وریدی و تعیین آناتومی وریدی پنیس مورد ارزیابی قرار گرفته است.

روش بررسی: در یک مطالعه به صورت بررسی موارد، تعداد ۴۵ بیمار مبتلا به اختلال نعوظ با منشاء وریدی تشخیص داده شده با سونوگرافی داپلر به روش ترتیبی انتخاب شدند. سی تی کاورنوزوگرافی پس از تزریق پروستاگلاندین E1 به داخل کورپوس کاورنوزوم در تمام این بیماران انجام و محل نشت وریدی تشخیص داده شد. **یافته‌ها:** در این مطالعه مشخص شد که در ۲۱ بیمار (۴۶/۷٪) نشت در ورید Deep dorsal، در ۲۷ بیمار (۶۰٪) در وریدهای Cavernosal، در ۳۶ بیمار (۸۰٪) در ورید Crural، در ۲۴ بیمار (۵۳/۳٪) در ورید Urethral و ۲۷ بیمار (۶۰٪) در ورید Circumflex، در سه بیمار (۶/۷٪) در وریدهای Para-arterial است و در سه بیمار (۶/۷٪) در Corpus spongiosum نشت دیده شد.

نتیجه‌گیری: نتایج این مطالعه نشان داد که نشت وریدی در بیمارانی که دچار اختلالات نعوظ هستند شایع است و سی تی کاورنوزوگرافی ابزاری مناسب برای بررسی آناتومی وریدی پنیس و محل‌های نشت وریدی می‌باشد که فاکتورهای مهمی برای رویکردهای جراحی احتمالی است.

کلمات کلیدی: اختلال نعوظ، سی تی کاورنوزوگرافی، نشت وریدی.

* نویسنده مسئول: تهران، خیابان ستارخان، خیابان نیاش بیمارستان حضرت رسول (ص) بخش رادیولوژی
تلفن: ۰۲۱-۶۶۵۰۹۰۵۷
E-mail: mahyarghafoori@gmail.com

مقدمه

می‌شوند.^{۲-۴} به لحاظ اتیولوژیک عوامل روانی، عصبی، هورمونی، شریانی - وریدی و آناتومیک در بروز اختلال در نعوظ دخالت دارند.^{۵-۷}

از جمله علت‌هایی که برای عدم نعوظ مناسب برای رابطه جنسی بیان شده است عدم توانایی سیستم همدینامیک پنیس در ایجاد فشار مناسب در اجسام غاری به دلیل نشت وریدی است. در شرایط نرمال با بسته شدن ورید عمقی پشتی خون وارد شده به اجسام غاری جهت

اختلال عملکرد جنسی (Sexual dysfunction) در مردان، به معنی عدم توانایی در رسیدن به رابطه رضایت‌بخش جنسی اطلاق می‌گردد و ممکن است ناشی از ناکافی بودن نعوظ و یا اشکال در انزال باشد.^۱ ناتوانی در ایجاد نعوظ اختلال شایعی است که در حدود ۵۲٪ مردان از ۴۰ الی ۷۰ ساله در طول عمر خود به درجاتی از این اختلال مبتلا

پس از اخذ رضایت‌نامه آگاهانه هر بیمار به روش زیر تحت تزریق با پروستاگلاندین E1 قرار گرفت: ۲۰ میکروگرم پروستاگلاندین E1 (Alprostadil, Pands Chemicals Ltd, Netherlands) به اجسام غاری پنیس تزریق شده، سپس بعد از حدود یک دقیقه که دارو پخش شد از طریق سوزن اسکالپ وین شماره ۱۹ نرمال سالین استریل با سرعت ۱۲ میلی‌لیتر در دقیقه تزریق می‌شد تا نعوظ کامل صورت گیرد. در نهایت تزریق ماده حاجب رقیق شده (Visipaque320mg, Amersham Health Eindhoven, the Netherlands) انجام می‌گرفت. سپس CT اسکن لگن با دستگاه 4-Slice (General Electric (GE) Healthcare CT Scanner, United States, New York) و با استفاده از ضخامت ۱/۲۵ میلی‌متر و ۰/۶ میلی‌متر فاصله انجام و تصاویر با ضخامت سه میلی‌متر با پروتکل MIP در مقاطع اگزیمال، کرونال و ساژیتال بازسازی شدند. همچنین بر حسب سن، وجود اختلالات آناتومیک و همچنین برحسب طول مدت ابتلا به نارسایی در نعوظ نتایج بررسی می‌شد.

یافته‌ها

نتایج حاصل از داده‌های این مطالعه نشان می‌دهد که تعداد ۴۵ بیمار مذکر با میانگین سنی ۳۵/۸+۸/۹ و دامنه سنی ۲۵ الی ۵۸ سال وارد مطالعه شدند. در این مطالعه مشخص شد که در ۲۱ بیمار (۴۶/۷٪) نشت در ورید پشتی عمیق (Deep dorsal)، در ۲۷ بیمار (۶۰٪) در وریدهای Cavernosal، در ۳۶ بیمار (۸۰٪) در ورید Crural، در ۲۴ بیمار (۵۳/۳٪) در ورید Urethral و ۲۷ بیمار (۶۰٪) در ورید Circumflex، در سه بیمار (۶/۷٪) در وریدهای Para-arterial و در سه بیمار (۶/۷٪) در جسم اسفنجی (Corpus spongiosum) نشت دیده شد. در نمودار-۱ فراوانی نشت بر حسب سایت‌های وریدی نشان داده شده است.

بر اساس نتایج به دست آمده مشخص شد که در ۴۲ نفر (۹۳/۳٪) حداقل در یک سایت نشت وریدی دیده شد. بر این اساس حساسیت کاورنوزوگرافی و نشت وریدی مشاهده شده در آن برای تشخیص اختلالات نعوظ با منشاء وریدی ۹۳/۳٪ می‌باشد. در جدول-۱ فراوانی و نسبت نشت وریدی در یک، دو، سه و چهار سایت و بیش‌تر نشان داده شده است. به منظور بررسی رابطه سن با

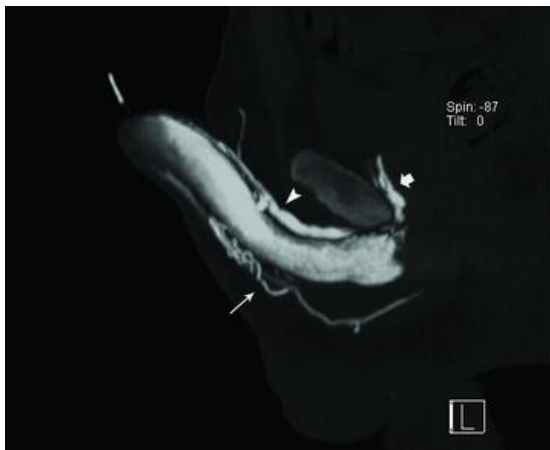ایجاد نعوظ کافی خارج نشده و نعوظ کافی برقرار باقی می‌ماند. لیکن این فرضیه مطرح است که در بیماران دچار اختلال نعوظ با منشا وریدی، به دلیل واریاسیون‌های آناتومیک در ورید پنیس و شاخه‌های آن احتمال نشت خون وریدی وجود داشته و به همین سبب نعوظ برقرار نمی‌ماند.^{۸-۱۰}

امروزه روش‌های متعددی برای تشخیص و درمان ناتوانی جنسی با منشاء عروقی پیشنهاد شده است که برخی از آن‌ها جراحی و بخشی طبی است. یکی از این روش‌های تشخیصی تزریق داخل سینوزویدی پاپاورین یا پروستاگلاندین E1 و سپس بررسی سیستم عروقی کاورنوزال با استفاده از تکنیک کاورنوزوگرافی است.^{۱۱-۱۳} از منظر درمانی ناتوانی‌های جنسی عروقی از نوع وریدی و مخلوط اغلب نامیدکننده بوده است.^{۱۴} شناخت اتیولوژی این اختلال می‌تواند با افزایش دانش ما از پاتوفیزیولوژی ناتوانی‌های جنسی عروقی از نوع وریدی، کمکی در تشخیص و درمان این اختلال بنماید. لذا در این مطالعه سعی شده است تا آناتومی ورید پنیس در بیماران مبتلا به نارسایی نعوظ با منشاء وریدی مورد بررسی قرار گیرد.

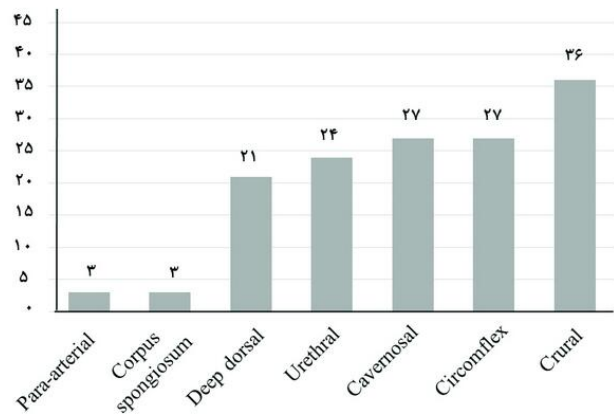
روش بررسی

این مطالعه در شش ماهه اول سال ۱۳۹۰ در بیمارستان حضرت رسول دانشگاه علوم پزشکی تهران در قالب یک مطالعه بررسی مورد (Case series) انجام شده است. نمونه مورد مطالعه در این تحقیق عبارت است از بیماران مبتلا به نارسایی در نعوظ با منشا وریدی تشخیص داده شده با سونوگرافی داپلر و تایید شده با کاورنوزومتری که جهت بررسی بیش‌تر با سی‌تی‌کارونوزوگرافی مراجعه کردند. بیمارانی که فاقد اطلاعات بالینی قابل اعتماد بودند و بیمارانی که امکان انجام سی‌تی‌کارونوزوگرافی یا تزریق پروستاگلاندین برای آن‌ها وجود نداشتند از مطالعه خارج شدند.

در این مطالعه کلیه بیماران واجد شرایط ورود به مطالعه به ترتیب وارد مطالعه شدند و از روش در دسترس (Available) برای انتخاب بیماران استفاده تا حجم نمونه محاسبه شده کامل گردید. حجم نمونه با در نظر گرفتن خطای نوع اول برابر با ۵٪، دقت مطالعه برابر با ۰/۰۹ و برآورد شیوع نشت وریدی برابر با ۹۰٪ بر اساس مطالعات قبلی معادل ۴۴ نفر در نظر گرفته شد.^{۱۵}



شکل ۱- سی تی کاورنوزوگرافی تکنیک MIP نشانگر نشت وریدی در ورید عمقی پشتی (سرفلش)، نشت ورید یورترال (فلش نازک بلند) و ورید کرورال (Crural) (فلش ضخیم کوتاه).



نمودار- ۱: فراوانی نشت وریدی در نواحی آناتومیک

جدول- ۲: میانگین سنی بیماران بر حسب نواحی دارای نشت وریدی

میانگین سنی	ورید دارای نشت
۳۶/۶+۱۱/۱	ورید پشتی عمقی
۳۶/۱+۷/۲	ورید کاورنوزال
۳۶+۹/۱	ورید کرورال
۳۱/۷+۶/۷	ورید یورترال
۳۴/۷+۷/۴	ورید سیرکومفلکس
۲۷+۵/۳	ورید پارارتریال
۴۰+۸/۹	جسم اسفنجی

جدول- ۱: فراوانی و نسبت تعداد وریدهای دارای نشت

تعداد سایت نشت وریدی	فراوانی (%)
صفر	۳(۰/۶۷)
یک ورید	۳(۰/۶۷)
دو ورید	۹(۰/۲۰)
سه ورید	۱۲(۰/۲۶/۶)
چهار ورید و بیش تر	۱۸(۰/۴۰)
مجموع	۴۵(۰/۱۰۰)

بیمار که نشت وریدی در آن‌ها دیده شد در ۲۷ بیمار (۰/۶۴/۳) این تخلیه دو طرفه و در ۱۲ بیمار (۰/۲۸/۶) تخلیه غالب از سمت چپ و در سه بیمار (۰/۷/۱) از سمت راست بود. در ضمن در ۱۵ بیمار (۰/۳۵/۷) تخلیه وریدی انحرافی به ورید فمورال انجام شد. بدین صورت که در سه بیمار (۰/۷/۱) تخلیه توسط یک ورید فرعی از ورید Deep dorsal به ورید فمورال راست در سه بیمار (۰/۷/۱) از وریدهای سیرکومفلکس (Circumflex) راست به فمورال راست و در ۹ بیمار (۰/۲۱/۴) از وریدهای Circumflex به وریدهای فمورال دو سمت مشاهده شد.

ناحیه نشت وریدی میانگین سنی بیماران بر حسب محل نشت وریدی بررسی شد و نتایج آن در جدول- ۲ ارایه شده است. مندرجات این جدول حاکی از وجود تفاوت آماری معنی‌دار در میانگین سنی بیماران دارای نشت وریدی در نواحی مختلف است (P=۰/۰۳۹).

در بررسی کاورنوزوگرافی بیماران مشخص شد که پس از تخلیه وریدی پنیس به شبکه وریدی پری‌پروستاتیک (Periprostatic plexus) در نهایت از طریق ورید پودندال داخلی و ایلپاک داخلی، خون وریدی به ورید اجوف تحتانی (IVC) تخلیه می‌شد. از میان ۴۲

بحث

است که قبلاً تحت عمل جراحی وریدی قرار گرفته بودند.^{۲۱} Shabsigh در ایالات متحده نشان داد که در هر ۴۶ بیمار (۱۰۰٪) نشت از ورید پشتی عمیق (Deep dorsal) دیده شد. در یک بیمار (۲/۲٪) در ورید پشتی سطحی (Superficial dorsal)، در ۳۲ بیمار (۶۹/۶٪) در ورید Cavernosal، در ۱۹ بیمار (۴۱/۳٪) در گلانوس و در ۱۴ بیمار (۳۰/۴٪) در کورپوس اسپونژیوزوم نشت وریدی دیده شد. محققین نتیجه‌گیری نمودند که نشت وریدی با استفاده از کاورنوزوگرافی در بیماران مبتلا به اختلال نعوظ وریدی شایع و قابل تشخیص می‌باشد.^{۱۹}

هم‌چنین در مطالعه Kawanishi که از روش سی‌تی-کاورنوزوگرافی سه بعدی استفاده کرد نشان داده شد از میان ۵۵ بیمار مراجعه کننده که به درمان دارویی پاسخ ندادند بودند ۴۵ بیمار بر اساس یافته‌های کاورنوزومتری دچار اختلال انسداد وریدی (Veno-occlusive) بودند و روش سی‌تی کاورنوزوگرافی وریدهای نشت کننده در همه آن بیماران را نشان داد. از میان این بیماران که تصور می‌شد نشت وریدی از طریق ورید عمقی پشتی داشته باشند در حقیقت ۸۰/۶٪ آن‌ها نشت وریدی نه از این ورید بلکه از وریدهای دیگر شامل وریدهای Cavernosal، Crural و غیره داشتند.^{۲۰} مجموع نتایج مطالعه ما نشان داده است که در بیماران دچار اختلالات نعوظ با منشاء وریدی، نشت وریدی به طور شایعی دیده می‌شود. کاورنوزوگرافی به روش قدیمی نیاز به نماهای متعدد جهت نمایش وریدهای مختلف به خصوص آن‌هایی که توسط ساختارهای استخوانی لگن پوشیده می‌شوند دارد، که در برخی موارد نیازمند تزریق‌های متعدد است.

سی‌تی-کاورنوزوگرافی می‌تواند با توجه به رزولوشن تصویری بالا و قابلیت بازسازی تصاویر تنها با یک تزریق، کوچک‌ترین جزییات آناتومیک وریدی پنیس را به نمایش بگذارد و برای تشخیص این بیماری مورد استفاده قرار گیرد. نمونه‌ای از موارد انجام شده در این پژوهش در صفحه بعد قابل مشاهده است.

سپاسگزاری: این مقاله حاصل بخشی از پایان‌نامه تحت عنوان "بررسی آناتومی وریدی پنیس با استفاده از سی‌تی کاورنوزوگرافی در مبتلایان به اختلال نعوظ با منشاء وریدی" در مقطع دکتری تخصصی در سال ۱۳۹۰ و کد ۳۵۲-۹۰ می‌باشد که با حمایت دانشگاه علوم پزشکی و خدمات بهداشتی درمانی تهران اجرا شده است.

نتایج این مطالعه نشان می‌دهد که در اغلب بیماران تحت مطالعه نشت وریدی مشاهده شد و حساسیت نشت وریدی که در سی‌تی کاورنوزوگرافی دیده می‌شود دارای حساسیت بیش از ۹۰٪ برای تشخیص اختلالات نعوظ با منشاء وریدی است. در مطالعه ما مشخص شد که بیش‌ترین نشت وریدی در وریدهای Crural دیده می‌شود. کم‌ترین نشت در Corpus spongiosum و وریدهای Para-arterial دیده شد. در بیش از ۸۶٪ بیماران تحت مطالعه ما نشت وریدی در بیش از یک ورید مشاهده شد. این یافته بیان‌گر علت اصلی عود بیماری در افرادی است که پیش از این برای این مشکل تحت عمل جراحی و بستن ورید عمقی پشتی قرار می‌گرفتند. جالب آن‌که تفاوت سنی بیماران به لحاظ ورید درگیر مشاهده شد به نحوی که بیماران دارای نشت در وریدهای Corpus spongiosum بیش‌ترین سن و بیماران دارای نشت در وریدهای Para-arterial کم‌ترین سن را داشتند. نتایج مطالعه ما مشابهت قابل توجهی را با مطالعات قبلی نشان می‌دهد.

در مطالعه Beidaghian فراوانی نشت وریدی بر اساس نتایج کاورنوزوگرافی ۸۹٪ بود و در ۲۵٪ بیماران که نشت وریدی داشتند ورید نابه‌جا داشتند. نتایج این مطالعه نشان داد که نشت وریدی در بین بیماران دچار اختلال نعوظ شایع می‌باشد.^{۱۵} Kharazi نشان داد که حساسیت کاورنوزومتری برای تشخیص اختلال نعوظی ۸۶/۶٪ بود. نتایج این مطالعه نشان داد که کاورنوزومتری روش نسبتاً ساده و ارزان در تشخیص نوع اختلالات نعوظی هستند.^{۱۶} Ghafoori نشان داد که روش سی‌تی کاورنوزوگرافی قادر به تشخیص نشت وریدی در ۹۴٪ از بیماران بود که نارسایی وریدی در آن‌ها با سونوگرافی داپلر تشخیص داده شده بود و استفاده از روش‌های سی‌تی کاورنوزوگرافی می‌تواند در تشخیص منشاء اختلالات نعوظ و تعیین پلان جراحی در بیماران دچار اختلالات نعوظ با منشاء وریدی کمک کننده باشد.^{۱۷} Arena نشان داد که نشت وریدی اختلال شایع در اختلالات نعوظ بوده و استفاده از کاورنوزوگرافی روش دقیقی در تشخیص این اختلال است.^{۱۸} در مطالعه Geng-Long نشان داد که نشت وریدی به طور شایع در وریدهای Deep dorsal، Cavernosal و Para-arterial دیده می‌شود و این یافته بیان‌گر علت اصلی عود بیماری در افرادی

References

1. NIH Consensus Conference. Impotence. NIH Consensus Development Panel on Impotence. *JAMA* 1993;270(1):83-90.
2. Johannes CB, Araujo AB, Feldman HA, Derby CA, Kleinman KP, McKinlay JB. Incidence of erectile dysfunction in men 40 to 69 years old: longitudinal results from the Massachusetts male aging study. *J Urol* 2000;163(2):460-3.
3. Feldman HA, Goldstein I, Hatzichristou DG, Krane RJ, McKinlay JB. Impotence and its medical and psychosocial correlates: results of the Massachusetts Male Aging Study. *J Urol* 1994;151(1):54-61.
4. Padma-Nathan H. Diagnostic and treatment strategies for erectile dysfunction: the 'Process of Care' model. [University of Medicine and Dentistry of New Jersey, Robert Wood Johnson Medical School. *Int J Impot Res* 2000;12 Suppl 4:S119-21.
5. Andersson KE. Erectile physiological and pathophysiological pathways involved in erectile dysfunction. *J Urol* 2003;170(2 Pt 2):S6-13; discussion S13-4.
6. Aversa A, Isidori AM, De Martino MU, Caprio M, Fabbri E, Rocchietti-March M, et al. Androgens and penile erection: evidence for a direct relationship between free testosterone and cavernous vasodilation in men with erectile dysfunction. *Clin Endocrinol (Oxf)* 2000;53(4):517-22.
7. Burchardt M, Burchardt T, Baer L, Kiss AJ, Pawar RV, Shabsigh A, et al. Hypertension is associated with severe erectile dysfunction. *J Urol* 2000;164(4):1188-91.
8. Andersson KE. Pharmacology of penile erection. *Pharmacol Rev* 2001;53(3):417-50.
9. Andersson KE, Wagner G. Physiology of penile erection. *Physiol Rev* 1995;75(1):191-236.
10. Kawanishi Y, Lee KS, Kimura K, Koizumi T, Nakatsuji H, Kojima K, et al. Screening of ischemic heart disease with cavernous artery blood flow in erectile dysfunctional patients. *Int J Impot Res* 2001;13(2):100-3.
11. Montorsi F, Salonia A, Deho' F, Cestari A, Guazzoni G, Rigatti P, et al. Pharmacological management of erectile dysfunction. *BJU Int* 2003;91(5):446-54.
12. Heaton JP, Lording D, Liu SN, Litonjua AD, Guangwei L, Kim SC, et al. Intracavernosal alprostadil is effective for the treatment of erectile dysfunction in diabetic men. *Int J Impot Res* 2001;13(6):317-21.
13. Golijanin D, Singer E, Davis R, Bhatt S, Seftel A, Dogra V. Doppler evaluation of erectile dysfunction-part 1. *Int J Impot Res* 2007;19(1):37-42.
14. Golijanin D, Singer E, Davis R, Bhatt S, Seftel A, Dogra V. Doppler evaluation of erectile dysfunction-part 2. *Int J Impot Res* 2007;19(1):43-8.
15. Beidaghian A, Biniaz F. The study of venous leakage in erectile dysfunction by cavernosometry and cavernosography: A case series in Sina Hospital. *Tehran Univ Med J (TUMJ)* 2001;59(3):38-41.
16. Kharazi SMH, Feizi AM. Evaluation of cavernosometry in erectile dysfunction. *Pajoohesh Med* 2001;25(2):17-23. [Persian]
17. Ghafoori M, Varedi P, Alavi M, Hoseini K, Shakiba M. CT cavernosography: A new method for evaluating venous incompetence in impotent patients. *Iran J Radiol* 2010;7(3):171-4.
18. Arena F, Peracchia G, Passari A, Ferrozzi F, Cortellini P. Venous leakage impotence: anatomical and physiological considerations upon gravity cavernosometry and radio-fluorographic cavernosography. *Acta Biomed Ateneo Parmense* 1995;66(6):223-8.
19. Shabsigh R, Fishman IJ, Toombs BD, Skolkin M. Venous leaks: anatomical and physiological observations. *J Urol* 1991;146(5):1260-5.
20. Kawanishi Y, Izumi K, Muguruma H, Mashima T, Komori M, Yamanaka M, et al. Three-dimensional CT cavernosography: reconsidering venous ligation surgery on the basis of the modern technology. *BJU Int* 2011;107(9):1442-6.
21. Hsu GL, Hsieh CH, Wen HS, Kang TJ, Chiang HS. Penile venous anatomy: application to surgery for erectile disturbance. *Asian J Androl* 2002;4(1):61-6.

Anatomical evaluation of penile venous system by CT cavernosography in patients with erectile dysfunction and venous leakage

Mahyar Ghafoori M.D.*
Peyman Famili M.D.

Department of Radiology, Hazrat Rasoul Akram, Hospital, School of Medicine, Tehran, University of Medical Sciences, Tehran, Iran.

* Corresponding author: Department of Radiology, Hazrat Rasoul Akram Hospital, Tehran University of Medical Sciences, Niyayesh St., Sattarkhan Ave., Tehran, Iran.
Tel: +98- 21- 66509057
E-mail: mahyarghafoori@gmail.com

Abstract

Received: April 15, 2012 Accepted: August 04, 2012

Background: Erectile dysfunction is an important problem in men and an organic cause is found in about 50% of cases. When a vasculogenic etiology is suspected, imaging assessments are of great help. Cavernosography is traditionally recognized as an imaging modality for evaluation of venous leakage in men with impotency. We employed CT cavernosography as a novel technique for demonstrating penile venous anatomy and leaking veins.

Methods: In the present case series study, we recruited 45 patients with erectile dysfunction by convenient sampling at Hazrat Rasoul Akram Hospital in Tehran, Iran, during one year (1390). The patients had previously been diagnosed with venous incompetency by Doppler study. After intracavernosal injection of prostaglandin E1, we injected sterile normal saline into the corpora cavernosa to achieve penile erection. Later, we injected contrast media into the corpus cavernosum, which was followed by CT scan of the penis and pelvic area to show the venous anatomy and leakage sites.

Results: The mean age of the patients was 35.8±8.9 years. 36 (80%) patients had venous leakage in crural veins, 27 (60%) in cavernosal veins, 27 (60%) in circumflex veins, 24 (52.3%) in urethral veins, 21 (46.7%) in deep dorsal vein, 3 (6.7%) in para-arterial veins and 3 (6.7%) in corpus spongiosum.

Conclusion: The results of this study show the high prevalence of venous leakage in patients referring for erectile dysfunction. Moreover, CT cavernosography was shown to be a useful method for evaluating penile venous system and its related leakage sites which are important for surgical planning.

Keywords: CT cavernosography, erectile dysfunction, venous leakage.