

## ارایه مدلی از شبکه‌های عصبی خودسازمان‌ده سلسله مراتبی در جهت تشخیص و طبقه‌بندی ضایعات شبکیه برای درجه‌بندی رتینوپاتی دیابتی

### چکیده

دریافت: ۱۳۹۶/۰۶/۲۵ ویرایش: ۱۳۹۶/۰۷/۰۱ پذیرش: ۱۳۹۶/۱۲/۱۵ آنلاین: ۱۳۹۶/۱۲/۲۵

**زمینه و هدف:** دیابت، بیماری شایعی است که با ایجاد عوارض چشمی منجر به کاهش بینایی و کوری می‌گردد. در این پژوهش مدلی از شبکه‌های عصبی خودسازمان‌ده سلسله مراتبی در جهت تشخیص و طبقه‌بندی ضایعات شبکیه (رتینوپاتی دیابتی) ارائه شد.

**روش بررسی:** نوع مطالعه به صورت مقطعی گذشته‌نگر می‌باشد که از دی تا اسفند ۱۳۹۴ در دانشگاه علوم پزشکی ارتش انجام پذیرفت. مطالعه بر روی پایگاه MESSIDOR که شامل ۱۲۰۰ تصویر از قطب خلفی چشم می‌باشد انجام گرفته است. تصاویر شبکیه به سه دسته خفیف، متوسط و شدید طبقه‌بندی شده‌اند. یک سیستم متشکل از یک طبقه‌بندی ترکیبی جدید از SOM algorithm (Self-organising map) برای تشخیص ضایعات شبکیه ارائه شده است. سیستم پیشنهادی شامل پیش‌پردازش سریع، استخراج ویژگی مربوط به ضایعات و در نهایت ارایه مدلی جهت طبقه‌بندی می‌باشد. در پیش‌پردازش، سیستم از سه فرآیند جداسازی اولیه ضایعات هدف، جداسازی دیسک نوری و در نهایت جداسازی عروق خونی از شبکیه تشکیل شده است. گام دوم مجموعه‌ای از ویژگی‌ها بر اساس توصیف‌های مختلف مانند مورفولوژی، رنگ، شدت نور و مونت‌ها می‌باشند. طبقه‌بندی شامل ارایه یک مدل از شبکه‌های خودسازمان‌ده سلسله مراتبی می‌باشد که جهت تسریع و افزایش دقت در کلاس‌بندی ضایعات با مدنظر قرار دادن حجم بالای داده‌ها در استخراج ویژگی ارائه شده است.

**یافته‌ها:** میزان حساسیت، ویژگی و دقت به‌دست‌آمده از مدل پیشنهادی برای طبقه‌بندی ضایعات رتینوپاتی دیابتی، به ترتیب برابر با  $98/51\%$  (CI 95%  $99/5$  تا  $96/9$ )،  $96/77\%$  (CI 95%  $97$  تا  $94/9$ ) و  $97/87\%$  (CI 95%  $98$  تا  $95/9$ ) بود.

**نتیجه‌گیری:** بر اساس نتایج به‌دست‌آمده، مدل پیشنهادی قادر است ضایعات را در تصاویر رتینوپاتی دیابتی تشخیص و با دقت مناسبی طبقه‌بندی نماید.

**کلمات کلیدی:** طبقه‌بندی، ضایعات شبکیه، رتینوپاتی دیابتی، شبکه عصبی خودسازمان‌ده.

حسین قیومی‌زاده\*

مصطفی دانائیان<sup>۱</sup>

علی فیاضی<sup>۱</sup>

فرشاد نامداری<sup>۲</sup>

سید محمد مصطفوی اصفهانی<sup>۳</sup>

۱- گروه مهندسی برق، دانشگاه ولی‌عصر (عج) رفسنجان، رفسنجان، ایران.

۲- دانشگاه علوم پزشکی ارتش، تهران، ایران.

۳- آزمایشگاه ارتباطات بصری، موسسه علوم و فناوری گوانگجو، گوانگجو، کره جنوبی.

\*نویسنده مسئول: کرمان، رفسنجان، میدان امام‌خمینی (ره)، دانشگاه ولی‌عصر (عج) رفسنجان، گروه مهندسی برق.  
تلفن: ۰۳۴-۳۱۳۱۳۹۸

E-mail: h.ghayoumizadeh@gmail.com

### مقدمه

دیابت بیماری شایعی است که با ایجاد عوارض چشمی منجر به کاهش بینایی و کوری می‌گردد. رتینوپاتی دیابتی یکی از عوامل اصلی نابینایی در جهان و شایع‌ترین علت موارد جدید کوری میان افراد ۲۰ تا ۷۴ ساله در کشورهای غربی محسوب می‌شود.<sup>۱</sup> شیوع رتینوپاتی با سن شروع دیابت و مدت زمان بیماری متغیر است. در بیماران جوان

(زیر ۳۰ سال سن) شیوع رتینوپاتی در مدت پنج سال نخست حداقل است ولی پس از گذشت ۱۵ سال از ابتلا به دیابت به بیش از ۹۵٪ افزایش می‌یابد. رتینوپاتی دیابتی از علل شایع کاهش دید (۲۵٪ موارد کوری) در کشورهای غربی است. کسانی که دیابت درمان‌نشده دارند، ۲۵ برابر شانس بیشتری برای کوری نسبت به افراد عادی دارند. وجود و شدت رتینوپاتی دیابتی در هنگام تشخیص بیشتر با سن بیمار و طول مدت دیابت ارتباط دارد. ظرف ۲۰ سال پس از شروع بیماری در ۱۰۰٪

پیش‌پردازش، استخراج ویژگی‌های ضایعات و طبقه‌بندی بوده است.<sup>۹</sup> مجموعه‌ای از ویژگی‌ها بر اساس توصیف‌های مختلف مانند شکل، شدت و آمار که برای طبقه‌بندی مورد استفاده قرار می‌گیرد ارائه شده است. از شبکه‌های عصبی کانولوشن به‌عنوان استخراج ویژگی استفاده شده است که به دقت ۹۷٪ دست یافته‌اند.<sup>۱۰</sup> همچنین از شبکه عصبی عمیق برای جدا کردن رگ‌های عروق خونی استفاده شده است.<sup>۱۱</sup> در این پژوهش مدلی از شبکه‌های عصبی خودسازمان‌ده سلسله مراتبی در جهت تشخیص و طبقه‌بندی ضایعات شبکیه برای درجه‌بندی رتینوپاتی دیابتی ارائه شده است.

## روش بررسی

نوع مطالعه به‌صورت مقطعی گذشته‌نگر بوده است، که از دی اسفند ۱۳۹۴ در دانشگاه علوم پزشکی ارتش انجام پذیرفت. این مقاله شامل سه مرحله اصلی پیش‌پردازش، استخراج ویژگی و طبقه‌بندی بوده است. در مرحله پیش‌پردازش ابتدا نواحی مورد نظر و هدف را از تصویر شبکیه جداسازی شدند. سپس به‌کمک تکنیک‌های استخراج ویژگی پیشنهادی، ویژگی‌های مورد نظر برای مرحله طبقه‌بندی خارج گردید. در مرحله آخر هم با استفاده از روش شبکه عصبی که شامل شبکه‌های عصبی خودسازمان‌ده و یادگیری عمقی می‌باشد به درجه‌بندی NPDR پرداخته شد.

تصاویر Fundus دیجیتال، به‌طور معمول شامل یک منطقه اصلی در مرکز تصویر است که توسط پیش‌زمینه مشکی احاطه شده است. برای تشخیص رتینوپاتی دیابتی نیازی به پشت‌زمینه مشکی نیست، به‌همین دلیل از فرآیند پردازش تصویر جداسازی می‌شود. الگوریتم ارائه‌شده در این قسمت شامل ارائه تکنیک‌های یکنواخت‌سازی و بستن و میانگین‌گیری و آستانه‌گذاری می‌باشد. به‌عبارت بهتر، تمام این تکنیک‌ها کمک خواهند کرد که نواحی اولیه (نواحی هدف) که ما مدنظر داریم جهت طبقه‌بندی، جداسازی گردد.

تصاویر مورد بررسی از پایگاه داده MESSIDOR بود که اندازه سائز هر تصویر  $1488 \times 2240$  بوده است. برای افزایش سرعت عملکرد پردازش داده‌ها، سائز تصاویر به  $584 \times 565$  تغییر پیدا کرد.<sup>۱۱</sup> سپس تصویر اولیه از حالت رنگی به فرمت خاکستری تبدیل گردید. تبدیل از حالت رنگی به خاکستری در این مقاله به کمک روش تجزیه و تحلیل

بیماران مبتلا به دیابت نوع یک و ۸۰-۶۰٪ بیماران مبتلا به دیابت نوع دو، رتینوپاتی پدید می‌آید. امروزه با بهبود وسایل تشخیصی و درمانی، فقط درصد کوچکی از بیماران مبتلا به دیابت، مشکلات جدی ناشی از کاهش دید خواهند داشت، مشروط به اینکه به‌موقع به چشم‌پزشک مراجعه نمایند.<sup>۳</sup>

پژوهش‌هایی در حوزه پردازش تصویر برای تشخیص اولیه دیابت رتینوپاتی صورت گرفته است. اولین شکل از رتینوپاتی با بی‌نظمی رگ‌های خونی، تشخیص داده می‌شود. پژوهش‌های اخیر بر روی به‌کارگیری بخش‌بندی، شناسایی لبه، مدل‌کردن ریاضی، استخراج ویژگی، طبقه‌بندی، شناسایی الگو و تکنیک‌های آنالیز بافت برای ارتقای رگ‌های خونی، تشخیص Hard exudates (HE), Cotton-wool spot (CWS), Microaneurysm (MA) و خونریزی، متمرکز شده است. در حوزه تشخیص ضایعات شبکیه به‌طور عموم از فیلترها، آستانه‌گذاری‌ها، اپراتورهای شکل‌شناسی استفاده شده است اما در زمینه طبقه‌بندی، پژوهشگران از تکنیک‌های طبقه‌بند مانند Support vector machine (SVM)،<sup>۴</sup> شبکه‌های عصبی از جمله Multi-layer perceptron (MLP) و شبکه‌های عصبی کانولوشن استفاده کرده‌اند.<sup>۶</sup>

جهت طبقه‌بندی عارضه شبکیه با استفاده از ترکیب ریاضیات آماری (Bayesian classifier)، طبقه‌بندی Mahalanobis and K-nearest neighbor (KNN) مورد آزمایش قرار گرفته شده است.<sup>۵</sup> میزان حساسیت به‌دست‌آمده از این طبقه‌بندی در میکروآنوریزم، خونریزی و ترشحات به‌ترتیب حساسیت ۶۹٪، ۸۳٪، ۹۹٪ بوده است. ایراد مدل ارائه‌شده، عدم پاسخ درست در صورت وجود اختلالاتی مانند تاریکی در تصویر و فرورفتگی‌های تصویر و وجود دیسک‌های نوری می‌باشد. جهت تمایز بین Non-proliferative diabetic retinopathy (NPDR) متوسط و NPDR شدید از رویه‌ای که مستلزم استخراج ویژگی تصویر اصلی است، ارائه شده است.<sup>۷</sup> در این روش اختلالات رگ‌ها با استفاده از فیلتر گابور انتخابی تشخیص داده می‌شوند. ویژگی‌های مانند رگ‌های خونی، آگزوداها، میکروآنوریزم‌ها و هموژرها با اعمال عملگرهای مورفولوژیک به‌صورت دقیق و سریع تشخیص داده می‌شوند.<sup>۸</sup> اگرچه استفاده از تکنیک مورفولوژی مناسب است اما استفاده از روش آستانه‌گذاری در مقاله سبب شده است که روش ارائه‌شده در همه پایگاه‌های داده به‌درستی پاسخ مدنظر اولیه را ندهد. در پژوهش‌های گذشته، روند طبقه‌بندی هوشمند تصاویر رتینوپاتی دیابتی شامل

یکنواخت‌سازی تصاویر پرداخته شد.<sup>۱۳</sup> در گام بعدی فیلتر میانگین  $9 \times 9$  روی تصویر اعمال گردید. سپس تصویر خاکستری از تصویر فیلترشده میانگین کسر شد. سپس پیکسل‌های کوچک‌تر از مقدار ۱۰۰ از تصویر حذف شدند و تکنیک مکمل روی تصویر اعمال و یک مرحله آستانه‌گذاری برای برجسته شدن پیکسل‌های حاصله روی تصویر اعمال گردید. به کمک یک دیسک به اندازه یک مورفولوژی بستن روی تصویر اعمال شد و در نهایت یک ماسک به اندازه محیط شبکه از تصویر کسر تالبه‌های اضافی از تصویر حذف گردد.

جهت استخراج ویژگی، ابتدا نواحی دیسک نوری و عروق شبکه جلدسازی شده از ناحیه هدف در صورت وجود اشتراک کسر شد. حال تصویر حاصل شده جهت استخراج ویژگی مناسب بوده که به عنوان تصویر هدف نهایی شناخته شد. با توجه به اینکه *Microaneurysms* (MAs)، *haemorrhages* (HMs)، *exudates* (hard and soft) (EXs) دارای خواص مختلفی از نظر اندازه، شکل، رنگ و مورفولوژی می‌باشند، پس برای تصویر هدف نهایی به دست آمده نیز باید هم از فرمت خاکستری و هم از موقعیت رنگی پیکسل‌های آن در تصویر اصلی استفاده کرد.<sup>۱۴</sup>

با توجه به حجم بالای داده‌های مربوط به محاسبه هر تصویر شبکه شامل جلدسازی هدف اولیه، دیسک نوری و عروق خونی، لازم دیدیم که یک شبکه خودسازمانده سلسله مراتبی جدیدی با هدف افزایش سرعت آموزش و کاهش تعداد پارامترها ارایه گردد. در این شبکه چند عامل مهم وجود دارد که از این جمله می‌توان زمان درج نورون جدید به شبکه، ایجاد زیرشبکه جدید، مکان درج نورون جدید، مکانیزم حذف نورون‌های اضافه، تعیین مقدار اولیه وزن و خطای نورون‌های جدید را نام برد. در ادامه، هر یک از موارد بالا در مورد شبکه‌ی پیشنهادی توضیح داده می‌شود.

به منظور افزودن نورون جدید به شبکه باید دو شرط بررسی شود. ۱- شبکه به نورون جدیدی نیاز دارد. ۲- نورون برنده به اندازه کافی آموزش دیده است. برای تعیین وجود شرط اول، اختلاف ورودی و نورون برنده (Wi) را با حداکثر فاصله بین نورون برنده و همسایگانش We مقایسه شد. اگر اختلاف ورودی با نورون برنده بیشتر از حداکثر فاصله نورون برنده با همسایگانش باشد، شبکه به نورون جدیدی نیاز دارد چرا که ورودی در فضایی که نورون برنده پوشش می‌دهد قرار نگرفته است. برای تعیین شرط دوم، از تعداد دفعاتی که نورون به عنوان برنده انتخاب شده است استفاده می‌شود،

مولفه‌های اصلی انجام پذیرفت. در این روش یک تجزیه‌ای صورت گرفت که در آن باندهایی که شباهت زیادی با هم داشتند را از پردازش خارج کنیم، یعنی با تجزیه و تبدیل باندها با استفاده از مقادیر ویژه و میزان همبستگی آن‌ها، باند جدید با استفاده از داده‌های جدید ساخته می‌شود که حاوی داده‌های زیادی است.<sup>۱۵</sup> سپس با استفاده از یک ماسک  $9 \times 9$  به کمک متعادل‌سازی هیستوگرام تطبیقی، به یکنواخت‌سازی تصاویر پرداخته شد.<sup>۱۳</sup> در ادامه به کمک یک دیسک به اندازه ۱۰ اقدام به تکنیک بستن در مورفولوژی تصاویر صورت گرفت. سپس از یک ماسک  $9 \times 9$  به عنوان فیلتر میانگین‌گیری بر روی تصاویر استفاده گردید. سپس تصویر خاکستری از تصویر فیلترشده میانگین کسر شد و در نهایت برای بولد کردن تصاویر به دست آمده، از آستانه‌گذاری بر روی نتایج تصویر منطقه هدف استفاده شد.

در برخی از تصاویر در جلدسازی نواحی هدف، نواحی مربوط به دیسک نوری هم به اشتباه با آن نواحی ترکیب می‌شود، پس بایستی بتوانیم مناطق مربوط به دیسک نوری را از مناطق هدف خارج کنیم. جهت انجام این کار در این مرحله به شناسایی و جلدسازی منطقه دیسک نوری پرداخته شد. ابتدا مانند تصویر اولیه شبکه از حالت رنگی به فرمت خاکستری از طریق تجزیه و تحلیل مولفه‌های اصلی (همانند توضیحات مرحله پیش) تبدیل شد. سپس به کمک یک دیسک به اندازه  $30 \times 30$  و تکنیک مورفولوژی بستن، روی تصویر اعمال گردید.<sup>۲</sup> سپس یک فیلتر میانگین  $9 \times 9$  روی تصویر به دست آمده، اعمال گردید. برای حذف نواحی که مدنظر نیست، از آستانه‌گذاری روی تصویر استفاده شد. برای اینکه بتوان دیسک نوری را به صورت دایره از تصویر شبکه جدا کرد، ابتدا مرکز ثقل تصویر حاصل شده را به دست آورده و دایره‌ای به مرکز همین مرکز ثقل، به شعاع تقریبی ۶۰ از تصویر جدا گردید.

همان‌طور که در جلدسازی دیسک نوری گفته شد، بایستی موارد اضافه را از تحلیل مناطق هدف در طبقه‌بندی خارج نمود. همان‌طور که در مرحله پیش جلدسازی دیسک نوری گفته شد، این موارد اضافه در نهایت در این مرحله حذف گردد تا اینکه بتوان عروق خونی در تصویر شبکه را شناسایی نموده و در گام بعدی این مناطق را نیز بتوان از مناطق هدف در صورت اشتراک، حذف نمود. همانند مراحل پیش، ابتدا تصویر اولیه از شبکه از حالت رنگی به فرمت خاکستری با استفاده از *Principal component analysis* (PCA) تبدیل شد. سپس با استفاده از یک ماسک  $8 \times 8$  به کمک متعادل‌سازی هیستوگرام تطبیقی، به

نورون (به‌عنوان نمونه در زمانی که نورون جدید یا زیر شبکه جدید اضافه می‌شود) خطای سایر نورون‌ها طوری تغییر می‌کند که شرایط بالا فراهم شود. اگر نورون به زیر شبکه موجود اضافه شود، از آنجایی که نورون جدید بین نورون گسترش داده شده  $W_a$  و دورترین همسایه‌اش  $W_b$  اضافه شده است، وزن نورون جدید ( $W_{a,b}^{new}$ ) برابر با میانگین وزن این دو نورون قرار داده می‌شود.

اگر زیر شبکه جدید ایجاد شود، در صورتی که نورون گسترش داده شده بیشتر از یک همسایه داشته باشد، وزن دو نورون جدید برابر با میانگین وزن نورون گسترش داده شده و دو نزدیک‌ترین همسایه‌اش قرار داده می‌شود. اگر یک همسایه داشته باشد، وزن یکی از نورون‌ها برابر با میانگین نورون گسترش داده شده و همسایه‌ی آن قرار داده می‌شود و وزن نورون دیگر برابر با وزن خود نورون گسترش داده شده قرار می‌گیرد. مقدار اولیه خطای نورون‌های جدید، متناظر با نحوه‌ی محاسبه‌ی وزن اولیه نورون، میانگینی از خطای نورون‌های موجود ضرب در ضریب ثابت کوچک‌تر از یک می‌باشد. البته خطای نورون گسترش داده شده هم با همان ضریب ثابتی کاهش می‌یابد.

## یافته‌ها

بسیاری از پایگاه‌های اطلاعاتی (Benchmark databases) به‌صورت عمومی قرار دارند که می‌توان جهت ارزیابی الگوریتم پیشنهادی جهت جداسازی و تشخیص DR استفاده کرد. پایگاه داده‌ای که در این مقاله استفاده شده است MESSIDOR است.<sup>۱۱</sup> MESSIDOR پایگاه داده‌ای شامل ۱۲۰۰ تصویر از قطب خلفی چشم که توسط سه گروه چشم‌پزشکی به‌دست‌آمده است و با استفاده از Topcon TRC-NW6 (Topcon Europe, Rotterdam, the Netherlands) fundus camera و زاویه دید ۴۵ درجه‌ای گردآوری شده است. قدرت تفکیک تصاویر گردآوری‌شده با دوربین برابر است با 1440x960, 2240x1488, 2304x1536. توضیحاتی که برای پایگاه وجود دارد شامل تصاویر شبکه‌ی (افراد سالم) و ضایعه در شبکه می‌باشد. دو تشخیص توسط متخصصین پزشکی برای هر عکس ارائه شده است: یکی درجه رتینوپاتی و دیگری خطر ادم ماکولا. در پایگاه داده MESSIDOR تصاویر شبکه‌ی آسیب‌دیده به سه دسته طبقه‌بندی شده‌اند که شامل خفیف، متوسط و شدید می‌باشد. در جدول ۱ می‌توان مشخصات مربوط به پایگاه داده استفاده‌شده را مشاهده نمود.

اگر این تعداد از حد آستانه‌ای بیشتر باشد به‌معنای این است که نورون، تا حد خوبی آموزش دیده است.

در این شبکه هر نورون متغیری به‌نام متغیر خطا دارد ( $W_{e_i}$ ) که در طی آموزش به‌روزرسانی می‌شود، به‌این ترتیب که با انتخاب نورون به‌عنوان برنده، به‌میزان اختلاف ورودی با نورون برنده به متغیر خطا افزوده می‌شود. در این صورت نورون با میزان خطای بیشتر، نواحی چگال‌تر را نمایش می‌دهد که باید نورون جدید به این نواحی اضافه شود.

حال برای تعیین مکان درج نورون جدید، نورون با ماکزیمم خطای محلی انتخاب می‌شود. زیر شبکه‌ای که این نورون در آن قرار دارد، زیر شبکه مرجع نامیده می‌شود. حال باید تعداد نورون‌های موجود در زیر شبکه‌ی مرجع را با تعداد نورون‌های زیر شبکه مربوط به نورون خطا مقایسه نمود. باید توجه داشت که این زیر شبکه در لایه‌ی پایین‌تری نسبت به زیر شبکه‌ی مرجع قرار دارد. نورون جدید به زیر شبکه‌ای اضافه می‌شود که تعداد نورون کمتر داشته باشد. در صورتی که نورون خطا زیر شبکه‌ای نداشته باشد و تعداد نورون‌های موجود در زیر شبکه مرجع به اندازه کافی باشد، یک زیر شبکه جدید با دو نورون به‌عنوان زیر شبکه نورون خطا تولید می‌شود. از این طریق می‌توان گسترش یکنواخت شبکه در سطوح مختلف را تضمین نمود که منجر به کاهش حداکثری تعداد مقایسات برای تعیین نورون برنده و در نتیجه افزایش حداکثری سرعت می‌شود.

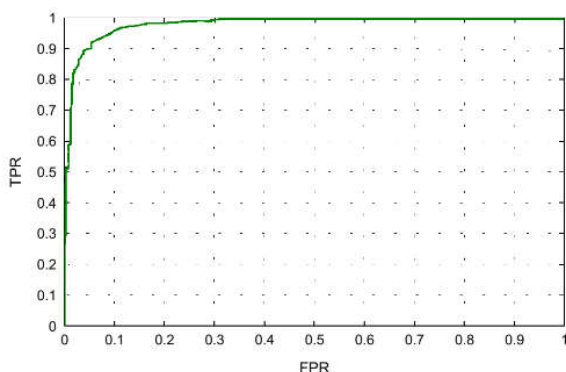
هر یال (لینک مربوط به دو نورون) متغیری به‌نام متغیر عمر دارد که در هر تکرار یکی به آن اضافه می‌شود، همچنین در هر تکرار متغیر عمر یال بین نورون برنده اول و نورون برنده دوم برابر با صفر قرار داده می‌شود. در هر زمان که متغیر عمر یالی بیشتر از حد آستانه‌ای شود، این یال حذف می‌شود. اگر نورونی یالی نداشته باشد و همچنین زیر شبکه‌ای هم نداشته باشد، از شبکه حذف می‌شود.

در هر تکرار وزن نورون برنده و همسایگان آن و نورون‌های پدر و همسایگان‌شان در هر لایه بر اساس رابطه زیر به‌روزرسانی می‌شود. به‌عبارتی نورون برنده در هر لایه آموزش داده می‌شود. به‌روزرسانی نورون برنده و همچنین نورون‌های پدر بر مبنای اختلاف نورون پدر با ورودی در ضریب یادگیری صورت می‌پذیرد.

خطای هر نورن برابر با ماکزیمم خطای محلی زیر شبکه مربوط به آن نورون است. در صورتی که نورون زیر شبکه نداشته باشد این خطا برابر با میزان خطا در طی آموزش است. با تغییر میزان خطای هر

جدول ۱: توضیحات مربوط به تصاویر پایگاه داده استفاده شده

عنوان پایگاه	تعداد تصاویر	عادی	رتینوپاتی دیابتی	خفیف	متوسط	شدید
MESSIDOR	۱۲۰۰	۵۴۰	۶۶۰	۱۵۳	۲۴۷	۲۶۰



نمودار ۱: مشخصه عملکرد گیرنده

## بحث

یک نوآوری پژوهش کنونی، ارایه‌ی یک سیستم غربالگری خودکار برای رتینوپاتی دیابتی است که می‌تواند موجب کاهش احتمال نابینایی کامل گردد. در این مقاله یک سیستم برای طبقه‌بندی مراحل مختلف رتینوپاتی دیابتی ارایه گردید. مدل شامل سه مرحله اصلی می‌باشد که شامل پیش‌پردازش اولیه، استخراج ویژگی‌ها و در نهایت طبقه‌بندی می‌باشد. در مرحله پیش‌پردازش نقاط هدف که جهت طبقه‌بندی باید استفاده شود از بقیه ساختار موجود در تصویر شبکیه خارج شد. سپس ۹ ویژگی بررسی شده جهت طبقه‌بندی استخراج گردید و در نهایت یک طبقه‌کننده خودسازمانده سلسله مراتبی با سرعت و دقت بالا ارایه گردید. نتایج نشان داده است که مدل پیشنهادی قادر است ضایعات را در تصاویر رتینوپاتی دیابتی تشخیص و با دقت مناسبی طبقه‌بندی نماید.

نتایج عملی و شبیه‌سازی نهایی الگوریتم نشان داد، با وجود آن‌که اختلاف آماری اندکی با تصاویر انسانی دارد، اما در مقایسه با روش‌های مشابه، دقت و ویژگی بهتری دارد و این الگوریتم را جزو دقیق‌ترین الگوریتم‌های این حوزه قرار می‌دهد. با حذف چالش‌ها و

جدول ۲: مقایسه نتایج به‌دست‌آمده از روش پیشنهادی با نمونه‌کارهای گذشته

مقاله	حساسیت	ویژگی	دقت
۱۶	٪۹۳	٪۹۴/۱	٪۹۳/۴
۹	٪۹۷/۶۱	٪۹۷/۰۳	٪۹۷/۵۹
۱۷	٪۹۳/۴۵	٪۸۸/۹۲	---
۱۸	٪۹۲/۴۵	٪۹۳/۶۲	٪۹۳/۰۰
این پژوهش	٪۹۸/۵۱	٪۹۶/۷۷	٪۹۷/۸۷

جهت بررسی عملکرد سیستم پیشنهادی چندین عامل محاسبه شده است از جمله حساسیت (Sen)، ویژگی (Spec) و دقت (Acc) که به صورت زیر تعریف می‌شوند:

$$Acc = \frac{TP + TN}{TP + TN + FP + FN} \quad Sen = \frac{TP}{TP + FN} \quad Spec = \frac{TN}{TN + FP}$$

به طوری TP مثبت صحیح، FP مثبت کاذب، TN منفی صحیح و FN منفی کاذب می‌باشد.<sup>۱۵</sup> عملکرد سیستم پیشنهادی از نقطه نظر حساسیت، ویژگی و دقت برای طبقه‌بندی ضایعه DR در مقایسه با نمونه‌کارهای گذشته در جدول ۲ ارایه شده است.

یک روش مؤثر و شناخته‌شده در جهت ارزیابی یک تست آزمایشگاهی، استفاده از منحنی مشخصه عملکرد گیرنده است.<sup>۱۹</sup> براساس یک نظریه، یک روش برای به‌دست‌آوردن منحنی مشخصه عملکرد گیرنده تجربی به این صورت می‌باشد که ابتدا نمونه‌ای از افراد سالم و بیمار انتخاب شده و تست مربوطه بر روی آن‌ها اندازه‌گیری می‌شود، سپس دامنه تغییرات متغیر تشخیص، تعیین و در نقاط برش متوالی در این دامنه حساسیت و مثبت کاذب (یک منهای ویژگی) در هر نقطه برش تعیین و نقاط به‌دست‌آمده به یکدیگر متصل می‌گردند، در نهایت مساحت زیر آن بیان‌گر قدرت تشخیص تست می‌باشد. هرچه قدرت تشخیص تست بیشتر باشد، منحنی مشخصه عملکرد گیرنده بالای قطر مربع و به حالت ایده‌آل (مساحت یک) نزدیک‌تر خواهد بود. نمودار حاصل شده در نمودار ۱ نمایش داده شده است.

حذف تصویر شبکه‌های نورمال کاهش می‌یابد. هدف آتی، استفاده از شبکه‌های عصبی عمیق می‌تواند از جمله راه‌کارهایی برای افزایش دقت با در نظر گرفتن پایگاه داده زیاد، از پیشنهادات برای کارهای آینده باشد.

سپاسگزاری: با تشکر و قدردانی از عنایت ویژه استاد محترم، خانم دکتر معصومه دادپی در بیمارستان علوم پزشکی ارتش تهران که در انجام این طرح ما را یاری کردند.

محدودیت‌های گفته‌شده و با اعمال بهبود کتراست بر روی تصاویر رنگی در مرحله‌ی پیش‌پردازش و اعمال الگوریتم پیشنهادی و استخراج صحیح ویژگی‌های شبکه‌ی، چشم‌پزشک قادر خواهد بود با اطمینان بالاتری میزان آسیب‌های ناشی از دیابت رتینوپاتی را تشخیص دهد. همچنین در سیستم غربالگری برای تشخیص رتینوپاتی دیابتی، حساسیت ۱۰۰٪ لازم نیست و ویژگی بالاتر در سطح تصویر بسیار مطلوب‌تر است، زیرا حجم کار چشم‌پزشک برای

## References

- Kempen JH, O'Colmain BJ, Leske MC, Haffner SM, Klein R, Moss SE, et al; Eye Diseases Prevalence Research Group. The prevalence of diabetic retinopathy among adults in the United States. *Arch Ophthalmol* 2004;122(4):552-63.
- Walter T, Klein JC, Massin P, Erginay A. A contribution of image processing to the diagnosis of diabetic retinopathy: detection of exudates in color fundus images of the human retina. *IEEE Trans Med Imaging* 2002;21(10):1236-43.
- Early Treatment Diabetic Retinopathy Study design and baseline patient characteristics. ETDRS report number 7. *Ophthalmology* 1991;98(5 Suppl):741-56.
- Adarsh P, Jeyakumari D, editors. Multiclass SVM-based automated diagnosis of diabetic retinopathy. Communications and Signal Processing (ICCSP), 2013 International Conference on; 2013: IEEE.
- Ege BM, Hejlesen OK, Larsen OV, Møller K, Jennings B, Kerr D, et al. Screening for diabetic retinopathy using computer based image analysis and statistical classification. *Comput Methods Programs Biomed* 2000;62(3):165-75.
- Wang S, Yin Y, Cao G, Wei B, Zheng Y, Yang G. Hierarchical retinal blood vessel segmentation based on feature and ensemble learning. *Neurocomputing* 2015;149:708-17.
- Vallabha D, Dorairaj R, Namuduri KR, Thompson H. Automated detection and classification of vascular abnormalities in diabetic retinopathy. 38<sup>th</sup> Asilomar Conference on Signals, Systems and Computers; 2004.
- Ravishankar S, Jain A, Mittal A. Automated feature extraction for early detection of diabetic retinopathy in fundus images. In: 2009 IEEE Computer Society Conference on Computer Vision and Pattern Recognition (CVPR 2009), Miami, Florida; 2009.
- Usman Akram M, Khalid S, Tariq A, Khan SA, Azam F. Detection and classification of retinal lesions for grading of diabetic retinopathy. *Comput Biol Med* 2014;45:161-71.
- Melinšćak M, Prentašić P, Lončarić S. Retinal vessel segmentation using deep neural networks. VISAPP 2015 (10th International Conference on Computer Vision Theory and Applications); 2015.
- Methods to evaluate segmentation and indexing techniques in the field of retinal ophthalmology (MESSIDOR) [Internet] Normandy, France: ADCIS corporate; 2017 [cited 2018 Jan 15]. Available from: <http://www.adcis.net/en/Download-Third-Party/Messidor.html>
- Tyo JS, Konsolakis A, Diersen DI, Olsen RC. Principal-components-based display strategy for spectral imagery. *IEEE Transactions on Geoscience and Remote Sensing* 2003;41(3):708-18.
- Zuiderveld K. Contrast limited adaptive histogram equalization. In: Heckbert PS, editor. Graphics Gems IV. San Diego, CA: Academic Press Professional, Inc.; 1994. P. 474-85.
- Amin J, Sharif M, Yasmin M, Ali H, Fernandes SL. A method for the detection and classification of diabetic retinopathy using structural predictors of bright lesions. *J Comput Sci* 2017;19:153-64.
- Baratloo A, Hosseini M, Negida A, El Ashal G. Part 1: simple definition and calculation of accuracy, sensitivity and specificity. *Emerg (Tehran)* 2015;3(2):48-9.
- Osareh A, Mirmehdi M, Thomas B, Markham R. Automated identification of diabetic retinal exudates in digital colour images. *Br J Ophthalmol* 2003;87(10):1220-3.
- Figueiredo IN, Kumar S, Oliveira CM, Ramos JD, Engquist B. Automated lesion detectors in retinal fundus images. *Comput Biol Med* 2015;66:47-65.
- Rahim SS, Palade V, Shuttleworth J, Jayne C. Automatic screening and classification of diabetic retinopathy and maculopathy using fuzzy image processing. *Brain Inform* 2016;3(4):249-267.
- Mickes L. Receiver operating characteristic analysis and confidence-accuracy characteristic analysis in investigations of system variables and estimator variables that affect eyewitness memory. *J Appl Res Memory Cogn* 2015;4(2):93-102.

## Model of hierarchical self-organizing neural networks for detecting and classifying diabetic retinopathy

Hossein Ghayoumi Zadeh  
Ph.D.<sup>1\*</sup>  
Mostafa Danaeian Ph.D.<sup>1</sup>  
Ali Fayazi Ph.D.<sup>1</sup>  
Farshad Namdari M.D.<sup>2</sup>  
Sayed Mohammad Mostafavi  
Isfahani Ph.D.<sup>3</sup>

1- Department of Electrical Engineering, Vali-e-Asr University of Rafsanjan, Rafsanjan, Iran.

2- AJA University of Medical Sciences, Tehran, Iran.

3- Visual Communications Lab, Gwangju Institute of Science and Technology (GIST), Gwangju, South Korea.

\* Corresponding author: Department of Electrical Engineering, Vali-E-Asr University of Rafsanjan, Imam Khomeini Sq., Rafsanjan, Kerman, Iran.  
Tel: +98 34 31312398  
E-mail: h.ghayoumizadeh@gmail.com

### Abstract

Received: 16 Sep. 2017 Revised: 23 Sep. 2017 Accepted: 06 Mar. 2018 Available online: 16 Mar. 2018

**Background:** One common symptom of diabetes is diabetic retinopathy, if not timely diagnosed and treated, leads to blindness. Retinal image analysis has been currently adopted to diagnose retinopathy. In this study, a model of hierarchical self-organized neural networks has been presented for the detection and classification of retina in diabetic patients.

**Methods:** This study is a retrospective cross-sectional, conducted from December to February 2015 at the AJA University of Medical Sciences, Tehran. The study has been conducted on the MESSIDOR base, which included 1200 images from the posterior pole of the eye. Retinal images are classified into 3 categories: mild, moderate and severe. A system consisting of a new hybrid classification of SOM has been presented for the detection of retina lesions. The proposed system includes rapid preprocessing, extraction of lesions features, and finally provision of a classification model. In the preprocessing, the system is composed of three processes of primary separation of target lesions, separation of the optical disk, and separation of blood vessels from the retina. The second step is a collection of features based on various descriptions, such as morphology, color, light intensity, and moments. The classification includes a model of hierarchical self-organized networks named HSOM which is proposed to accelerate and increase the accuracy of lesions classification considering the high volume of information in the feature extraction.

**Results:** The sensitivity, specificity and accuracy of the proposed model for the classification of diabetic retinopathy lesions is 98.9%, 96.77%, 97.87%, respectively.

**Conclusion:** These days, the cases of diabetes with hypertension are constantly increasing, and one of the main adverse effects of this disease is related to eyes. In this respect, the diagnosis of retinopathy, which is the same as identification of exudates, microaneurysm and bleeding, is of particular importance. The results show that the proposed model is able to detect lesions in diabetic retinopathy images and classify them with an acceptable accuracy. In addition, the results suggest that this method has an acceptable performance compared to other methods.

**Keywords:** classification, retinal lesions, retinopathy, self-organized neural network.