

خصوصیات بالینی و بقای عمر کودکان مبتلا به ژرم سل تومور در بیمارستان حضرت علی اصغر (ع): سالهای ۱۳۸۳-۱۳۶۹

چکیده

شهلا انصاری^{*۱}
پروانه وثوق^۱
علی تبرکی^۲

۱. گروه اطفال، هماتولوژی انکولوژی
۲. پزشک عمومی

دانشگاه علوم پزشکی ایران

زمینه و هدف: ژرم سل تومور تقریباً ۳٪ تمام بدخیمی‌های کودکان را تشکیل می‌دهد. در حدود ۲۰٪ بیماران مبتلا هنوز به درمان مقاوم هستند.

روش بررسی: این مطالعه به روش cross-sectional بر روی ۵۷ بیمار مبتلا به ژرم سل تومور در بیمارستان حضرت علی‌اصغر در سال‌های ۱۳۶۹-۱۳۸۳ انجام گرفت. هدف از این مطالعه بدست آوردن اطلاعات مربوط به نوع پاتولوژی و نوع درمان بیماران بود. اطلاعات بدست آمده به‌وسیله نرم افزار Spss ویراست دهم تجزیه و تحلیل شد، پرسشنامه‌ای از نظر سن، شیوع بیماری، نوع پاتولوژی، علائم بیماری و عوارض و پاسخ به درمان و موارد بهبود کامل جمع‌آوری شد.

یافته‌ها: از تعداد ۵۷ بیمار ۲۷ نفر دختر (۴۶٪) و ۳۰ نفر پسر (۵۴٪) بودند. متوسط سن بیماران $4/9 \pm 0/1$ سال (حداکثر ۱۴ سال و حداقل یک ماه) بود. محل اولیه تومور در ۳۳ نفر (۵۷/۸٪) در ناحیه ساکروکوکسیژال و در ۲۴ نفر (۳۹/۹٪) در گونادها (بیضه و تخمدان) بود. یولک ساک تومور در ۳۵ نفر (۶۱/۴٪)، دیس ژرمینوما هفت نفر (۱۲/۲٪)، تراتوما بدخیم هشت نفر (۱۴٪) و آمبریونال سارکوما در شش نفر (۱۰/۵٪) گزارش گردید. علائم بالینی شامل توده ناحیه باسن، ۱۸ نفر (۳۱/۵٪)، توده شکمی، ده نفر (۱۷/۵٪) و دردهای شکمی، شش نفر (۱۰/۵٪) بود. بیماران با رژیم درمانی (Cisplatin, Vinblastin, Bleomycin) CVB درمان شدند، متوسط مدت پیگیری بیماران ۴۸/۴ ماه بود (بیشترین ۸۴ ماه و کمترین ۱۲ ماه). ۱۷ (۳۱/۵٪) بیمار بهبود کامل یافتند. ۴۰ نفر (۷۰٪) از بیماران عود داشتند که از ۹ نفر (۱۵/۷٪) آنها اطلاعی در دست نبوده و ۳۰ بیمار (۵۲/۶٪) در قید حیات نیستند. بقاء پنج ساله این بیماران ۶۲٪ بود.

نتیجه‌گیری: محل تومور اولیه اکستراگونادال بخصوص ساکروکوکسیژال، سطح AFP بیش از ۱۰ ng/dl، سن شش ماه به بالا و متاستاز پیش‌آگهی بدتری دارند.

کلمات کلیدی: ژرم سل، تراتوما، دیس ژرمینوما، کموتراپی، آلفا فتوپروتئین.

*نویسنده مسئول

نشانی: تهران، خیابان طفر، بیمارستان حضرت علی اصغر (ع)

تلفن تماس: ۲۲۲۲۶۱۲۷

پست الکترونیک:

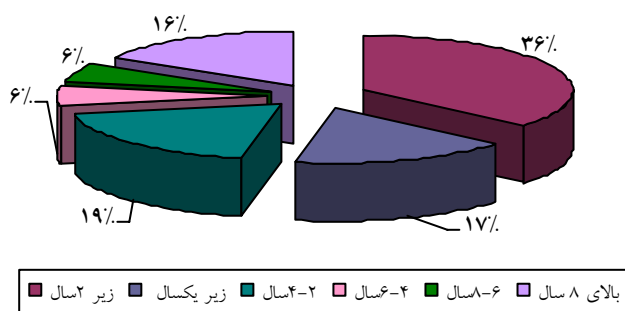
shahladamavandi@yahoo.com

مقدمه

خوش‌خیم (تراتوما) رسیده یا بدخیم باشند که شامل ژرمینوما، تراتوما بدخیم، آندودرمال سینوس تومور (تومور کیسه زرده)، آمبریونال کارسینوما یا کوریوکارسینوما می‌باشند. در حدود نیمی از تومورهای ژرم سل از گونادها ناشی شده، و بقیه در داخل جمجمه و کانال نخاع و خارج گوناد می‌باشند.^۲ کارسینوما گونادال تقریباً در کودکان نادر است. سن و جنس در انتشار هتروژنوسیت این تومور

ژرم سل تومور حدود ۳-۲٪ تمام بدخیمی‌های کودکان زیر ۱۵ سال را تشکیل می‌دهد.^۱ سلول‌های تومور از Totipotential Germ Cell ناشی می‌شود که از آندودرم خارجی کیسه زرده جنینی مهاجرت کرده و به گونادها و سایر مکان‌ها می‌رود^۲ این سلول‌ها ممکن است

توده شکم ۱۷/۵٪ (۹)، درد شکم ۱۰/۵٪ (۶)، بیوست ۷٪ (۴) و آمنوره ثانویه ۱۷٪ (۱) بود. متوسط میزان آلفا فتوپروتئین قبل از درمان ۴۵۸۹ mg/dl (۱/۸-۳۶۸۰۰) و متوسط HCG، IU/L ۲/۸ بود.^۲ ۲۰ نفر از این بیماران مرحله IV (stage) بودند (متاستاز ریوی)، پنج نفر مرحله III و بقیه در مرحله II بودند. همه بیماران تحت عمل جراحی قرار گرفته بودند، سپس شیمی‌درمانی شدند و رژیم درمانی Cisplatin, Vinblastin, Bleomycin (CVB) دریافت کردند، از کل بیماران پس از ۸۴ ماه پیگیری (follow up) ۱۷ بیمار بهبود کامل یافته و ۷۰٪ (۴۰) عود داشتند که از میان آنها از ۱۵/۷٪ (۹) اطلاعی در دست نیست و ۵۲/۶٪ (۳۰) فوت شده‌اند، بقاء پنج ساله این بیماران ۶۲٪ بود.



نمودار ۱- توزیع فراوانی بیماران مبتلا به ژرم سل بر اساس سن

بحث

تومور ژرم سل به شکل‌های مختلفی ظاهر می‌کند و بر اساس محل، نوع، سرعت رشد و سن کودک متفاوت است.^۷ تراتوم ساکروکوکسیژال مهمترین تومور ژرم سل در دوران کودکی است که ۴۰٪ تمام آنها و بیش از ۷۸٪ ژرم سل تومور خارج گونادی را شامل می‌شود.^۷ تقریباً ۷۵٪ بیماران مبتلا به این نوع تومور دختر هستند. در حدود ۸۰٪ در همان ماه اول زندگی به تشخیص رسیده و ۱۷٪ آنها نمای بدخیمی دارند.^۷ این بیماران بیشتر در مرحله IV (stage) دیده می‌شود. مهمترین بدخیمی در ساکروکوکسیژال تومور کیسه زرده yolk sac و آمبریونال کارسینوما است، AFP سرم در بیش از ۹۰٪ موارد افزایش می‌یابد. اندازه‌گیری AFP، رادیوگرافی ریه و سونوگرافی شکم الزامی است^{۶-۹} زیرا ممکن است در ۴۰-۲۰٪ موارد قبل از آنکه AFP افزایش

موثر است، این نوع تومور در پسرها در سن شیرخوارگی و در دخترها در سن ۱۳ سالگی دیده می‌شود. بافت‌شناسی و محل تومور نیز متفاوت است.^۲ مطالعات ژنتیکی آنومالی سیتوژنتیک ایزوکروموزوم بازوی کوتاه کروموزوم ۱۲ [i(۱۲p)] را در بیش از ۸۰٪ نمونه‌های مختلف ژرم سل تومور بیضه نشان داده‌اند و در گروه باقیمانده که i(۱۲p) منفی هستند یک over representation کروموزوم ۱۲p را پیدا کرده‌اند.^۴ مارکرهای سرم ارزش زیادی در تشخیص و درمان دارند. افزایش تیترا آلفا فتوپروتئین (AFP) و β -HCG در رسیدن به تشخیص کمک‌کننده است^{۳،۵} که بیشتر در تراتومای بدخیم و آندودرمال سینوس افزایش می‌یابند.^{۳،۶} بنابراین با توجه به اینکه برنامه‌ریزی اصولی برای کنترل تومور ژرم سل ضروری به نظر می‌رسد بر آن شدیم مدارک پزشکی این بیماران را که به بیمارستان حضرت علی‌اصغر(ع) مراجعه کرده‌اند مورد بررسی قرار دهیم تا در جهت برنامه‌ریزی صحیح موثر واقع گردد.

یافته‌ها

در این مطالعه تمام بیماران مبتلا به ژرم سل تومور در فاصله سال‌های ۱۳۸۳-۱۳۶۹ که به بیمارستان حضرت علی‌اصغر مراجعه کرده‌اند مورد بررسی قرار گرفتند. بررسی به صورت سرشماری و با استفاده از اطلاعات موجود در پرونده‌ها و با روش cross-sectional انجام گرفت. در مجموع تعداد ۵۷ بیمار در این پژوهش بررسی شدند که مشخصات دموگرافیک شامل جنس، سن، علائم و نشانه‌های بالینی، انواع بافت‌شناسی، محل درگیری، روش درمانی و بقای آنها و آزمایشات پاراکلینیکی استفاده شد. تجزیه و تحلیل اطلاعات توسط نرم‌افزار SPSS ویراست دهم انجام گردید. در این مطالعه ۵۷ کودک مبتلا به ژرم سل تومور در محدوده سنی یک ماه تا ۱۴ سال، و میانگین سنی $4/9 \pm 0/1$ مورد بررسی قرار گرفتند. ۴۳/۸٪ موارد زیر دو سال، ۲۲/۸٪ بین ۲-۴ سال و ۱۹/۲٪ موارد بالای هشت سال سن داشتند. ۲۷ بیمار دختر و ۳۰ نفر پسر بودند. نسبت پسر به دختر ۱/۱ بوده است (نمودار شماره ۱). از نظر آسیب‌شناسی محل تومور در ۵۷/۸٪ (۳۳) ساکروکوکسیژال، در ۱۲/۲٪ (۷) تخمدان راست، در ۳/۵٪ (۲) تخمدان چپ، در ۱۳/۷٪ (۹) بیضه چپ و در ۱۰/۵٪ (۶) بیضه راست بود. بیشترین فراوانی تظاهرات بالینی مربوط به توده ناحیه باسن (buttock) ۳۱/۵٪ (۱۸)، بیضه راست و چپ ۲۷٪ (۱۶)،

تومورهای بیضه می‌باشد.^{۱۰} در مطالعه دیگری که در بیمارستان کودک دوسلدرف آلمان انجام شد، در ۲۱۰ بیمار مورد مطالعه ۷۶ نفر مبتلا به تومور ساکروکوکسیژال با پاتولوژی (YST) *Yolk Sac Tumor* بودند که ۴۱ بیمار در موقع تشخیص متاستاز و ۲۲ بیمار AFP بیش از ۱۰/۰۰۰ ng/ml داشتند. مدت *follow up* (پی‌گیری) حدود ۵۴ ماه بود و بقای پنج ساله در حدود ۷۶٪ گزارش شده است.^{۱۱} همچنین در ۹۵ بیمار ایتالیایی با متوسط سن یک ماه تا ۱۵ سال، مهمترین محل اولیه تومور، گونادال (۶۲٪) بوده و اکستراگونادال ۳۸٪ و بقای بیماران ۸۲/۷٪ و ۷۱/۴٪ است.^۸ آنالیز بیماران درمان شده نشان می‌دهد که موارد اکستراگونادال به‌خصوص ساکروکوکسیژال بیشتر بوده و سطح AFP در آنها بیش از ۱۰ ng/dl است. سن شش ماه تا چهار سالگی متاستاز بیشتری دیده می‌شود. هر چه سن پایین‌تر باشد مقدار AFP کمتر از ۱۰/۰۰۰ دیده می‌شود. متاستاز در تومور خارج گوناد بیشتر دیده‌شده و پیش‌آگهی بدتری را در پیش دارد.^۲

یابد غدد لنفاوی خلف صفاقی درگیر می‌شوند.^۸ در مرحله I، درمان جراحی در دوسوم موارد کافی است و نیاز به درمان اضافی ندارد. در موارد پیشرفته بیماری، مرحله II و III و IV کموتراپی اولیه به‌دنبال جراحی وسیع انجام می‌شود.^۶ رژیم درمانی شامل *Vinblatin*، *Cisplatin*، *Bleomycin* می‌باشد.^۹ در گرفتاری تخمدان با سه پاتولوژی *yolk sac* مهمترین علامت در بیش از ۸۰٪ موارد درد شکم می‌باشد و در ۷۵٪ موارد توده لمس می‌شود که با پیش‌آگهی بدی همراه است.^۷ در بررسی *Hawkins* و همکاران که در سال‌های ۱۹۷۱-۱۹۸۴ در *Group Pediatric Oncology* لندن بر روی ۸۹ بیمار مبتلا به ژرم سل تومور خارج گونادی انجام شد، بدون در نظر گرفتن محل تومور تفاوت آماری بین تومور کیسه زرده *yolk sac* و آمبریونال مشاهده نشد همچنین پیش‌آگهی بهتری برای تومور ناحیه کوکسیژال بعد از دوره نوزادی گزارش شده است. بهترین بقا *survival* بدون توجه به سن و یا وجود آمبریونال کارسینوما برای

References

- Hale GA, Marina NM, Jones-Wallace D, Greenwald CA, Jenkins JJ, Rao BN. Late effects of treatment for germ cell tumors during childhood and adolescence. *J Pediatr Hematol Oncol* 1999; 21: 115-22.
- Kramarova E, Mann JR, Magnani C, Corraziari I, Berrino F; EURO CARE Working Group. Survival of children with malignant germ cell, trophoblastic and other gonadal tumours in Europe. *Eur J Cancer* 2001; 37: 750-9.
- Kutluhan A, Ugras S, Akman E. Endodermal sinus (yolk sac) tumor of oral cavity originating from gingiva. *Auris Nasus Larynx* 1998; 25: 459-62.
- Montironi R. Intratubular germ cell neoplasia of the testis: testicular intraepithelial neoplasia. *Eur Urol* 2002; 41: 651-4.
- Jaing TH, Wang HS, Hung IJ, Tseng CK, Yang CP, Hung PC. Intracranial germ cell tumors: a retrospective study of 44 children. *Pediatr Neurol* 2002; 26: 369-73.
- Pinkerton R, Plowman PN, Pieters R. *Paediatric Oncology*. 3th ed. London: Arnold; 2004; p. 435-9.
- Pizzo P, Poplock DG. *Principles and Practice of Pediatric Oncology*. 4th ed. Philadelphia: Lippincott Williams & Wilkins; 2002; p. 1091-105.
- Lo Curto M, Lumia F, Alaggio R, Cecchetto G, Almasio P, Indolfi P, et al. Malignant germ cell tumors in childhood: results of the first Italian cooperative study "TCG 91". *Med Pediatr Oncol* 2003; 41: 417-25.
- Terenziani M, Piva L, Spreafico F, Salvioni R, Massimino M, Luksch R, et al. Clinical stage I nonseminomatous germ cell tumors of the testis in childhood and adolescence: an analysis of 31 cases. *J Pediatr Hematol Oncol* 2002; 24: 454-8.
- Hawkins EP, Finegold MJ, Hawkins HK, Krischer JP, Starling KA, Weinberg A. Nongerminomatous malignant germ cell tumors in children. A review of 89 cases from the Pediatric Oncology Group, 1971-1984. *Cancer* 1986; 58: 2579-84.
- Calaminus G, Schneider DT, Bokkerink JP, Gadner H, Harms D, Willers R. Prognostic value of tumor size, metastases, extension into bone, and increased tumor marker in Children With Malignant Sacrococcygeal Germ Cell Tumors: Prognostic value of tumor size, metastases, extension into bone, and increased tumor marker in children with malignant sacrococcygeal germ cell tumors: a prospective evaluation of 71 patients treated in the German cooperative protocols Maligne Keimzelltumoren (MAKEI) 83/86 and MAKEI 89. *J Clin Oncol* 2003; 21: 781-6.

Clinical characteristic and outcome of pediatric Germ cell tumors in Ali-Asghar Children's Hospital; 1990-2004

Ansari Sh.^{1*}
Vossogh P.¹
Tabarok A.²

1- Department of Pediatrics
Section of hematology &
oncology
2- General Practitioner

Iran University of Medical
Sciences

Abstract

Background: Germ cell tumor (GCT) account for approximately 2-3% of all malignancies in childhood. About 20% of patients with GCT are still resistant to therapy.

Methods: This study was undertaken on 57 patients with Germ cell tumor who were admitted to Ali Asghar Children's Hospital during 1990-2004. Through this study, information about sex, age type of pathology, clinical sign, treatment and survival (5-year period) was gathered in order to have better treatment and follow up. This study was carried out as across-sectional survey and the obtained data was analyzed via Spss 10 soft ware.

Results: The findings showed that the mean age of patients was $4/9 \pm 0/1$ (1mo -14y), male 54%, female 46%, male/female, ratio=1/1. Site of tumor: sacrococcygeal 57/8 % (33), gonadal 42% (24). Pathological type is yolk sac 61/4% (35), dysgerminoma 12/2% (7), malignant teratoma 14% (8), embryonal carcinoma 10/5% (6). The most common clinical sign were buttock mass 31/5% (18), abdominal pain 10/5% (6), abdominal mass 17/5%(10), testicular mass 28% (16). All of the patients were treated with chemotherapy (bleomycine, vinblastin, cisplatinum) mean of duration follow up were 48/4 months. In all of patients 31/5% (18) of the cases were alive and 70% (40) of patients were relapse and 15/7% (9) no information, 52/6% (30) of cases were expired. Five years survival of patients was 62%.

Conclusion: The analysis of the patients treated shows that extragonadal location of primary tumor (specially sacrococcygeal), level of AFP above 10 ng/ml in patients ,6 or more months of age and metastatic disease were the most unfavorable factors for overall survival.

Keywords: Germ cell- teratoma, dysgerminoma, chemotherapy, alpha feto protein.

* Corresponding author
Department of Hematology &
Oncology, Ali Asghar
Children's Hospital, Zafar St.,
Tehran
Tel: +98-21-22226127
Email:
shahladamavandi@yahoo.com