

## تینه‌آ ورسیکالر ناحیه زیربغل ایجاد شده توسط مالاسزیا فورفور: گزارش موردی

### چکیده

دریافت: ۱۳۹۷/۰۱/۲۱ ویرایش: ۱۳۹۷/۰۱/۲۸ پذیرش: ۱۳۹۷/۰۶/۱۷ آنلاین: ۱۳۹۷/۰۶/۲۷

**زمینه و هدف:** تینه‌آ ورسیکالر عفونت قارچی پوست با پوسته‌ریزی و پیگمانتاسیون می‌باشد. گرفتاری معمولاً در قفسه سینه، پشت و شانه‌ها بوده، اما در مناطق غیرمعمول نیز به‌ندرت گزارش می‌شود.

**معرفی بیمار:** این گزارش، موردی از بیماری تینه‌آ ورسیکالر زیربغل در زنی ۳۲ ساله در بهمن ۱۳۹۶ در آزمایشگاه قارچ‌شناسی پزشکی قائم (عج) گروه بهداشت، امداد و درمان نیروی انتظامی بود. از نمونه‌ها، اسمیر مستقیم با پتاس ۱۵٪ و متیلن بلو تهیه شد. در آزمایش میکروسکوپی، سلول‌های مخمری جوانه زن و میسلیم‌های کوتاه و خمیده مشاهده گردیدند. آزمایش کشت و تست‌های افتراقی انجام و گونه مالاسزیا فورفور تعیین هویت گردید. بیمار پس از چهار هفته درمان با پماد کنوکنازول، بهبود یافت.

**نتیجه‌گیری:** مالاسزیا فورفور می‌تواند مناطق غیرمعمول همچون زیربغل را مورد تهاجم قرار دهد و ایجاد بیماری تینه‌آ ورسیکالر نماید. متخصصین بالینی باید این تغییرات مکانی را هنگام تشخیص افتراقی از کاندیدا و اریتراسما مدنظر قرار دهند.

**کلمات کلیدی:** زیربغل، مالاسزیا فورفور، تینه‌آ ورسیکالر.

مهدی زارعی<sup>۱\*</sup>، محمد شکری<sup>۱</sup>

ویدا محق<sup>۱</sup>، رضا ندایی<sup>۱</sup>

زینب برجیان بروجنی<sup>۱</sup>، عاطفه آشنایی<sup>۱</sup>

۱- گروه بهداشت، امداد و درمان ناجا، تهران، ایران.

۲- گروه قارچ‌شناسی پزشکی، دانشکده

بهداشت، دانشگاه علوم پزشکی تهران، تهران،

ایران.

\* نویسنده مسئول: تهران، گروه بهداشت، امداد و درمان

ناجا، آزمایشگاه قارچ‌شناسی پزشکی قائم (عج)، انتهای

بزرگراه شهید همت غرب، جنب دانشگاه علوم انتظامی

امین.

تلفن: ۰۲۱-۴۶۰۸۵۰۶۳

E-mail: mahdizareei53@yahoo.com

### مقدمه

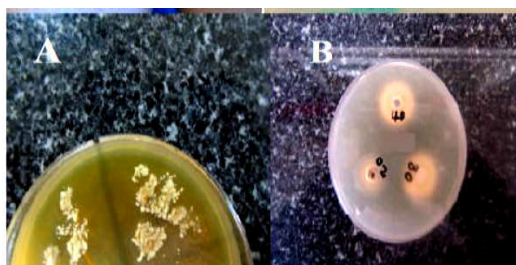
تینه‌آ ورسیکالر که پیتربازیس ورسیکالر نیز نامیده می‌شود، یک عفونت سطحی پوست می‌باشد که با پوسته‌ریزی و ناراحتی خفیف پیگمانتاسیون شناخته می‌شود. عامل بیماری قارچ مخمری و لیپوفیل از گونه‌های جنس مالاسزیا می‌باشد. علائم بالینی به فرم کلاسیک به شکل ماکول‌های گرد یا بیضی، هیپو و هیپر پیگمانته و اریتماتوز بروز می‌نماید که معمولاً سینه، پشت، گردن و شانه‌ها را گرفتار می‌کند.<sup>۱-۳</sup> با این وجود، گزارش‌های موردی با گرفتاری مناطق غیرمعمول مانند ناحیه کشاله ران و ژنیتال،<sup>۴-۶</sup> ناخن،<sup>۷</sup> زیربغل<sup>۸</sup> و سایر جاها مثل صورت، بازوها، بین انگشتان، کف دست و پا و پلک نیز وجود دارد.<sup>۹-۱۱</sup> جدول مقایسه برخی گزارش‌های موردی از این بیماری‌ها با عامل اتیولوژیک مالاسزیا در جدول ۱ آمده است.

### معرفی بیمار

بیمار زن ۳۲ ساله که با گرفتاری ناحیه زیربغل از سه ماه پیش، در بهمن ماه ۱۳۹۶ به آزمایشگاه قارچ‌شناسی پزشکی قائم (عج) گروه بهداشت، امداد و درمان نیروی انتظامی مراجعه کرده بود. از نظر بالینی، ضایعات، ماکول‌دار، پوسته‌دار خفیف و پیگمانته با حاشیه مشخص بود (شکل ۱-A). در طول مدت گرفتاری از هیچ دارویی استفاده نکرده بود. جهت تشخیص، با اسکالپل استریل از پوسته‌ها نمونه‌برداری شد و یک لام مستقیم با استفاده از KOH و یک اسمیر دیگر جهت رنگ‌آمیزی با متیلن بلو تهیه گردید که با آزمایش مستقیم میکروسکوپی (Olympus, Germany) سلول‌های مخمری جوانه‌دار با اسکار مشخص و میسلیم‌های کوتاه خمیده مشاهده گردیدند (شکل ۱-B). جهت تشخیص افتراقی از کاندیدا و تعیین

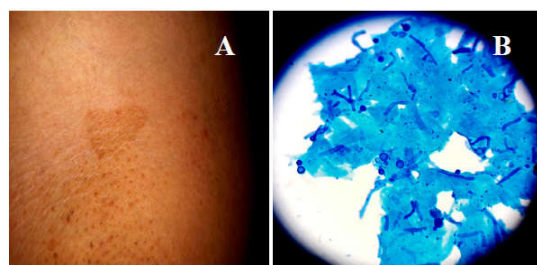
جدول ۱: مطالعات مشابه در خصوص گزارش‌های موردی که توسط مخمر مالاسزیا ایجاد می‌شود

نویسندگان	سال انتشار	مجله	عنوان
Zareei et al. <sup>۷</sup>	۲۰۱۳	Tehran University Medical Journal	گرفتاری ناحیه پروکسیمال ناخن دست خانم ۵۶ ساله با ریسک فاکتور استرس که با درمان کتوکونازول بهبود یافته است.
Aljabre et al. <sup>۱۱</sup>	۲۰۰۵	Revista Iberoamericana Micologia	گرفتاری ناحیه زیربغل پسر ۱۸ ساله که دارای ریسک فاکتور تعریق بوده است.
Huang et al. <sup>۹</sup>	۲۰۱۳	Pediatr Dermatology	گرفتاری پلک چشم دختر ۱۶ ساله که با درمان اکونازول نیترات بهبود یافت.
Gorani et al. <sup>۱</sup>	۲۰۰۱	Mycoses	گرفتاری ناحیه کشاله ران مرد ۵۰ ساله با سابقه درماتوزیس که با درمان دارویی بهبود یافت.



شکل ۲: کشت و تست افتراقی جهت تعیین هویت گونه مالاسزیا فورفور

A: کلونی‌های مخمری مالاسزیا فورفور که در محیط کشت دیکسون آگار رشد نموده است.  
B: نتایج مثبت در تست افتراقی جذب توپین‌های مختلف (۲۰، ۴۰، ۸۰) توسط مالاسزیا فورفور که در محیط کشت سابورو آگار مشاهده می‌شود.



شکل ۱: نمای بالینی و میکروسکوپی تینه‌آ ورسیکالر

A: ضایعات کلینیکی تینه‌آ ورسیکالر در ناحیه زیربغل که به صورت هیپرپیگمانتاسیون مشاهده می‌شود. B: اسمیر رنگ‌آمیزی شده با رنگ متیلن‌بلو که در آن سلول‌های مخمری دارای جوانه با اسکار مشخص و میسلیم‌های کوتاه و خمیده مرتبط با قارچ مالاسزیا مشاهده می‌شود.

می‌باشد که فلور نرمال پوست محسوب می‌شوند.<sup>۱۲</sup> آن‌ها مخمرهای لیپوفیل بوده و بنابراین مناطقی از بدن را برای کلونیزاسیون در نظر می‌گیرند که مقادیر بالایی از اسیدهای چرب را داشته باشند.<sup>۳</sup> این خصوصیت در جاهایی از بدن مثل پشت، سینه، سر و پیشانی که دارای غدد سباسه زیادی می‌باشند، مشاهده می‌شود.<sup>۳</sup> با این وجود مناطق پایین تنه و نواحی چین‌دار بدن مثل زیربغل و کشاله ران که دارای غدد سباسه کمتری می‌باشند کمتر توسط قارچ مالاسزیا کلونیزه می‌شوند و یا در صورت کلونیزه شدن، تغییر فرم مخمری به تهاجمی میسلیال و بروز شکل کلینیکی در این مناطق کمتر است.

ریسک فاکتورهایی که باعث تغییر شکل از حالت مخمری به میسلیال و بروز علائم کلینیکی می‌شوند عبارتند از: سوء تغذیه، هیپریدروز، داروهای جلوگیری کننده بارداری خوراکی، نقص ایمنی، مصرف آنتی‌بیوتیک‌ها و کورتیکواستروئیدها، گرما، رطوبت،

هویت مالاسزیا، تست‌های افتراقی انجام گردید که شامل کشت بر روی محیط‌های سابورو دکستروز آگار و دیکسون آگار (Merck, Germany)، تست جذب توپین‌های مختلف، تست هیدرولیز صفرا و کاتالاز بود که با تطبیق نتایج حاصله با رفرنس‌های موجود،<sup>۱۲،۳</sup> گونه مالاسزیا فورفور تعیین هویت گردید (شکل ۲-A و B). بیمار به مدت چهار هفته با تجویز پماد کتوکونازول تحت درمان قرار گرفت و ضایعات بهبود یافتند.

## بحث

بروز تینه‌آ ورسیکالر با تغییرات فصلی و جغرافیایی متغیر است، اما انتشار آن جهانی است. شیوع آن از ۱٪ در مناطق خشک تا ۵۰٪ در مناطق گرمسیری متغیر است.<sup>۳</sup> جنس مالاسزیا شامل ۱۴ گونه

غیر معمول نقش داشته باشد. بنابراین، مالاسزیا فورفور می‌تواند مناطق غیرمعمول همچون زیربغل را نیز مورد تهاجم قرار دهد و ایجاد بیماری تینه‌آ ورسیکالر نماید. متخصصین بالینی باید این تغییرات مکانی مالاسزیا را هنگام تشخیص افتراقی از کاندیدازیس با عامل مخمر کاندیدا و اریتراسما با عامل کورینه باکتریوم مدنظر قرار دهند.

سن (به دلیل فعالیت غدد سباسه در سنین جوانی تحت تأثیر هورمون‌های جنسی)<sup>۱۰</sup>. به نظر می‌رسد آنچه که در این گزارش ریسک فاکتور محسوب می‌شود سن و هیپرهیدروز ناحیه زیربغل می‌باشد که باعث کلونیزه شدن و تکثیر مخمر شده و پس از آن علائم کلینیکی بروز پیدا کرده است. همچنین خصلت‌های تهاجمی گونه مالاسزیا فورفور نیز می‌تواند در بروز این بیماری در این ناحیه

## References

1. Gupta AK, Bluhm R, Summerbell R. Pityriasis versicolor. *J Eur Acad Dermatol Venereol* 2002;16(1):19-33.
2. Gupta AK, Batra R, Bluhm R, Faergemann J. Pityriasis versicolor. *Dermatol Clin* 2003;21(3):413-29, v-vi.
3. Zaini F, Mahbod ASA, Emami M. Comprehensive Medical Mycology. 4<sup>th</sup> ed. Tehran: Tehran University Publications; 2013.
4. Zareei M. Groin (Inguinal) Tinea versicolor caused by Malassezia furfur in Iran: case report. *Infect Epidemiol Med* 2017;3(2):66-7.
5. Karakatsanis G, Vakirlis E, Kastoridou C, Devliotou-Panagiotidou D. Coexistence of pityriasis versicolor and erythrasma. *Mycoses* 2004;47(7):343-5.
6. Gorani A, Oriani A, Falconi Klein E, Veraldi S. Case report. Erythrasmoid pityriasis versicolor. *Mycoses* 2001;44(11-12):516-7.
7. Zareei M, Zibafar E, Daie Ghazvini R, Geramishoar M, Borjian Borujeni Z, Hossein Pour L, Hashemi SJ. Proximal onychomycosis due to Malassezia furfur: a case report. *Tehran Univ Med J* 2013;70(12):802-6.
8. Aljabre SH. Sparing of the upper axillary area in pityriasis versicolor. *Rev Iberoam Micol* 2005;22(3):167-8.
9. Huang WW, Tharp MD. A case of tinea versicolor of the eyelids. *Pediatr Dermatol* 2013;30(6):e242-3.
10. Varada S, Dabade T, Loo D S. Uncommon presentations of tinea versicolor. *Dermatol Pract Concept* 2014;4(3):93-6.
11. Aljabre SH. Intertriginous lesions in pityriasis versicolor. *J Eur Acad Dermatol Venereol* 2003;17(6):659-62.
12. Cafarchia C, Gasser RB, Figueredo LA, Latrofa MS, Otranto D. Advances in the identification of Malassezia. *Mol Cell Probes* 2011;25(1):1-7.

## Axillary tinea versicolor caused by *Malassezia furfur*: Case report

Mahdi Zareei Ph.D.<sup>1\*</sup>  
Mohammad Shokri Ph.D.<sup>1</sup>  
Vida Mohegh M.D.<sup>1</sup>  
Reza Nedaï B.Sc.<sup>1</sup>  
Zeinab Borjjan Boroujeni  
M.Sc.<sup>2</sup>  
Atefeh Ashenaï B.Sc.<sup>1</sup>

1- Department of Health, Rescue  
and Treatment of Iran Police Force,  
Tehran, Iran.

2- Department of Medical  
Mycology, School of Public Health,  
Tehran University of Medical  
Sciences, Tehran, Iran.

\* Corresponding author: Department of  
Health, Rescue and Treatment of Iran  
Police Force, Ghaem Medical Mycology  
Laboratory, West Shahid Hemmat  
Highway, Beside Police University,  
Tehran, Iran.  
Tel: +98-21-46085063  
E-mail: mahdizareei53@yahoo.com

### Abstract

Received: 10 Apr. 2018 Revised: 17 Apr. 2018 Accepted: 08 Sep. 2018 Available online: 18 Sep. 2018

**Background:** Tinea versicolor (TV) is common superficial fungal infection of the human skin characterized by scaling macula and mild disturbance of skin observed as pigmented and depigmented regions. Typically, it affects the chest, upper back, neck and shoulders. However, rarely, involvement of other unusual regions of the body such as the scalp and face, arms and legs, palms and soles, groin, vagina and axillary region has been reported.

**Case presentation:** This case report is a case of axillary TV caused by *Malassezia furfur* that involved a 32-year-old woman that referred to Ghaem Medical Mycology Laboratory, Department of Health, Rescue and Treatment of Iran Police Force, in Tehran at February of 2018. Clinical appearance of lesions was erythematous or brownish pigmented macula with mild scaling of skin in involved areas. After sampling, to diagnosis, direct smears of 15% Potassium hydroxide (KOH) with scales and stained once with methylene blue were prepared. In direct microscopic examination, budding yeast cells with typical scar and short curved mycelium were observed. To identifying, culture on Sabouraud dextrose agar and modified Dixon agar media and other differential tests were performed. Finally, *Malassezia furfur* was identified as a causative agent of disease. The patient was taken on treatment of ketoconazole ointment for 4 weeks, approximately and lesions were disappeared.

**Conclusion:** *Malassezia furfur* can causes Tinea versicolor in uncommon region such as axillary location. The clinicians must be aware of these variations in location of TV and perform the appropriate diagnostic workup when lesions have the characteristic morphology of TV despite an unusual location in order to differentiation from other disease such as candidiasis and erythrasma.

**Keywords:** axilla, *Malassezia furfur*, tinea versicolor.