

مقایسه سه روش پانسمان با آجی کوت، مپی تل و گاز وازلین در سرعت ترمیم و اسکار باقی مانده در محل دهنده پیوند پوست نیمه ضخامت در بیماران سوختگی

چکیده

دریافت: ۱۳۹۷/۱۲/۲۰ ویرایش: ۱۳۹۷/۱۲/۲۷ پذیرش: ۱۳۹۸/۰۶/۲۳ آنلاین: ۱۳۹۸/۰۶/۳۱

زمینه و هدف: ترمیم سریع نواحی اهداکننده پوست در پیوند پوست نیمه ضخامت در بیماران سوختگی اهمیت حیاتی برای بیمار دارد. هدف مطالعه‌ی حاضر بررسی اثر پانسمان‌های نانوسیلور در افزایش سرعت ترمیم و کاهش عوارض در زخم‌های غیرعفونی محل اهداکننده پیوند پوست بوده است.

روش بررسی: این مطالعه کارآزمایی بالینی روی ۱۰ بیمار سوختگی مراجعه‌کننده به بیمارستان شهید مطهری تهران از مهر تا اسفند ۱۳۹۶ انجام شد. محل دهنده پیوند پوست در هر بیمار به‌طور تصادفی به سه قسمت تقسیم و با آجی کوت (Agicoat)، مپی تل (Mepitel) و گاز وازلین پوشانده شد. سپس زخم‌ها از نظر سرعت ترمیم، درد هنگام پانسمان و اسکار به‌جا مانده در این سه گروه ارزیابی و مقایسه شدند.

یافته‌ها: میانگین مدت زمان ترمیم در دو گروه آجی کوت و مپی تل مشابه و به‌طور معناداری نسبت به گروه وازلین کوتاه‌تر بوده است ($P=۰/۰۰۵$). مقایسه‌ی درد بین گروه‌ها نشان داد که در روز چهارم میانگین درد در گروه آجی کوت و مپی تل نسبت به گروه وازلین به‌طور معناداری کمتر بوده است ($P=۰/۰۰۴$). همچنین میانگین درد گروه مپی تل نیز نسبت به گروه وازلین با اختلاف معناداری کمتر بوده ($P=۰/۰۰۲$) اما تفاوت از نظر مدت زمان ترمیم و درد بین دو گروه آجی کوت و مپی تل معنادار نبوده است. مقایسه‌ی میانگین درد در روز هشتم و میانگین Visual analogue scale (VAS) شش ماه پس از پیوند بین گروه‌ها اختلاف معناداری نشان نداد.

نتیجه‌گیری: زخم پوش آجی کوت در کاهش درد و افزایش سرعت ترمیم مؤثر بوده ولی این اثر مشابه پانسمان بدون نقره مپی تل بوده است.

کلمات کلیدی: سوختگی، پیوند پوست، محل دهنده پیوند.

مهنوش مومنی^۱، محمد جواد فاطمی^{۲*}،
بیتا کامران‌فر^۳، محسن صابری^۴، توران
باقری^۵، میترا نیازی^۶

۱- گروه جراحی عمومی، مرکز تحقیقات سوختگی، دانشگاه علوم پزشکی تهران، تهران، ایران.

۲- گروه جراحی پلاستیک و ترمیمی، مرکز تحقیقات سوختگی، دانشگاه علوم پزشکی تهران، تهران، ایران.

۳- گروه پرستاری، بیمارستان شهید مطهری، دانشگاه علوم پزشکی تهران، تهران، ایران.

۴- گروه پزشکی اجتماعی، مرکز تحقیقات طب، قرآن و حدیث، دانشکده پزشکی، دانشگاه علوم پزشکی بقیه‌الله، تهران، ایران.

۵- گروه پرستاری، مرکز تحقیقات سوختگی، دانشگاه علوم پزشکی تهران، تهران، ایران.

۶- گروه کاردرمانی، مرکز تحقیقات سوختگی، دانشگاه علوم پزشکی تهران، تهران، ایران.

* نویسنده مسئول: تهران، خیابان ولیعصر، خیابان رشید یاسمی، بیمارستان شهید مطهری، مرکز تحقیقات سوختگی.

تلفن: ۰۲۱-۸۸۸۸۴۲۷۵

E-mail: mjfatemi@gmail.com

مقدمه

می‌بینند. درمان سوختگی با بستری طولانی در بیمارستان، نیاز به داروهای گران قیمت، انجام جراحی متعدد و توانبخشی طولانی مدت همراه است.^۱ هر چه زخم سوختگی و نیز محل برداشتن پوست برای پیوند زودتر ترمیم شوند، افزون بر کاهش عوارض و درد و هزینه، نتایج زیبایی و عملکردی هم بهتر است. زخم‌های سوختگی و در پی آن زخم‌های محل دهنده پوست به‌علت وسعت و وجود بافت‌های نکروز شده و نیز تغییرات سیستم ایمنی مستعد عفونت هم هستند و

پیوند پوست عمل خیلی شایع در جراحی پلاستیک است و برای درمان نقص پوست پس از تروما، عفونت، برداشتن تومورهای خوش‌خیم و بدخیم و چسبندگی پس از بیماری‌های مختلف به‌کار می‌رود. شایعترین بیماری که نیاز به پیوند پوست وسیع دارد سوختگی است.^۱ هر ساله میلیون‌ها نفر به‌علت سوختگی آسیب

است اما از آن‌جا که دلیل مهم برای وجود التهاب نفوذ نوتروفیل‌ها و متالوپروتئینازها است و سطح متالوپروتئینازها با استفاده از سیلورنانوکریستال و محصولات مشتق از آن کاهش می‌یابد، بنابراین انتظار می‌رود که این پانسمان بتواند فعالیت این آنزیم را کاهش داده و میزان التهاب را کم کند. خواص مشخص شده نانوذرات نقره شامل خواص ضدباکتریایی، اثرات ضدقارچی، ضدالتهابی، سازگاری با محیط زیست، غیرمحرک، غیرحساسیت‌زا، عدم ایجاد مقاومت در برابر میکروارگانیسم‌ها، مقاوم در برابر حرارت و پایداری زیاد می‌باشد.^{۲۱۵}

پانسمان‌های سیلور مانند Acticoat® (Smith & Nephew Largo, FL) مش پلی‌اتیلن با چگالی بالا پوشش داده شده با نانونقره و اکسیدنقره با استفاده از روش رسوب بخار، Silverlon® (Argentum) (Agicoat® (Emad Pharmaceuticals Co., LLC, Chicago, IL Esfahan, Iran) الیاف نایلونی پوشیده شده با نانوکریستال نقره با استفاده از روش احیای شیمیایی، از پانسمان‌های متالیک مورد استفاده هستند.^{۱۷، ۱۶} پانسمان نانوکریستال نقره آجی‌کت (Agicoat®) یک پانسمان تک لایه با پوششی از نانو کریستال‌های نقره است که توسط روش احیای شیمیایی، نقره بر روی شبکه‌ای از الیاف نایلونی با انعطاف‌پذیری بسیار بالا پوشش داده شده‌اند. این لایه با آزادسازی آهسته یون نقره اثرات ضد میکروبی و ضدالتهابی خود را اعمال می‌کند. مطالعه حاضر با هدف اثربخشی پانسمان آجی‌کت در ناحیه اهداکننده پوست در پیوند پوست نیمه ضخامت بیماران سوخته از نظر سرعت ترمیم، درد و اسکار به جا مانده انجام شده است.

روش بررسی

این مطالعه کارآزمایی بالینی بر روی ۱۰ بیمار سوختگی مراجعه‌کننده به بیمارستان سوختگی شهید مطهری تهران از مهر تا اسفند ۱۳۹۶ انجام شد. بیماران با سوختگی درجه ۲ یا ۳ که ۱۰ تا ۳۰٪ از سطح بدن آن‌ها سوخته و به روش جراحی ترمیمی پیوند پوست نیمه ضخامت نیاز داشتند، برای انجام این مطالعه در نظر گرفته شدند. این مطالعه در کمیته اخلاق دانشگاه علوم پزشکی ایران در تاریخ ۹۲/۰۲/۰۲ با کد ۸۰۷۸۱-۱۴۰۱۵-۱۲۹-۰۳-۹۰ و در مرکز ثبت کارآزمایی‌های بالینی ایران با کد IRCT2011188177N2 به ثبت

شایعترین علت مرگ در کشورهای کمتر توسعه‌یافته می‌باشند.^{۲۱۴} به‌همین دلیل اکسیژیون بافت سوخته و پیوند پوست زودهنگام به‌عنوان بهترین درمان برای سوختگی، نه تنها مرگ‌ومیر را کاهش می‌دهد، بلکه نتایج زیبایی و عملکردی بهتری دارد. با این همه این روش معایب و مزایای خود را دارد و هنگام تصمیم‌گیری باید به آن‌ها دقت شود.^۵

زخم دومی که برای ایجاد پیوند پوست نیمه ضخامت به وجود می‌آید، زخم ناحیه اهداکننده پوست است. این زخم ثانویه از نظر مدت ترمیم، درد ایجاد شده، اسکار باقیمانده و نتایج زیبایی بسیار مهم است.^۶ همچنین نواحی اهداکننده پوست اگر زود بهبود یابند، می‌توانند دوباره برای تهیه پوست استفاده شوند.^۷ بنابراین هر تکنولوژی که زمان بهبودی ناحیه اهداکننده را کاهش دهد، مهم است.^۸ ناحیه اهداکننده پوست برای پیوند نیمه ضخامت فاقد اپیدرم و دارای عمق متغیر درم بوده و بهبودی این ناحیه تنها با اپیتلیزاسیون میسر است. مواد پوشاننده برای ناحیه اهداکننده پوست باید دارای ویژگی‌های قابلیت ایجاد محیط مناسب برای اپیتلیزاسیون، کاهش درد و ناراحتی، پیشگیری از عفونت، جذب ترشحات، راحتی اجرا و مقرون به صرفه بودن از نظر هزینه باشد.^{۹، ۱۰}

انتظار می‌رود نواحی اهداکننده پیوند پوست نیمه ضخامت با مراقبت مناسب و شرایط مطلوب در طول هفت تا ۱۰ روز بهبود یابند.^{۱۰-۸} به‌تازگی با درک بهتر از عوامل مؤثر در بهبود زخم، پانسمان‌های جدید با تکنولوژی مدرن تولید شده است. اما با این حال ایده‌آل‌ترین پانسمان برای نواحی اهداکننده پیوند پوست نیمه ضخامت هنوز تولید نشده است.^{۱۱} یکی از محصولات نقره که بسیار زیاد در درمان زخم‌های سوختگی، آسیب‌های تروماتیک، پیوند پوست، زخم‌های دیابتیکی، بریدگی و خراش‌های جزئی به‌کار می‌رود، پانسمان‌های نقره هستند، که به شکل‌های مختلف درمانی مانند کرم‌های موضعی، محلول‌ها، کاترها و پروتزا مورد استفاده قرار گرفته‌اند.^{۱۲-۱۴} چند سالی است که از نانوذرات نقره به این منظور استفاده می‌شود و نتایج بهتری در کنترل عفونت داشته است، هر چند باید به عوارض آن به‌ویژه تجمع در بافت‌های مختلف بدن توجه کرد. تأثیرگذاری نانوکریستال نقره به همراه مش پلی‌اتیلن در جلوگیری از عفونت در زخم‌های سوختگی به اثبات رسیده است.^{۱۵} اگرچه مکانیسم دقیق ضدالتهابی نانوکریستال نقره به‌طور دقیق مشخص نشده

یا تغییر رنگ، پانسمان به‌طور کامل برداشته می‌شد و پس از تهیه کشت سطحی، روزانه پانسمان تعویض و بیمار از مطالعه حذف می‌گردید. داده‌های جمع‌آوری شده توسط SPSS software, version 19 (IBM SPSS, Armonk, NY, USA) بررسی شد. تمام داده‌ها به‌صورت میانگین و انحراف‌معیار محاسبه شدند. با توجه به نرمال نبودن توزیع متغیرها از تست آماری Kruskal Wallis برای مقایسه بین گروه‌ها و برای مقایسه زوجی از Mann-Whitney U test و Independent samples t-test استفاده شد. $P < 0/05$ معنادار در نظر گرفته شد.

یافته‌ها

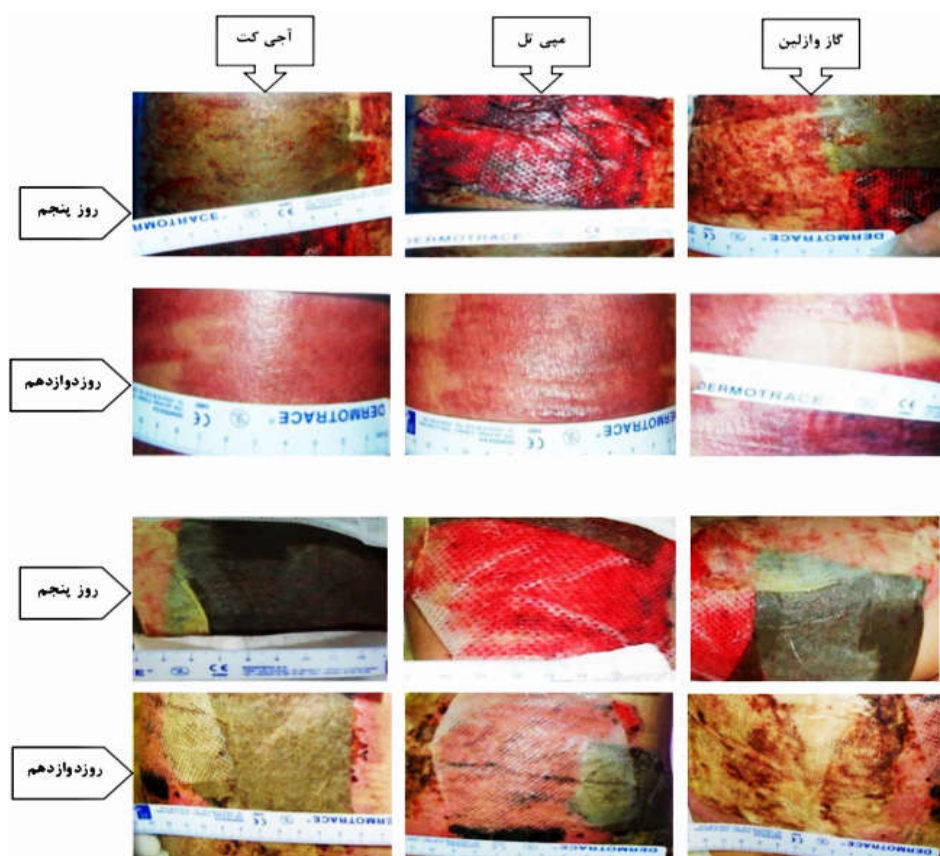
در این مطالعه ۱۰ بیمار (۸ مرد و ۲ زن) مورد بررسی قرار گرفتند. میانگین سنی بیماران $38/10 \pm 17/54$ سال بود. میانگین مدت زمان ترمیم در گروه آجی‌کت $13/20 \pm 1/93$ روز، در گروه میپی‌تل $15/20 \pm 2/52$ روز و در گروه گاز وازلین $16/80 \pm 2/52$ روز بود. مقایسه کلی بین گروه‌ها نشان داد که اختلاف معنادار بوده است ($P=0/11$). مقایسه زوجی میانگین مدت زمان ترمیم بین گروه‌ها نشان داد که میانگین مدت زمان ترمیم در گروه آجی‌کت به‌طور معناداری نسبت به گروه وازلین کوتاه‌تر بوده است ($P=0/005$) اما در مقایسه زوجی بین گروه‌های دیگر (A با B و B با C) تفاوت معناداری مشاهده نشده است. تصاویر مربوط به ترمیم در روزها و گروه‌های مختلف دو نمونه از بیماران در شکل ۱ ارائه شده است. میانگین درد محل اهداکننده پوست در دو نوبت اندازه‌گیری به تفکیک گروه‌ها در جدول ۱ خلاصه شده است. مقایسه درد بین

رسید. از همه بیماران رضایت آگاهانه پیش از شروع طرح گرفته شد. با توجه به متفاوت بودن پانسمان محل دهنده پیوند پوست، امکان کور بودن مطالعه برای مرحله ارزیابی ترمیم وجود نداشت، اما برای اسکار باقی مانده این امکان وجود داشت. شرایط ورود به مطالعه شامل بزرگسال بین ۱۸ تا ۶۵ سال، سوختگی حرارتی درجه دو عمقی یا درجه سه، وسعت سوختگی بین ۱۰ تا ۳۰٪، بدون بیماری همراه، بدون مصرف دارو که همه بیماران کنترل خودشان بودند. شرایط خروج از مطالعه حساسیت به نقره و نیز به‌وجود آمدن عفونت در زخم بود. در همه بیماران پس از بیهوشی، پوست لازم برای پیوندها با روشی استاندارد از قسمت خلفی یا قدامی خارجی ران با درماتوم برقی و با ضخامت یکسان برداشته شد. سپس محل دهنده پوست به‌صورت تصادفی به سه قسمت A و B و C تقسیم شد و با یکی از سه نوع پانسمان پوشانده شد. قسمت A با آجی‌کت، قسمت B با میپی‌تل (Mepitel) و قسمت C با گاز وازلین و گاز معمولی پانسمان گردید. پانسمان همه بیماران هر چهار روز یک‌بار تعویض و زخم توسط دو نفر (یک جراح سوختگی و یک پرستار زخم) مشاهده و میزان ترمیم براساس درصد اپیتلیزاسیون ثبت گردید و فتوگرافی تهیه شد. این روش تا ترمیم کامل زخم ادامه یافت. همچنین علائم احتمالی عفونت در همین زمان بررسی شد. در روزهای ۴ و ۸ میزان درد هنگام تعویض پانسمان براساس Visual analogue scale (VAS) ثبت گردید. همچنین پس از شش ماه بیماران از نظر اسکار باقی‌مانده براساس Vancouver scar scale (VSS) ارزیابی و مقایسه شدند.

در همه بیماران تا زمانی که اپیتلیزاسیون کامل نشده بود لایه آخر پانسمان که به زخم چسبیده بود تعویض نشد. در موارد مشکوک به عفونت محل دهنده پیوند پوست به‌علت ترشح، بو، درد غیرطبیعی،

جدول ۱: میانگین درد در دو نوبت اندازه‌گیری و انحراف‌معیار به تفکیک گروه‌ها

گروه/درد	روز	حداقل	حداکثر	میانگین	انحراف‌معیار
آجی‌کت	چهارم	۴	۹	۶/۷۰	۱/۵۶
	هشتم	۳	۸	۵/۸۰	۱/۳۹
میپی‌تل	چهارم	۵	۹	۶/۵۰	۱/۱۷
	هشتم	۴	۹	۶/۰۰	۱/۳۳
گاز وازلین	چهارم	۷	۱۰	۸/۷۰	۱/۰۵
	هشتم	۵	۹	۷/۲۰	۱/۵۴



شکل ۱: مقایسه ترمیم زخم در سه گروه مختلف در روزهای پنجم و دوازدهم در دو نمونه از بیماران

بحث

یک بررسی جامع سیستماتیک و متاآنالیز نشان می‌دهد که استفاده از پانسمان‌های نقره‌ای نانوکریستال باعث کاهش طول مدت اقامت در بیمارستان، درد کمتر، نیاز به جراحی‌های کمتر و کاهش میزان عفونت نسبت به سولفادیازین نقره / نیترات نقره می‌شود.^{۱۸} هدف از مطالعه حاضر بررسی سرعت ترمیم و درد و اسکار به‌جا مانده در زخم غیرعفونی نیمه ضخامت در محل اهدا پیوند پوست بود بنابراین زخم عفونی نبوده است.

پانسمان نانوکریستال نقره آجی‌کت یک پانسمان تک لایه با پوششی از نانوکریستال‌های نقره است که توسط روش احیای

گروه‌ها در روز چهارم نشان‌دهنده‌ی اختلاف معنادار بوده است ($P=0/003$). مقایسه‌ی بین گروه‌ها نشان داد که میانگین درد در گروه آجی‌کت نسبت به گروه وازلین به‌طور معناداری کمتر بوده است ($P=0/004$). همچنین میانگین درد گروه میپ‌تل نیز نسبت به گروه وازلین با اختلاف معناداری کمتر بوده ($P=0/002$). اما گروه آجی‌کت و میپ‌تل اختلاف معناداری را نشان نداده‌اند. مقایسه درد بین گروه‌ها در روز هشتم نشان‌دهنده عدم وجود اختلاف بین گروه‌ها بوده است. نتایج بررسی میانگین VAS شش ماه پس از پیوند نشان داد که میانگین VAS در گروه آجی‌کت $8/16 \pm 2/71$ در گروه میپ‌تل $6/1 \pm 66/63$ و در گروه گاز وازلین $7/66 \pm 2/80$ بود و اختلاف بین گروه‌ها معنادار نبوده است.

اگرودا و بخار آب را می‌دهد، اما اجازه نمی‌دهد ارگانیسم‌های میکروبی موجود باشد. این پانسمان به محل زخم نمی‌چسبد و در هنگام جایگزینی، در اپیتلیوم جدید محل اهداکننده تروما وارد نمی‌کند. افزون‌براین، ویژگی‌های گفته شده این پانسمان، مانند ارایه محیط مرطوب، خواص ضد میکروبی، غیرچسبندگی و کاهش نیاز به جایگزینی، باعث کاهش طول اپیتیلیزاسیون و در نتیجه کاهش طول مدت بستری شدن می‌شود.

درد به‌عنوان یکی از شایعترین شکایات در بیماران پس از عمل جراحی زخم‌ها با نواحی اهداکننده پوست در نظر گرفته می‌شود که اغلب باعث درد بیشتری نسبت به محل‌های پیوند پوست می‌شود.^{۲۵} یکی از اهداف پانسمان‌ها، کاهش شدت درد در ناحیه اهداکننده پس از جراحی است. پانسمان‌های مورد استفاده در این مطالعه به علت خواص غیرچسبنده آن‌ها باعث کمترین آسیب به سایت‌های اهداکننده می‌شود و نیاز به کاهش تعداد جایگزین‌ها دارد و پس از جراحی باعث کاهش درد می‌شود. در مطالعه حاضر نمره درد در مقایسه با گروه کنترل کاهش معناداری داشت ($P < 0.05$). همسو با این نتایج Khandelwal و همکارانش نیز دریافتند که بیماران گروه پانسمان‌های حاوی نقره درد را که بیماران گروه کنترل در هنگام تعویض پانسمان داشتند، تجربه نکردند.^{۲۶}

در بررسی اسکار به جا مانده پس از شش ماه تفاوت معناداری مشاهده نشد و بنابراین نتایج زیبایی با نانوکریستال نقره یا پانسمان‌های نوین مانند می‌تل بهبودی نداشته است، هرچند حجم کم نمونه نتیجه‌گیری در این زمینه را با ابهام مواجه می‌سازد.

با توجه به یافته‌های این مطالعه در صورتی که پانسمان آجی‌کوت از نظر قیمت مقرون به صرفه باشد می‌تواند جایگزین مناسبی برای پوشش زخم محل اهداکننده پوست باشد و ترمیم را سریعتر و درد را کمتر می‌سازد. پیشنهاد می‌شود این مطالعه با حجم نمونه بالاتر نیز انجام گردد تا در صورت مثبت بودن نتایج بتوان این پانسمان تولید شده در ایران را جایگزین پانسمان‌های خارجی گران‌قیمت کرد.

سپاسگزاری: این مقاله حاصل طرح تحقیقاتی با عنوان "تأثیر پوشش نانوسیلور آجی‌کت در تسهیل ترمیم محل اهداکننده در پیوند پوست" مصوب مرکز تحقیقات سوختگی دانشگاه علوم پزشکی ایران با کد ۹۰-۰۳-۱۲۹-۱۴۰۱۵ می‌باشد که با حمایت دانشگاه علوم پزشکی ایران انجام شده است.

شیمیایی، نقره بر روی شبکه‌ای از الیاف نایلونی با انعطاف‌پذیری بسیار بالا پوشش داده شده‌اند.^{۱۹} این لایه با آزادسازی آهسته یون نقره اثرات ضد میکروبی و ضد التهابی خود را اعمال می‌کند.^{۲۰} نتایج مطالعه حاضر نشان داد آجی‌کوت ترمیم سریعتر با درد کمتر را ایجاد می‌کند و مشابه می‌تل و بهتر از روش سنتی است. اما اسکار باقیمانده در سه گروه فرقی نداشت.

در مطالعه Adhya و همکاران ترمیم زخم سوختگی با نانوکریستال نقره به نسبت سیلورسولفادیازین سریعتر بوده است که نشان‌دهنده کاهش عیب ترکیبات نقره با استفاده از ذرات نانو می‌باشد.^{۲۱} همچنین در برخی مطالعات دیده شده است که ترکیبات نانوکریستال نقره به همراه نانوفیبرهای زیست‌سازگار می‌توانند ترمیم سریعتری را ایجاد کنند. یافته‌های این مطالعات با نتایج مطالعه حاضر که آجی‌کوت ترمیم بهتری ایجاد کرده است هم‌خوانی دارد. در مطالعه Liu و همکاران وجود نانوکریستال نقره باعث گرانولاسیون بیشتر، افزایش اپی‌تلیزاسیون، فعالیت بیشتر کراتینوسیت‌ها و کاهش التهاب شده بود که همه این‌ها باعث ترمیم بهتر زخم می‌شوند و افزون‌براین خاصیت آنتی‌میکروبیال نقره باعث می‌شود استفاده از آن برای هر زخمی قابل توصیه باشد، به شرط اینکه از نظر قیمت مقرون به صرفه باشد.^{۲۲}

Verbelen و همکارانش در مقایسه‌ای که بین Aquacel Ag[®] و Acticoat[™] انجام داده‌اند بیان کردند که هر دو پانسمان نقره از نظر زمان بهبود و کنترل باکتریایی نتایج مطلوب و مشابهی داشتند، اما پانسمان Aquacel Ag به‌طور قابل‌توجهی باعث افزایش راحتی بیماران و پرستاران شد و به‌طور چشمگیری ارزان‌تر از پانسمان Acticoat[™] نشان داده شده بود.^{۲۳} در مطالعه‌ی حاضر نیز آجی‌کوت نسبت به می‌تل ارزان‌تر بوده است. زمان بهبودی از پیامدهای اولیه است. اپیتیلیزاسیون مجدد سریعتر باعث می‌شود که بتوانیم ناحیه اهداکننده را بار دیگر به‌عنوان محل دهنده مورد استفاده قرار دهیم و این به‌ویژه در سوختگی‌های وسیع که کمبود محل اهداکننده پوست داریم اهمیت دارد.^{۲۴} در مطالعه حاضر آجی‌کوت باعث ترمیم سریعتر از روش‌های سنتی شده است ولی مانند می‌تل بوده که بدون نانوکریستال نقره است. بنابراین در انتخاب بین این دو پانسمان قیمت فاکتور تعیین‌کننده خواهد بود. یکی از مزایای آجی‌کوت منافذ کوچک روی پانسمان است که به علت اندازه آن‌ها، اجازه عبور

References

- Gore MA, Akolekar D. Banana leaf dressing for skin graft donor areas. *Burns* 2003;29(5):483-6.
- Abedini F, Ahmadi A, Yavari A, Hosseini V, Mousavi S. Comparison of silver nylon wound dressing and silver sulfadiazine in partial burn wound therapy. *Int Wound J* 2013;10(5):573-8.
- Tan PW, Ho WC, Song C. The use of Urgotul in the treatment of partial thickness burns and split-thickness skin graft donor sites: a prospective control study. *Int Wound J* 2009;6(4):295-300.
- Assadian O, Arnoldo B, Purdue G, Burris A, Skrinjar E, Duschek N, et al. A prospective, randomised study of a novel transforming methacrylate dressing compared with a silver-containing sodium carboxymethylcellulose dressing on partial-thickness skin graft donor sites in burn patients. *Int Wound J* 2015;12(3):351-6.
- Demirtas Y, Yagmur C, Soylemez F, Ozturk N, Demir A. Management of split-thickness skin graft donor site: a prospective clinical trial for comparison of five different dressing materials. *Burns* 2010;36(7):999-1005.
- Beldon P. What you need to know about skin grafts and donor site wounds: technical guide. *Wound Essentials* 2007;2:149-55.
- Kaartinen IS, Kuokkanen HO. Suprathel(®) causes less bleeding and scarring than Mepilex(®) Transfer in the treatment of donor sites of split-thickness skin grafts. *J Plast Surg Hand Surg* 2011;45(4-5):200-3.
- Lairet KF, Baer D, Leas ML, Renz EM, Cancio LC. Evaluation of an oxygen-diffusion dressing for accelerated healing of donor-site wounds. *J Burn Care Res* 2014;35(3):214-8.
- Kaiser D, Hafner J, Mayer D, French LE, Läucli S. Alginate dressing and polyurethane film versus paraffin gauze in the treatment of split-thickness skin graft donor sites: a randomized controlled pilot study. *Adv Skin Wound Care* 2013;26(2):67-73.
- Läucli S, Hafner J, Ostheeren S, Mayer D, Barysch MJ, French LE. Management of split-thickness skin graft donor sites: a randomized controlled trial of calcium alginate versus polyurethane film dressing. *Dermatology* 2013;227(4):361-6.
- Hoffmann S. Silver sulfadiazine: an antibacterial agent for topical use in burns. A review of the literature. *Scand J Plast Reconstr Surg* 1984;18(1):119-26.
- Lansdown AB. Silver. I: Its antibacterial properties and mechanism of action. *J Wound Care* 2002;11(4):125-30.
- Jain P, Pradeep T. Potential of silver nanoparticle-coated polyurethane foam as an antibacterial water filter. *Biotechnol Bioeng* 2005;90(1):59-63.
- Silver S, Phung le T, Silver G. Silver as biocides in burn and wound dressings and bacterial resistance to silver compounds. *J Ind Microbiol Biotechnol* 2006;33(7):627-34.
- Tredget EE, Shankowsky HA, Groeneveld A, Burrell R. A matched-pair, randomized study evaluating the efficacy and safety of Acticoat silver-coated dressing for the treatment of burn wounds. *J Burn Care Rehabil* 1998;19(6):531-7.
- Dunn K, Edwards-Jones V. The role of Acticoat with nanocrystalline silver in the management of burns. *Burns* 2004;30 Suppl 1:S1-9.
- Moore RA, Liedl DA, Jenkins S, Andrews KL. Using a silver-coated polymeric substrate for the management of chronic ulcerations: the initial Mayo Clinic experience. *Adv Skin Wound Care* 2008;21(11):517-20.
- Nherera LM, Trueman P, Roberts CD, Berg L. A systematic review and meta-analysis of clinical outcomes associated with nanocrystalline silver use compared to alternative silver delivery systems in the management of superficial and deep partial thickness burns. *Burns* 2017;43(5):939-48.
- Sivakumar AS, Krishnaraj C, Sheet S, Rampa DR, Kang DR, Belal SA, et al. Interaction of silver and gold nanoparticles in mammalian cancer: as real topical bullet for wound healing- A comparative study. *In Vitro Cell Dev Biol Anim* 2017;53(7):632-45.
- Adomavičiūtė E, Stanys S, Žilnius M, Juškaitė V, Pavilonis A, Briedis V. Formation and biopharmaceutical characterization of electrospun PVP mats with propolis and silver nanoparticles for fast releasing wound dressing. *Biomed Res Int* 2016;2016:4648287.
- Adhya A, Bain J, Ray O, Hazra A, Adhikari S, Dutta G, et al. Healing of burn wounds by topical treatment: A randomized controlled comparison between silver sulfadiazine and nanocrystalline silver. *J Basic Clin Pharm* 2015;6(1):29-34.
- Liu M, Luo G, Wang Y, Xu R, Wang Y, He W, et al. Nano-silver-decorated microfibrillar eggshell membrane: processing, cytotoxicity assessment and optimization, antibacterial activity and wound healing. *Sci Rep* 2017;7(1):436.
- Verbelen J, Hoeksema H, Heyneman A, Pirayesh A, Monstrey S. Aquacel(®) Ag dressing versus Acticoat™ dressing in partial thickness burns: a prospective, randomized, controlled study in 100 patients. Part 1: burn wound healing. *Burns* 2014;40(3):416-27.
- McBride CA, Kimble RM, Stockton K. Three donor site dressings in pediatric split-thickness skin grafts: study protocol for a randomized controlled trial. *Trials* 2015;16(1):43.
- Vejdan SA, Khosravi M, Zojaji F. Burn donor site dressing using Melolin and Flexigrid versus conventional dressing. *Shiraz E-Med J* 2015;16(1):e26245.
- Khandelwal AK, Khandelwal S, Yadav JK, Sangwan M. A comparative study of the effect on healing of ulcer using silver dressing. *Int Surg J* 2016;3(2):768-75.

Comparison of the three dressing methods on the speed of repair and remaining scar on partial-thickness skin graft donor sites in burn patients

Mahnoush Momeni M.D.¹
Mohammad Javad Fatemi
M.D.^{2*}
Bita Kamranfar M.Sc.³
Mohsen Saberi M.D.⁴
Tooran Bagheri M.Sc.⁵
Mitra Niazi M.Sc.⁶

1- Department of General Surgery,
Burn Research Center, Iran
University of Medical Sciences,
Tehran, Iran.

2- Department of Plastic and
Reconstructive Surgery, Burn
Research Center, Iran University of
Medical Sciences, Tehran, Iran.

3- Department of Nursing, Shahid
Motahari Hospital, Iran University
of Medical Sciences, Tehran, Iran.

4- Department of Community
Medicine, Medicine, Quran and
Hadith Research Center, School of
Medicine, Baqiyatallah University
of Medical Sciences, Tehran, Iran.

5- Department of Nursing, Burn
Research Center, Iran University of
Medical Sciences, Tehran, Iran.

6- Department of Occupational
Therapy, Burn Research Center,
Iran University of Medical
Sciences, Tehran, Iran.

* Corresponding author: Burn Research
Center, Shahid Motahari Hospital,
Rashid Yasemi St., Vali-e-Asr Ave.,
Tehran, Iran.
Tel: +98- 21- 88884275
E-mail: mjfatemi41@gmail.com

Abstract

Received: 11 Mar. 2019 Revised: 18 Mar. 2019 Accepted: 14 Sep. 2019 Available online: 22 Sep. 2019

Background: Rapid repair of skin donor sites in partial-thickness skin grafts in burn is critical to the patient. Severe pain during dressing change and scarring also reduce the quality of life and treatment. Recently, nano-silver particles are available which have a high surface to volume ratio and remain effective even at a very low concentration and minimize the chance for tissue toxicity due to silver. Our aim in this study was to evaluate the effect of nano-silver dressings on increasing the rate of repair and reduction of complications in non-infectious wounds of skin graft donor sites.

Methods: This was comparison study that involved patients admitted to a single-center burn unit who required a skin graft donor site. 10 burn patients with thermal injury and 10-30% of total body surface area (TBSA) who referred to Shahid Motahari Hospital, Tehran, in 2016 were studied. Each patient was compared to herself. After anesthesia, the site of the skin graft was randomly divided into three sections in each patient and was covered with Agicoat®, Mepitel and vaseline gauze. On the 4th and 8th of the day, the pain was recorded during the dressing change on the basis of the visual analogue scale (VAS). After 6 months, the patients were evaluated for the remainder of the scars based on VSS (Vancouver scar scale).

Results: The mean time to repair in both groups were similar and significantly shorter than that of vaseline (P=0.005). The pain comparison between groups showed that on the fourth day, the mean pain in the Agicoat group and Mepitel was significantly less than the Vaseline group (P=0.004). Also, the mean pain of the epileptic group was significantly lower than that of the Vaseline group (0.002). However, there was no significant difference between the duration of regeneration and pain between the two groups of Agicoat and Mepitel, but there was no significant difference between the mean pain on the 8th day and the mean VAS 6 months after the graft.

Conclusion: Agicoat dressing has been effective in reducing pain and increasing the repair speed, but this effect was similar to that of the silver-free Mepitel dressing. Expensive silver nano-crystal dressings limit their use. The silver nanocrystal did not have much effect on improving the remaining scar. However, more studies are needed in this regard.

Keywords: burns, skin transplantation, transplant donor site.