

## التهاب ناحیه پرینه و غده بارتولن به‌عنوان تظاهر اولیه لوسمی میلوئیدی حاد: گزارش موردی

### چکیده

دریافت: ۱۳۹۸/۰۱/۲۴ ویرایش: ۱۳۹۸/۰۲/۰۱ پذیرش: ۱۳۹۸/۰۸/۲۳ آنلاین: ۱۳۹۸/۰۸/۳۰

**زمینه و هدف:** لوسمی میلوئیدی حاد یک اختلال بدخیم هماتولوژیک است که می‌تواند تظاهرات متفاوتی داشته باشد. در اغلب موارد بیماران با نشانه‌های معمول مراجعه می‌کنند اما موارد نادری هم هست که نشانه‌های غیرمعمول تنها علامت اصلی این بیماری می‌باشد. براساس جستجوی ما این اولین گزارشی است که در آن تشخیص لوسمی پس از ارزیابی تورم پرینه در محل غده بارتولن داده شده است.

**معرفی بیمار:** بیمار خانم ۱۸ ساله که با درد و تورم محل غده بارتولن سمت چپ به بیمارستان فیروزگر تهران در تاریخ مهر ماه سال ۹۶ مراجعه کرده بود و حین بررسی‌های دقیق و معاینات سیستمیک کلی حین بستری در نهایت تشخیص اصلی لوسمی میلوئیدی حاد برای وی داده شد و براساس دستورکارهای موجود در حیطه درمان این نوع بدخیمی هماتولوژیک، درمان شیمی‌درمانی بی‌درنگ شروع شد، اما متأسفانه حین شیمی‌درمانی بیمار دچار سپتی‌سمی و سپس انعقاد داخل عروقی منتشر شد و در نهایت فوت کرد.

**نتیجه‌گیری:** معاینه سیستمیک در همه بیماران باید به دقت انجام شود و متمرکز نشدن فقط روی ناحیه خاص مانند پرینه و نیز معاینه سایر بخش‌ها می‌تواند باعث تشخیص بیماری زمینه‌ای دیگر گردد.

**کلمات کلیدی:** لوسمی میلوئیدی حاد، غده بارتولن، گزارش‌های موردی، لغفادنوپاتی.

سهیلا امینی مقدم<sup>۱</sup>، ستاره نصیری<sup>۱\*</sup>،  
زینب نجفی<sup>۲</sup>

۱- گروه انکولوژی زنان، دانشگاه علوم پزشکی ایران، تهران، ایران.

۲- گروه فارماکولوژی، دانشکده پزشکی، دانشگاه علوم پزشکی تهران، تهران، ایران.

\* نویسنده مسئول: تهران، میدان ولیعصر، خیابان به‌آفرین، بیمارستان فیروزگر، گروه انکولوژی زنان.  
تلفن: ۰۲۱-۸۲۴۱۲۵۰  
E-mail: setare\_n99@yahoo.com

### مقدمه

غدد بارتولن در قسمت خلفی، طرفی و سستیبول ولو واقع شده‌اند و به‌عنوان بزرگترین غدد مترشحه در پرینه شناخته می‌شوند. سه بیماری شناخته شده در این غدد شامل کیست، آبسه و آدنوکارسینوم غده بارتولن می‌باشند. هر سه این موارد از نظر محل آناتومیک در مکان مشابه یافت می‌شوند ولی تفاوت‌های بالینی آن‌ها را از یکدیگر مجزا می‌کند. برای نمونه کیست بارتولن به شکل یک توده موایل و گرد بدون غلایم التهابی سیستمیک بروز می‌کند حال آن‌که در آبسه بارتولن غلایم سیستمیک عفونت مانند تب، لرز و ضعف وجود دارد. در صورتی‌که یک توده در این محل با نفوذ عمقی به لایه‌های زیرین

یافت شود به‌ویژه در سنین بالاتر، باید به بدخیمی‌های این غده مشکوک شد.<sup>(۱)</sup> ما در اینجا به معرفی یک بیمار می‌پردازیم که با تورم و درد ناحیه بارتولن سمت چپ و غلایم سیستمیک التهابی مراجعه کرد ولی تشخیصی غیر از آبسه بارتولن داشت. او متأسفانه مبتلا به لوسمی میلوئیدی حاد بود که شکایت اصلی وی یعنی تورم لایبای بزرگ سمت چپ پرینه اولین تظاهر این بیماری تهدیدکننده حیاتش بود.

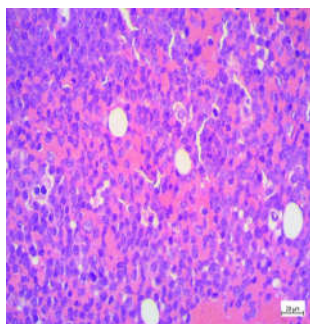
اگرچه لوسمی میلوئیدی حاد می‌تواند با تظاهرات بالینی متعددی در هر بخشی از بدن بارز شود، اما ما در مروری بر گزارشات چاپ شده فقط یک مورد را یافتیم که در آن یک زن با ادم، اریتم، درد و زخم ناحیه پرینه معرفی شده که تشخیص لوسمی وی چند ماه پیش

خونی درخواست شد و نیز سونوگرافی و سی تی اسکن شکم و لگن برای وی انجام شد. گزارش سونوگرافی مبنی بر وجود غدد لنفاوی نکروزه در اینگوینال دوطرف با تعداد بیشتر در سمت چپ بود و همچنین ادم نسج نرم در ناحیه پرینه با ارجحیت سمت چپ گزارش شد. در سی تی اسکن توده بزرگ لوبوله در نسج نرم قدام پوبیس در سمت چپ به همراه لنفادنوپاتی اینگوینال کونگلومره و دارای نمای نکتوتیک چپ و اطراف عروق ایلیاک سمت چپ و نیز ادم نسج نرم در ناحیه پرینه آل با ارجحیت سمت چپ و اسپلنومگالی خفیف گزارش شد (شکل ۱). سایر آزمایشات نرمال بود، فقط هموگلوبین  $8/6 \text{ g/dl}$  داشت. با توجه به تورم و درد ناحیه بارتولن و تب و علائم التهابی سیستمیک برای بیمار آنتی بیوتیک به صورت تجربی آغاز شد. در روز چهارم بستری ناگهان بیمار دچار پتشی ژنرالیزه شد و بی درنگ یک آزمایش شمارش سلولهای خونی ارسال شده که پلاکت  $13000$ ، گلبول سفید  $12200$  و هموگلوبین  $7/5 \text{ g/dl}$  برای بیمار گزارش شد و مشاوره هماتولوژی در همان حین برای بیمار انجام شد و بیمار تحت اسپیراسیون مغز استخوان قرار گرفت که جواب آن لوسمی میلوپیدی حاد بود (شکل ۲) که در بررسی بعدی توسط فلوسیتومتری نیز تایید شد. بیمار به بخش هماتولوژی-انکولوژی برای درمان منتقل شد. در این زمان به علت تب بالا، ادم و درد شدید دست راست که در داپلر سونوگرافی ترومبوز گسترده وریدی در ورید بازلیک دست تا ناحیه مچ گزارش شد، بیمار تحت درمان آنتی بیوتیکی گسترده طیف و آنتی کوآگولانت قرار گرفت. با این شرایط امکان انجام شیمی درمانی برای بیمار مهیا نبود و مقرر

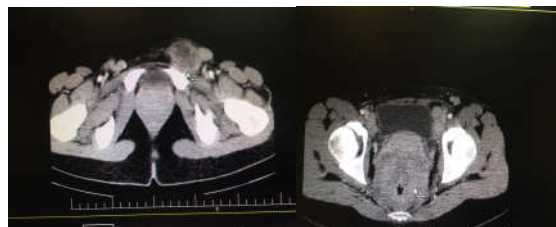از بروز این تظاهر ژنیتال داده شده بود. از این رو ما در جستجوی گسترده مان نتوانستیم موردی را پیدا کنیم که در آن تشخیص لوسمی یک زن پس از ارزیابی تورم غده بارتولن به عنوان شکایت اصلی بیمار داده شده باشد و این اولین گزارش است.<sup>۳</sup>

## معرفی بیمار

بیمار دختر ۱۸ ساله مجرد و باکره که به دلیل تورم ناحیه لایبا در سمت چپ که از حدود دو ماه پیش متوجه آن شده و در عرض هفته اخیر بزرگتر شده، با احتمال توده بارتولن به مرکز ما واقع در بیمارستان سطح سوم در بخش مرکزی تهران ارجاع شد. در معاینه با توجه به اینکه بیمار تماس جنسی نداشته و باکره بوده احتمال کیست و یا آبسه بارتولن برای وی کمتر مطرح بود، ولی با توجه به درد و تورم ناحیه بارتولن در بخش زنان بستری شد. در شرح حال اولیه به جز ضعف و خستگی، شکایت خاص دیگری نداشت و سابقه پزشکی پیشین وی نیز مطرح کننده بیماری زمینه ای مشخصی نبود. در معاینه، بیمار رنگ پریده به نظر می رسید و علائم حیاتی پایدار ولی معرف علائم یک التهاب سیستمیک بود. ضربان قلب  $100$  در دقیقه و تب خفیف  $38^\circ \text{C}$  دهانی داشت. در ارزیابی بالینی جامع تر، غدد لنفاوی ناحیه اینگوینال دوطرف به ویژه در سمت چپ بزرگ بود و در ضمن غدد لنفاوی اطراف گوش هم لمس می شد. در معاینه زنان تورم و اریتم و درد در ناحیه غده بارتولن سمت چپ داشت و سایر معاینات وی نکته بیشتری نداشت. برای بیمار آزمایش سلولهای



شکل ۲: نمای میکروسکوپی از نمونه اسپیراسیون مغز استخوان بیمار. نمونه به طور کامل هیپرسلولار و انفیلتراسیون وسیع سلولهای تک هسته ای می باشد. این سلولهای تک هسته ای در حقیقت همان سلولهای نارس خونی هستند که توانایی بالغ شدن را از دست داده اند.



شکل ۱: سی تی اسکن لگن بیمار در دو نما. پیکان غده لنفاوی اینگوینال را نشان می دهد که حجیم و دارای مرکز نکروزه می باشد. در نمای دیگر ادم وسیع ناحیه پرینه به ویژه در سمت چپ دیده می شود.

## جدول مقایسه‌ای با مطالعات مشابه

نویسندگان	سال انتشار	مجله	عنوان
Koul و همکاران <sup>۶</sup>	۲۰۱۳	<i>J Med Paediatr Oncol</i>	Lacrimal gland enlargement in acute myeloid leukemia
Bar و همکاران <sup>۸</sup>	۲۰۱۵	<i>Biol Blood Marrow Transplant.</i>	Central nervous system involvement in acute myeloid leukemia patients undergoing hematopoietic cell transplantation
Isamoglu و همکاران <sup>۹</sup>	۲۰۰۱	<i>Ann Plast Surgery</i>	Co-occurrence of Fournier's gangrene and pancytopenia may be the first sign of acute myelomonocytic leukemia

وجود دارد که درگیری مغز و مفصل به‌عنوان نشانه اولیه بیماری بوده‌اند.<sup>۸،۹</sup> ولی به‌طور کلی در اغلب موارد بیماران با نشانه‌های معمول این بیماری مراجعه می‌کنند و تشخیص لوسمی داده می‌شود و علائم نامعمول ارگان‌های بدن در زمینه این تشخیص بارز می‌شوند و یا عارضه‌ای از درمان لوسمی هستند، به‌عنوان مثال در یک گزارش، خانمی مبتلا به لوسمی شناخته شده پیشین، دچار عفونت اولسراتیو پرینه می‌شود و در سایر موارد نیز درگیری و عفونت پرینه در آقایان مبتلا به لوسمی شناخته شده پیشین گزارش شده است.<sup>۹-۱۲</sup> درگیری پرینه به‌عنوان اولین علامت بیماری فقط در یک مقاله بوده که فاشییت نکروزان پرینه در یک مرد به‌عنوان اولین تظاهر بالینی لوسمی میلویدی حاد گزارش شده است.<sup>۱۳</sup> بیمار ما یک دختر ۱۸ ساله بود که تنها شکایت وی که باعث مراجعه وی به بیمارستان شده بود تورم لایبیا ماژور سمت چپ بود. در نگاه اولیه تشخیص‌های شایعتر مانند کیست و آبسه بارتولن مطرح شد و به بخش زنان ارجاع شد، ولی این تشخیص‌های افتراقی در بیماری که فعالیت جنسی نداشته بسیار غیرمحتمل می‌باشد، از این‌رو بیمار مورد معاینه کامل و سیستمیک قرار گرفت و با توجه به یافته‌های معاینه مبنی بر لنفادنوپاتی متعدد، مشاوره‌های لازم برای وی درخواست شد و در نهایت تشخیص لوسمی داده شد و تورم محل غده بارتولن در حقیقت مربوط به پاتولوژی خود این غده نبود، بلکه یک لنف‌نود بزرگ و دردناک درست در همین ناحیه وجود داشت.

در ابتدا هیچ شکی به اینکه بیمار ممکن است یک سرطان سیستمیک مانند لوسمی داشته باشد حتی به ذهن خطور نمی‌کرد چراکه تورم غده بارتولن به‌عنوان اولین نشانه لوسمی بسیار نادر است.<sup>۱۵</sup> براساس داده‌های ما و در نتیجه‌ی جستجوی جامعی که در مقالات چاپ شده به زبان فارسی و انگلیسی انجام شد، تا به حال مورد

گردید که پس از پایدار شدن بیمار انجام شود. متأسفانه در سیر درمان بیمار دچار اختلال هوشیاری شد و اتوبیاسیون برای وی انجام شد اما باوجود درمان‌های همه‌جانبه و وسیع حمایتی در نهایت بیمار نتوانست شرایط قابل قبول طبی برای شیمی‌درمانی داشته باشد و فوت شد. بنابراین بیمار ما در واقع یک مورد لوسمی میلویدی حاد بود که شکایت اصلی بیمار و علت بستری وی به‌خاطر تورم و درد پرینه به‌ویژه در محل غده بارتولن چپ بود که در این مقاله گزارش شد. جهت گزارش شرح حال و نیز چاپ عکس‌های تصویربرداری و پاتولوژی بیمار از خانواده وی رضایت کتبی آگاهانه دریافت گردید.

## بحث

لوسمی میلویدی حاد یک بدخیمی هماتولوژیک است که در آن پیش‌سازهای میلوئید پرولیفرة شده اما نمی‌توانند به سلول‌های نهایی تمایز یابند و به همان شکل نارس در بدن منتشر می‌شوند. این بیماری می‌تواند با علائم بالینی متنوعی آشکار گردد. شکایات معمول بیماران ضعف و خستگی می‌باشد و در اغلب موارد مشاهده پتشی و عفونت مناطق مختلف در این بیماری شایع است، اما لازم است همواره به تظاهرات غیرمعمول لوسمی نیز آگاهی داشت.<sup>۴،۵</sup> برای مثال در یک بیمار، تشخیص لوسمی پس از ارزیابی پروپتوز چشم به‌دنبال بزرگی غدد لاکریمال داده شده بود. در این مورد سلول‌های بدخیم در مجاری غدد لاکریمال چشم انفیلتره شده و باعث انسداد آن و اتساع غدد لاکریمال پروگزیمال مجرا شده بود و پروپتوز چشم نشانه‌ی اولیه بیماری بود و یا در یک گزارش دیگر، میوکاردیت به‌عنوان تنها علامت بیماری بود که پس از رد سایر علل شایع ضمن ارزیابی بیوپسی مغز استخوان، تشخیص لوسمی مطرح شد.<sup>۶</sup> گزارشاتی نیز

سیستمیک کاملی انجام شود، نه اینکه به خاطر شکایت اصلی بیمار از ادم ناحیه پرینه و غده بارتولن فقط به بیماری‌های ویژه‌ی این ناحیه متمرکز شد، چرا که ممکن است گاهی نشانه‌ای نادر از یک بیماری تهدیدکننده حیات بیمار باشد.

مشابهی گزارش نشده است که در آن تشخیص لوسمی پس از ارزیابی بیمار به خاطر تورم ناحیه غده بارتولن به عنوان شکایت اصلی بدو مراجعه، داده شده باشد. در این مقاله ما همچنین تاکید می‌کنیم که در هر بیمار با تورم غده بارتولن لازم است مانند سایر بیماران، معاینه

## References

1. Takatori E, Shoji T, Miura J, Takeuchi S, Sugiyama T. Chemoradiotherapy with irinotecan (CPT-11) for adenoid cystic carcinoma of Bartholin's gland: A case report and review of the literature. *Gynecol Oncol Case Rep* 2012;4:16-9.
2. Shahabi S, Nathan LM, Chanana C, Garrett W, Zheng W, Rutherford TJ. Liver metastasis in a case of adenoid cystic carcinoma of the Bartholin's gland: a rare presentation. *Arch Gynecol Obstet* 2009;279(5):747-50.
3. Martinelli G, Alessandrino EP, Bernasconi P, Caldera D, Colombo A, Malcovati L, et al. Fournier's gangrene: a clinical presentation of necrotizing fasciitis after bone marrow transplantation. *Bone Marrow Transplant* 1998;22(10):1023-6.
4. Papadavid E, Panayiotides I, Katoulis A, Pappa V, Dervenoulas I, Stavrianeas N. Stasis dermatitis-like leukaemic infiltration in a patient with myelodysplastic syndrome. *Clin Exp Dermatol* 2008;33(3):298-300.
5. Agrawal K, Miles L, Agrawal N, Khan A. Atypical Presentation of Acute Myeloid Leukemia. *World J Oncol* 2018;9(1):29-34.
6. Koul AN, Khujwal MM. Lacrimal gland enlargement in acute myeloid leukemia. *Indian J Med Paediatr Oncol* 2013;34(1):54-5.
7. Cheng CL, Li CC, Hou HA, Fang WQ, Chang CH, Lin CT, et al. Risk factors and clinical outcomes of acute myeloid leukaemia with central nervous system involvement in adults. *BMC Cancer* 2015;15:344.
8. Bar M, Tong W, Othus M, Loeb KR, Estey EH. Central nervous system involvement in acute myeloid leukemia patients undergoing hematopoietic cell transplantation. *Biol Blood Marrow Transplant* 2015;21(3):546-51.
9. Islamoglu K, Serdaroglu I, Ozgentas E. Co-occurrence of Fournier's gangrene and pancytopenia may be the first sign of acute myelomonocytic leukemia. *Ann Plast Surg* 2001;47(3):352-3.
10. Naithani R, Kumar R, Mahapatra M. Fournier's gangrene and scrotal ulcerations during all-trans-retinoic acid therapy for acute promyelocytic leukemia. *Pediatr Blood Cancer* 2008;51(2):303-4.
11. Mantadakis E, Pontikoglou C, Papadaki HA, Aggelidakis G, Samonis G. Fatal Fournier's gangrene in a young adult with acute lymphoblastic leukemia. *Pediatr Blood Cancer* 2007;49(6):862-4.
12. Yoshida C, Kojima K, Shinagawa K, Hashimoto D, Asakura S, Takata S, et al. Fournier's gangrene after unrelated cord blood stem cell transplantation. *Ann Hematol* 2002;81(9):538-9.
13. Oiso N, Rai S, Kawara S, Tatsumi Y, Kawada A. Genital Infection as a First Sign of Acute Myeloid Leukemia. *Case Rep Dermatol* 2010;2(1):18-21.
14. Aminimoghaddam S, Badakhsh MH, Taftachi F, Nejadisalami F, Mahmoudzadeh F. An unusual, giant and benign condyloma acuminatum lesion on the genital area for more than a decade. *Med J Islam Repub Iran* 2014;28:55.
15. Aminimoghaddam S, Maghsoudnia A, Shafiee S. Moderately differentiated neuroendocrine cell carcinoma of the vulva: a case report and review of the literature. *Gulf J Oncolog* 2016;1(22):72-75.

## Presentation of a case with perineal and bartholin gland inflammations as an initial manifestation of acute myeloid leukemia: *case report*

Soheila Aminimoghaddam  
M.D.<sup>1</sup>

Setare Nassiri M.D.<sup>1\*</sup>

Zeinab Najafi M.D.<sup>2</sup>

1- Department of Gynecology  
Oncology, Firoozgar Hospital, Iran  
University of Medical Sciences,  
Tehran, Iran.

2- Department of Pharmacology,  
School of Medicine, Tehran  
University of Medical Sciences,  
Tehran, Iran.

### Abstract

Received: 13 Apr. 2019 Revised: 21 Apr. 2019 Accepted: 14 Nov. 2019 Available online: 21 Nov. 2019

**Background:** Acute myeloid leukemia (AML) is a malignant hematological disorder which has numerous manifestations at the initial step such as infections and hemorrhagic signs. This is the first report in which the diagnosis of AML was made after managing of Bartholin gland site swelling and pain as the chief complaint of a patient.

**Case presentation:** Herein, we present a young girl who was referred to us in our tertiary level hospital, Firoozgar Hospital, Tehran, Iran, in October, 2017 just with pain and swelling of the left Bartholin gland. At first, it was suspected to be a cyst or abscess of Bartholin gland, she did not have any history or symptoms of infection on comprehensive physical examinations such as pneumonia, meningitis. Nevertheless, the ultimate diagnosis of AML was made after generalized and precise systemic examination and laboratory findings were done. According to the guidelines for the treatment of AML, systemic chemotherapy with multiple drugs was given immediately but unfortunately, she died due to severe septicemia which was resistant to broad-spectrum antibiotics and disseminated intravascular coagulation.

**Conclusion:** Based on our searching, this is the first case. Because we expected other more common symptoms of acute leukemia, systematic and precise generalized examination must be performed gently in all of the patients even in women just with genital symptoms as their chief complaint for instance, pain and swelling of Bartholin gland. Finally, not focusing just on the perineal site and detailed examination for all parts of the body may reveal an accurate diagnosis of the main underlying disease.

**Keywords:** acute myeloid leukemia, bartholin gland, case reports, lymphadenopathy.

\* Corresponding author: Department of  
Gynecology Oncology, Firoozgar  
Hospital, Behafarin St., Valiasr Sq.,  
Tehran, Iran.  
Tel: +98-21-82141250  
E-mail: setare\_n99@yahoo.com