

بررسی نقش TLR4 در هیپاتیک انسفالوپاتی ایجاد شده توسط اندوتوکسین در موش صحرایی مبتلا به سیروز صفراوی

چکیده

دریافت: ۱۳۹۷/۰۸/۱۹ ویرایش: ۱۳۹۷/۰۸/۲۶ پذیرش: ۱۳۹۹/۰۲/۲۴ آنلاین: ۱۳۹۹/۰۲/۳۱

راضیه محمدجعفری^۱

فرح ناز جزائری^{۲*}

۱- گروه فارماکولوژی، مرکز تحقیقات طب تجربی، دانشکده پزشکی، دانشگاه علوم پزشکی تهران، تهران، ایران.

۲- گروه فارماکولوژی، دانشکده پزشکی، دانشگاه علوم پزشکی تهران، تهران، ایران.

زمینه و هدف: انسفالوپاتی کبدی یک اختلال عصبی شناختی در عملکرد مغزی در نتیجه دیس فانکشن حاد یا مزمن کبدی است. نشان داده شده است که در پاتوفیزیولوژی این بیماری عفونت و التهاب دارای نقش کلیدی می‌باشند. مطالعه حاضر با هدف بررسی نقش رسپتور اندوتوکسین (TLR4) در انسفالوپاتی ایجاد شده با اندوتوکسین در موش‌های صحرایی مبتلا به سیروز صفراوی انجام شد.

روش بررسی: این مطالعه تجربی از خرداد تا دی ۱۳۹۷ در گروه فارماکولوژی دانشکده پزشکی علوم پزشکی تهران بر روی موش‌های صحرایی بالغ نر نژاد Wistar albino انجام شد. حیوانات به دو دسته تقسیم شده، که دسته اول جراحی با روش بستن مجرای صفراوی سیروتیک شدند و دسته دوم ساختگی که شکم باز شد ولی مجرای صفراوی بسته نشد (کنترل). حیوانات در هر گروه به دو دسته تقسیم شده و نیمی در روز ۲۹ با اندوتوکسین به مقدار بسیار کم و غیرکشنده و یا سالین ایتراپرتونال مواجه شده سپس علائم بالینی انسفالوپاتی کبدی و هیستوپاتولوژی کورتکس مغز و میزان بیان پروتیین رسپتور TLR4 را در بافت مغز بررسی شد.

یافته‌ها: اندوتوکسین سبب کاهش سطح هوشیاری و بروز علائم انسفالوپاتی کبدی در رات‌های سیروتیک و کنترل گردید. در رات‌های سیروتیک افزایش بیان TLR4 در کورتکس مغز دیده شد که دریافت دوز کم اندوتوکسین به‌طور معنادار سبب افزایش مجدد بیان پروتیین TLR4 گردید. تغییرات هیستوپاتولوژیک به‌دنبال القای سیروز و دریافت اندوتوکسین حاد دیده نشد.

نتیجه‌گیری: بیماری سیروز کبدی و دریافت دوز کم اندوتوکسین حاد در رات‌های سیروتیک توانست سبب بروز علائم انسفالوپاتی شود که با افزایش بیان پروتیین گیرنده TLR4 همراه بود. از آن‌جا که شدت این علائم با حیوان سالم برابر بود تولرانس به اندوتوکسین ایجاد شد.

کلمات کلیدی: انسفالوپاتی، اندوتوکسین، گیرنده اندوتوکسین، سیروز کبدی، رت‌ها.

* نویسنده مسئول: تهران، بلوار کشاورز، خیابان قدس، خیابان پورسینا، دانشگاه علوم پزشکی تهران، دانشکده پزشکی، گروه فارماکولوژی.

کدپستی: ۱۴۱۷۶۱۳۱۵۱

تلفن: ۰۲۱-۶۶۴۰۲۵۶۹

E-mail: f-jazaeri@sina.tums.ac.ir

مقدمه

ساختمان کبد به هم می‌ریزد و گرهک‌های رژنراتیو پدیدار می‌شوند. این مسئله منجر به کاهش توده سلول‌های کبدی و بنابراین عملکرد آن‌ها و تغییر در میزان جریان خون می‌شود. بیماران دچار سیروز، دارای میزان متغیری از جبران کبدی هستند و باید بین سیروز پایدار و جبران شونده و موارد سیروز جبران نشده تمایز قایل شد.^۱ در

سیروز یک تعریف بافت شناختی-آسیب‌شناختی بوده و دارای نشانه‌های بالینی و عوارض مختلفی است. صرف‌نظر از علت سیروز، خصوصیات آسیب‌شناختی عبارتند از ایجاد فیروز تا حدی که

جدول ۱: گرید بالینی رفتار حیوانات

مرحله بالینی	تعریف
۰	رفتار طبیعی
۱	بی حالی ضعیف
۲	کاهش فعالیت حرکتی، کنترل حرکتی ضعیف، کاهش درک درد
۳	آتاکسی شدید، فقدان رفلکس ایستادن خودبه خودی
۴	فقدان رفلکس ایستادن خودبه خودی، فقدان واکنش به تحریک دردناک

۲۸ از جراحی ادامه یافت. در روز ۲۸ در گروه سیروتیک حیواناتی تحت مطالعه قرار می‌گیرند که علائم بالینی ابتلا به سیروز یعنی زردی، ادرار زرد تیره، آسیت، کبد سفت وطحال بزرگ دارند. با اندازه‌گیری وزن طحال که شاخص ابتلا به سیروز است، ابتلا به سیروز کبدی ثابت گردید. اندوتوکسین و یا نرمال‌سالین به میزان 0.1 mg/kg تزریق شده و درجه هوشیاری براساس جدول ۱ تایید شده تعیین گردید. سپس پس از بیهوشی با کتامین+زایلازین از بافت مغز نمونه‌گیری استاندارد تهیه و در فرمالین فیکس گردید و بررسی هیستوپاتولوژیک و مقایسه بین گروه‌ها انجام شد. همچنین از بافت مغز نمونه‌برداری استاندارد انجام گرفت و با تکنیک وسترن‌بلات بیان پروتیین رسپتور TLR4 اندازه‌گیری شد. همه نتایج به‌صورت میانگین \pm خطای استاندارد میانگین نشان داده شده است. از روش Two-way analysis of variance (ANOVA) و Bonferroni post-hoc برای بررسی اثر دو متغیر بیماری سیروز در برابر گروه شم و همچنین مواجهه یا عدم مواجهه با اندوتوکسین و مقایسه همه گروه‌ها استفاده شد. $P < 0.05$ از نظر آماری معنادار در نظر گرفته شده است. برای آنالیز از GraphPad Prism 5 software (GraphPad Software, San Diego, CA, USA) استفاده شد.

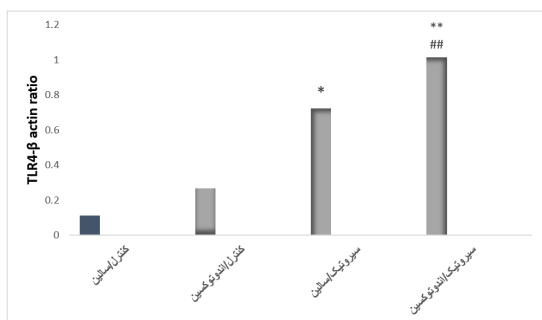
یافته‌ها

در موش‌های سیروتیک نشانه‌های سیروز کبدی مانند زردی، ادرار تیره و آسیت مشاهده شد. برای تایید سیروز، ما کبد را از لحاظ سفتی و وزن طحال در تمام حیوانات آزمایشگاهی بررسی کردیم. بستن مجرای صفراوی با افزایش چشمگیری در وزن طحال همراه

بیمارانی که یک سیروز پیشین پایدار دارند، عدم جبران به‌علل متفاوت شامل عفونت و اندوتوکسمی ایجاد می‌شود. این بیماران نیاز به بستری در بیمارستان، بالانس مایعات، مانیتورینگ وضعیت ذهنی، تغذیه، درمان دارویی دارند.^۲ در سیر بالینی بیماران دچار سیروز پیشرفته، اغلب عوارض ماندگار مهمی پدیدار می‌شوند که جدا از علت بیماری زمینه‌ای است. این پیامدها شامل آنسفالوپاتی کبدی نیز می‌شود.^۱ در این بیماری سطح سایتوکین‌های پیش‌التهابی همچون IL6-TNF α در کبد و خون بالا است.^۳ آنسفالوپاتی کبدی یک اختلال عصبی شناختی در عملکرد مغزی در نتیجه دیس‌فانکشن حاد یا مزمن کبدی است.^۴ در موش صحرائی پس از ۲۸ روز از ایجاد کلتاز کبدی تزریق اندوتوکسین 0.5 mg/kg درجاتی از عدم هوشیاری ایجاد کرد. TLR4 رسپتور اصلی اندوتوکسین می‌باشد. فعال شدن این رسپتورها سبب افزایش تولید سایتوکین‌های پیش‌التهابی و اینترفرون‌ها می‌گردند.^۱ با توجه به شواهد یادشده این مطالعه به‌منظور بررسی علائم آنسفالوپاتی و بررسی میزان بیان این رسپتورها و تغییرات هیستوپاتولوژیک در کورتکس مغز حیوانات کنترل و سیروتیک پیش و پس از مواجهه با اندوتوکسین انجام شد.

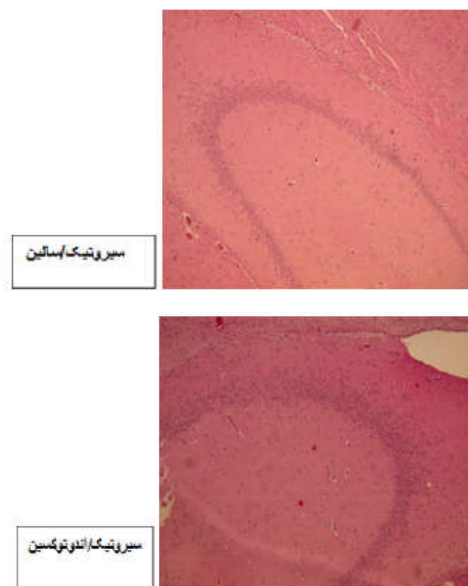
روش بررسی

این مطالعه تجربی از خرداد تا دی ۱۳۹۷ در گروه فارماکولوژی دانشکده پزشکی، دانشگاه علوم پزشکی تهران انجام شد. تمام مواد از کمپانی Sigma-Aldrich (Steinheim, Germany) تهیه شد و در مواردی که جز این بود آورده شده است. حیوانات، موش صحرائی نر نژاد Wistar albino (وزن $250-220 \text{ g}$) در نظر گرفته شدند و به‌صورت آزادانه دسترسی به تغذیه معمول و آب، ۱۲ ساعت روشنائی - ۱۲ ساعت تاریکی و دمای 22°C در تمام مطالعه داشتند. حیوانات به‌صورت تصادفی به دو گروه تقسیم شدند. بیهوشی عمومی با زایلازین (۲ تا 8 mg/kg) و کتامین (50 mg/kg) که به‌صورت داخل پری‌توناال تزریق گردید، ایجاد شد. در گروه جراحی (سیروتیک) در روز اول، پس از یک برش خط وسط شکمی، مجرای صفراوی از نسج زیرین جدا و در دو نقطه بسته شده و از وسط بریده شد. در گروه ساختگی (کنترل) تمام مراحل بجز بستن یا بریدن مجرای صفراوی انجام گردید. شکم بسته شده و مطالعه پس از روز



نمودار ۱: نتایج وسترن بلات برای تعیین بیان پروتیین گیرنده TLR4 در کورتکس مغز در حیوانات سالم و سیروتیک با و بدون مواجهه حاد با اندوتوکسین.

دقیقه تعیین شد. گروه‌های شم/سالمین/گريد صفر و شم/اندوتوکسین و سیروتیک/سالمین و سیروتیک/اندوتوکسین در مرحله دو مشخص شدند. رنگ آمیزی Hematoxylin and eosin (H&E) برای ارزیابی التهاب، نکروز، واکوئولاسیون و تغییرات سیستیک در قشر مغزی چهار گروه انجام شد. تفاوتی بین گروه‌ها وجود نداشت. فقط در یک نمونه در گروه سیروتیک/سالمین، ما نفوذ لنفوسیت‌های پارانشیمال خفیف و پراکنده را دیدیم که اهمیت آن را نمی‌دانیم (شکل ۱). چنانچه در شکل ۲ و نمودار ۱ دیده می‌شود القای سیروز سبب افزایش معنادار بیان گیرنده اندوتوکسین در کورتکس مغز می‌شود. در رت‌های سالم تزریق حاد اندوتوکسین سبب افزایش بیان این گیرنده نشد ولی در رت‌های سیروتیک بیان آن را به‌طور معنادار افزایش داد.



شکل ۱: رنگ آمیزی H&E برای ارزیابی هیستوپاتولوژیک کورتکس مغز. مقاطع (۱۰ برابر) از نظر التهاب، نکروز، واکوئوله شدن و تغییرات سیستیک در قشر مغز پنج ساعت پس از تزریق اندوتوکسین یا سالمین بررسی شدند. تغییر پاتولوژیک در گروه‌ها دیده نشد. در هر گروه سه موش صحرائی بررسی شد.



شکل ۲: تصویر وسترن بلات از بیان رسپتور TLR4 در کورتکس مغز در موش‌های صحرائی سالم یا مبتلا به سیروز تحت درمان نرمال سالمین و یا اندوتوکسین

بحث

در مطالعه حاضر مشاهده شد که در موش‌های صحرائی تجویز مقدار بسیار کم اندوتوکسین می‌تواند سبب بروز علائم خفیف انسفالوپاتی شود که شدت آن در حیوانات سالم در مقایسه با مبتلایان به سیروز یکسان است. همچنین در بررسی مقایسه میزان بیان پروتیین رسپتور در گروه‌های کنترل و سیروتیک و تغییرات آن پس از مواجهه با مقدار کم اندوتوکسین، مشاهده شد که مواجهه با اندوتوکسین حاد در گروه کنترل سبب افزایش معنادار در بیان رسپتور نمی‌شود ولی در

بود. در گروه کنترل $1/71 \pm 0/06$ و در گروه سیروتیک $3/10 \pm 0/13$ که با $P < 0/01$ با هم تفاوت معنادار دارند که با پرفشاری خون پورتال متعاقب سیروز سازگار است. تمام موش‌های سیروتیک و کنترل در طول مدت مطالعه پنج ساعت با دوز کم لیپوپلی ساکارید ($0/1 \text{ mg/kg}$) زنده ماندند. انسفالوپاتی با ارزیابی پاسخ درد، رفلکس رایتینگ (ایستادن)، فعالیت حرکتی، کنترل حرکت و بی‌ارادگی در سه

از درمان عفونت، ایجاد هیپرامونمی سبب تغییر در عملکرد نورو سایکولوژیک نمی‌شود که این موضوع هم به نفع این است که التهاب و آمونیاک سرم سینرژیک هستند. مطالعه هیستوپاتولوژیک کورتکس مغز با میکروسکوپ نوری تفاوتی بین گروه‌ها نشان نداد که در مطالعات پیشین نیز علایم پاتولوژیک را در مغز بیماران سیروتیک مشاهده نکردند. ولی بررسی با میکروسکوپ الکترونی نشان می‌دهد که در بیماران سیروتیک کلاپس عروق خونی در مغز وجود دارد که سبب کاهش جریان خون در مغز می‌شود.^{۱۱}

نتایج نشان داد که که تزریق حاد در موش‌های سالم موجب درجات پایینی از انسفالوپاتی می‌شود و این پدیده در گروه سیروتیک نیز دیده می‌شود. درجه‌ی انسفالوپاتی در گروه سیروتیک مانند گروه کنترل بود، این ممکن است مربوط به تحمل به اندوتوکسین در قشر مغز باشد. تحمل به اندوتوکسین در ارگان‌های دیگر نیز نشان داده شده است، همانطور که در مطالعه پیشین در رت‌های سیروتیک بیان mRNA رسپتور TLR4 در قلب بررسی شد که تحمل به اندوتوکسین حاد در موش‌های سیروتیک دیده شد.^{۱۲}

تزریق اندوتوکسین با دوز کم در رت سالم سبب افزایش ناچیز در بیان پروتیین رسپتور آن شد، درحالی‌که می‌تواند سبب افزایش ضعیف انسفالوپاتی گردد. در حیوانات سیروتیک بیان رسپتور افزایش معنادار داشت که با تزریق اندوتوکسین حاد باز هم بیان آن به‌طور معنادار زیاد شد، ولی علایم انسفالوپاتی آن مشابه گروه سالم بود. به‌نظر می‌رسد مسیرهای دیگری نیز در ایجاد علایم انسفالوپاتی موثر هستند که سبب تولرانس به ایجاد علایم انسفالوپاتی باوجود افزایش بیان گیرنده می‌شوند. پیشنهاد می‌شود در مطالعات آتی سایر مسیرهایی که می‌تواند سبب کاهش سطح هوشیاری شود بررسی شده و ارتباط آن با تغییرات به‌وجود آمده در مغز حیوانات سیروتیک مطالعه شود.

بیماری سیروز به‌عنوان یک وضعیت اندوتوکسمی مزمن در موش‌های صغراوی توانست سبب ایجاد تحمل به اندوتوکسین در ایجاد علایم رفتاری و هوشیاری در اندوتوکسمی خفیف شد. اندوتوکسمی مزمن و اندوتوکسمی حاد اضافه شونده به اندوتوکسمی مزمن در حیوانات سیروتیک باوجود افزایش معنادار گیرنده‌های اندوتوکسین در قشر مغز تغییری را در بررسی هوشیاری و رفتاری حیوانات سیروتیک ایجاد نکرد.

گروه سیروز با اندوتوکسمی مزمن بیان آن به‌طور معنادار بیشتر شده و پس از دریافت اندوتوکسین حاد میزان بیان پروتیین رسپتور باز هم به‌طور معنادار افزایش می‌یابد ولی نتیجه تست هوشیاری در هر سه گروه (کنترل-سیروتیک/سالین-سیروتیک/اندوتوکسین) یکسان بود. در مطالعه Haddadian و همکاران، در موش صحرایی مبتلا به سیروز کبدی تزریق ۱ mg/kg اندوتوکسین تیغی‌موریوم توانست ۱۰۰٪ حیوانات را در ۲۴۰ دقیقه پس از تزریق بکشد.^۵

در مطالعه Wright و همکاران، تزریق دوز کم ۰/۵ mg/kg درجانی از عدم هوشیاری ایجاد کرد.^۶ این موضوع با مطالعه حاضر هم‌خوانی دارد.

اندوتوکسین به مجموعه گیرنده TLR4/MD2 در بسیاری از سلول‌ها متصل می‌شود، به‌ویژه به سلول‌های مونوسیت، سلول‌های دندریتیک، ماکروفاژها، لئوسیت B که ترشح سایتوکین‌های پروتیین التهابی، اکسیدانتریکی و ایکوزانویدها را ترویج می‌دهد که در رت‌های سیروتیک باعث القای مرحله پیش‌کوما و تشدید ادم سیتوتوکسیک به دلیل اثر سینرژیک هیپرامونمی و افزایش واکنش‌های التهابی می‌شود. اگرچه مکانسیم دقیق اینکه چگونه هیپرامونمی و اندوتوکسین ادم سیتوتوکسیک و پیش‌کوما را در سیروز تسهیل می‌کنند روشن نیست، اما نقش نیتروزاسیون پروتیین‌های مغز را نشان داده‌اند.^۶

سه ساعت پس از تزریق لیپوپلی‌ساکارید به رت‌های سیروتیک سطح TNF α و ایزوپروستان F2 سیستمیک بالا می‌رود. در این حیوانات نیتروزاسیون پروتیین‌ها در مغز بیشتر است.^۷ آمونیاک خون سبب نیتروزاسیون پروتیین‌های آستروسیت‌ها در رت‌های دارای آناستوموز ورید پورت و ورید اجوف تحتانی نیز می‌شود.^۸ این موضوع به‌نظر می‌رسد به‌دلیل تزریق لیپوپلی‌ساکارید است چراکه در حیوانات سیروتیک که سالین دریافت کرده بودند، دیده نشد و در حیوانات کنترل ساختگی هم در پی تزریق لیپوپلی‌ساکارید دیده نشد.^۹ ایجاد پره‌کما در رت‌های سیروتیک که لیپوپلی‌ساکارید دریافت کرده‌اند ارتباط مستقیمی بین میزان آمونیاک سرم یا مغز و یا حتی ادم آستروسیت‌ها ندارد.

ممکن است هیپرامونمی در حیوانات سیروتیک با پاسخ‌های التهابی سیستمیک به‌صورت سینرژسم عمل کرده و سبب تغییر سطح هوشیاری شود که این در حیوانات سیروتیک هم دیده می‌شود.^{۱۰} پس

دانشگاه علوم پزشکی و خدمات بهداشتی درمانی تهران در سال ۱۳۹۶ به کد ۳۵۵۴۲-۳۰-۰۲-۹۶ می‌باشد که با حمایت دانشگاه علوم پزشکی و خدمات بهداشتی درمانی تهران اجرا شده است.

سپاسگزاری: این مقاله حاصل طرح تحقیقاتی تحت عنوان "بررسی نقش TLR4 در هپاتیک انسفالوپاتی ایجاد شده توسط اندوتوکسین در موش صحرایی مبتلا به سیروز صفراوی" مصوب

References

1. Longo DL, Fauci AS, Kasper DL, Hauser SL, Jameson JL, Loscalzo J, editors. *Harrison's Principles of Internal Medicine*. 18th ed. New York, NY: McGraw-Hill; 2012.
2. Goldberg E, Chopra S. Cirrhosis in adults: Etiologies, clinical manifestations, and diagnosis [Internet]. UpToDate; [updated 2018 Sep 5; cited 2020 Apr 2]. Available from: <https://www.uptodate.com/contents/cirrhosis-in-adults-etiology-clinical-manifestations-and-diagnosis>
3. Chakraborty JB, Oakley F, Walsh MJ. Mechanisms and biomarkers of apoptosis in liver disease and fibrosis. *Int J Hepatol* 2012;2012:648915.
4. Seyan AS, Hughes RD, Shawcross DL. Changing face of hepatic encephalopathy: role of inflammation and oxidative stress. *World J Gastroenterol* 2010;16(27):3347-57.
5. Haddadian Z, Eftekhari G, Mazloom R, Jazaeri F, Dehpour AR, Mani AR. Effect of endotoxin on heart rate dynamics in rats with cirrhosis. *Auton Neurosci* 2013;177(2):104-13.
6. Wright G, Davies NA, Shawcross DL, Hodges SJ, Zwingmann C, Brooks HF, et al. Endotoxemia produces coma and brain swelling in bile duct ligated rats. *Hepatology* 2007;45(6):1517-26.
7. Demchenko AP. Beyond annexin V: fluorescence response of cellular membranes to apoptosis. *Cytotechnology* 2013;65(2):157-72.
8. Schliess F, Görg B, Fischer R, Desjardins P, Bidmon HJ, Herrmann A, et al. Ammonia induces MK-801-sensitive nitration and phosphorylation of protein tyrosine residues in rat astrocytes. *FASEB J* 2002;16(7):739-41.
9. Lee JC, Cho GS, Kim HJ, Lim JH, Oh YK, Nam W, et al. Accelerated cerebral ischemic injury by activated macrophages/microglia after lipopolysaccharide microinjection into rat corpus callosum. *Glia* 2005;50(2):168-81.
10. Shawcross DL, Davies NA, Williams R, Jalan R. Systemic inflammatory response exacerbates the neuropsychological effects of induced hyperammonemia in cirrhosis. *J Hepatol* 2004;40(2):247-54.
11. Guevara M, Bru C, Ginès P, Fernández-Esparrach G, Sort P, Bataller R, et al. Increased cerebrovascular resistance in cirrhotic patients with ascites. *Hepatology* 1998;28(1):39-44.
12. Jazaeri F, Tavangar SM, Ghazi-Khansari M, Khorramizadeh MR, Mani AR, Dehpour AR. Cirrhosis is associated with development of tolerance to cardiac chronotropic effect of endotoxin in rats. *Liver Int* 2013;33(3):368-74.

Evaluation of the role of TLR4 in endotoxin-induced hepatic encephalopathy in rats with biliary cirrhosis

Razieh Mohammad Jafari
PharmD., Ph.D.¹
Farahnaz Jazaeri M.D., Ph.D.^{2*}

1- Department of Pharmacology,
Experimental Medicine Research
Center, School of Medicine, Tehran
University of Medical Sciences,
Tehran, Iran.

2- Department Pharmacology,
School of Medicine, Tehran
University of Medical Sciences,
Tehran, Iran.

* Corresponding author: Department of
Pharmacology, School of Medicine,
Tehran University of Medical Sciences,
Keshavarz Blvd., Ghods St., Poursina St.,
Tehran, Iran.
Postal Code: 1417613151
Tel: +98-21-66402569
E-mail: f-jazaeri@sina.tums.ac.ir

Abstract

Received: 10 Nov. 2019 Revised: 17 Nov. 2019 Accepted: 13 May 2020 Available online: 20 May 2020

Background: Hepatic encephalopathy is defined as a neuropsychiatric brain dysfunction in acute or chronic liver failure. Infection and inflammation have crucial role in its pathophysiology. The purpose of our study was to demonstrate the relationship between toll-like receptor 4 (TLR4) expression and the encephalopathy induced with endotoxin in biliary cirrhotic rats.

Methods: The present study was conducted experimentally on male adult Wistar albino rats from May to January 2018 at the Pharmacology Department of Medical Faculty, Tehran University of Medical Sciences, Tehran, Iran. The animals were divided into two groups, cirrhotic vs sham-operated. Cirrhosis was induced by surgical ligation of the bile duct in male Wistar rats but in sham group the bile duct was not ligated during abdominal surgery (control). The animals in each group were divided to two subgroups that half of them were given intraperitoneally saline or low dose of endotoxin (0.1 mg/kg) on day 29. Then animal behavior study was done on the clinical sign of hepatic encephalopathy. Also, the histopathology of brain cortex and the expression of brain cortex toll-like receptor four protein were evaluated.

Results: Our results showed that endotoxin treatment decreased the patient's level of alertness and produced hepatic encephalopathy signs in cirrhotic rats and control groups. Cirrhosis increases toll-like receptor four expression in brain and acute endotoxin treatment increases toll-like receptor four expression in this group still more. It means that acute endotoxin treatment-induced clinical signs of acute encephalopathy in sham and cirrhotic rats and significant toll-like receptor four overexpression in cirrhotic animals. The histopathological assessment did not show a significant difference between the groups and did not show any changes after induction of cirrhosis and/or acute endotoxin treatment.

Conclusion: Cirrhosis and acute low dose endotoxin injection in cirrhotic rats induced hepatic encephalopathy signs that parallels with significant increased toll-like receptor 4 protein expression in brain cortex. Since the severity of the signs of encephalopathy was the same as intact animals, based on the definitions in pharmacology, in the cells of cirrhotic groups endotoxin tolerance has developed.

Keywords: encephalopathy, endotoxins, endotoxin receptor, liver cirrhosis, rats.