

بررسی اثرات تزریق سلول‌های بنیادی مزانشیمی مشتق از ژله وارنون بندناف بر ترمیم زخم دیابتی در موش‌های صحرایی نر

چکیده

دریافت: ۱۳۹۹/۱۱/۳۰ ویرایش: ۱۳۹۹/۱۲/۰۷ پذیرش: ۱۴۰۰/۰۲/۲۵ آنلاین: ۱۴۰۰/۰۳/۰۱

زمینه و هدف: در سال‌های اخیر تعداد بیمارانی که از زخم‌های دیابتی رنج می‌برند، افزایش یافته و روش‌های مرسوم درمانی دارای نارسایی‌هایی می‌باشند. هدف از این تحقیق بررسی اثرات سلول‌های بنیادی مزانشیمی ژله وارنون بندناف (WJMSCs) در التیام زخم دیابتی در مدل حیوانی است.

روش بررسی: طی این تحقیق تجربی آزمایشگاهی که در مرکز تحقیقات پوست و سلول‌های بنیادی طی فروردین ۱۳۹۹ تا آذر ۱۳۹۹ انجام گرفت، سلول‌های WJMSC جداسازی شده و توانایی تمایز آن‌ها به سلول‌های استخوان و چربی و نیز بیان مارکرهای اختصاصی ارزیابی شد. استرپتوزوسین جهت القای دیابت در موش‌های صحرایی نر نژاد Wistar مورد استفاده گرفت. حیوانات به دو گروه کنترل (تزریق نرمال سالین) و تزریق WJMSCs تقسیم‌بندی گردیدند. زخم‌هایی به قطر ۰/۸ سانتی‌متر در ناحیه پشت موش‌ها ایجاد شدند. پس از تزریق ساب‌درمال نرمال سالین و WJMSCs، التیام زخم به روش فتوگرافی در روزهای ۱۴، ۷ و ۲۱ ارزیابی شد. داده‌ها با استفاده از آزمون t-test و آنالیز واریانس (SPSS software, version 16 (IBM SPSS, Armonk, NY, USA) مورد تجزیه و تحلیل قرار گرفتند.

یافته‌ها: WJMSCs مارکرهای تخصصی سلول‌های مزانشیمی را بیان کردند و قابلیت تمایز به سلول‌های استخوان و چربی را داشته و از میزان زنده‌مانی بالایی برخوردار بودند. تزریق سلول‌های WJMSC به ناحیه ساب‌درمال در موش‌های دچار زخم دیابتی سبب تسریع التیام زخم نسبت به گروه کنترل شد.

نتیجه‌گیری: تزریق WJMSCs در ناحیه ساب‌درمال زخم دیابتی می‌تواند به‌طور موثری سبب تسریع التیام زخم دیابتی گردد. بر این مبنا استفاده از سلول‌های بنیادی مزانشیمی جدا شده از ژله وارنون بندناف می‌تواند در سلول درمانی به‌ویژه در حیطه ترمیم زخم‌های دیابتی مورد توجه قرار گیرد.

کلمات کلیدی: زخم دیابتی، تزریق، سلول‌های بنیادی مزانشیمی، ژله وارنون.

محمد علی نیل‌فروش‌زاده^۱، سونا زارع‌اد^۱، رحیم احمدی^{۱*}، نسیم ظروفی^۲، مینا محمودی پور^۲

۱- مرکز تحقیقات پوست و سلول‌های بنیادی، دانشگاه علوم پزشکی تهران، تهران، ایران.
۲- گروه زیست‌شناسی، دانشکده علوم پایه، واحد همدان، دانشگاه آزاد اسلامی، همدان، ایران.

۳- گروه بیولوژی، کالج بین‌المللی اویسینا، بوداپست، مجارستان.

* نویسنده مسئول: همدان، دانشگاه آزاد اسلامی، دانشکده علوم پایه، گروه زیست‌شناسی.

تلفن: ۰۲۱-۶۶۵۶۷۰۵۰

E-mail: drrahhamadi@yahoo.com

مقدمه

با پیشرفت بیماری دیابت، وضعیت بالینی زمینه‌ای مانند نوروپاتی، بیماری عروقی، تغییر شکل پا و عفونت بروز می‌کند. زخم دیابتی یکی از عوارض قابل توجه دیابت است که به‌سختی التیام می‌یابد و حتی منجر به قطع عضو می‌شود.^۱ احتمالاً سلول‌های بنیادی مزانشیمی بتوانند در درمان این زخم‌ها مؤثر واقع شوند. یکی از انواع سلول‌های بنیادی، سلول‌های بنیادی

دیابت یکی از شایع‌ترین بیماری‌های غدد درون‌ریز بدن است که به‌دلیل عدم جذب سلولی قند خون ناشی از کاهش ترشح انسولین یا مقاومت سلول‌های بدن در برابر انسولین ایجاد می‌شود. همزمان با پیشرفت بیماری دیابت، وضعیت بالینی زمینه‌ای مانند نوروپاتی،

مزانشیمی هستند. سلول‌های بنیادی مزانشیمی (MSCs)، تنظیم‌کننده‌های ایمنی، چند توان و به‌سرعت تکثیرشونده هستند. پیشرفت‌های اخیر در زمینه تکنولوژی جداسازی سلول این امکان را فراهم آورده است که بتوان MSCها را از بافت‌های بالغ و جنینی گوناگون از جمله سینوویوم، پروستوم (Periosteum)، ماهیچه اسکلتی، بافت چربی، خون محیطی، ریه، حتی دندان‌های شیری کنده‌شده، کبد جنینی، مایع آمنیونی، خون بندناف، پرزهای کوریونیک جفت و نیز ژله وارتون جداسازی و شناسایی نمود.

سلول‌های بنیادی مزانشیمی قادرند به سلول‌های استخوان، غضروف، ماهیچه، لیگامنت، تاندون، ماهیچه قلب، بافت چربی، سلول‌های بافت همبند مغز استخوان، سلول‌های بافت هم‌بند تیموس، سلول‌های ادونتوژنیک (دندان‌ساز)، و سلول‌های اپیتلیوم کبد، اپیتلیوم ریه و اپیتلیوم روده تمایز پیدا کنند.^{۴۳}

مطالعات نشانگر آند که سلول‌های بنیادی می‌توانند در ترمیم زخم‌ها به‌ویژه در ترمیم زخم‌های پوستی و زخم دیابتی موثر باشند.^{۸۵} از میان سلول‌های بنیادی، سلول‌های بنیادی مزانشیمی پتانسیل ویژه‌ای در تحریک ترشح فاکتورهای رشد در بافت‌ها را دارند و از این طریق می‌توانند در ترمیم و بهبودی زخم‌ها نقش قابل توجهی ایفا کنند.^{۱۳۹} این سلول‌ها می‌توانند بر بهبود زخم دیابتی نیز موثر باشند.^{۱۳۱}

روش بررسی

این تحقیق در مرکز تحقیقات پوست و سلول‌های بنیادی دانشگاه تهران اجرا گردید. در این پژوهش مجوز کمیته اخلاق در پژوهش‌های زیست پزشکی از طرف سازمان معاونت تحقیقات و فناوری دانشگاه علوم پزشکی تهران با شناسه IR. TUMS. VCR.REC.1397.506 دریافت شد. در طول پژوهش، تمامی قوانین بین‌المللی حقوق حیوانات، براساس استانداردهای بین‌المللی رعایت گردید.^{۲۵}

در این مطالعه تجربی-آزمایشگاهی، نمونه کامل جفت از ۳۰ مادر اهداکننده با رعایت اخلاق در پژوهش و کسب رضایت مادر پس از زایمان در بیمارستان اکبرآبادی در تهران از بین زنان ۲۰ تا ۴۰ ساله تحت سزارین دریافت شد. معیار ورود نمونه‌ها به تحقیق، برخوردار بودن از سلامت کامل مادر و نوزاد و عدم وجود بیماری‌های عفونی یا بیماری‌های زمینه‌ای در مادر بود. متوسط سن حاملگی ۳۹ هفته بود. ظرف‌های نمونه به روش استریل به آزمایشگاه منتقل شد. مطابق مطالعات پیشین بافت بندناف با قیچی کاملاً خرد شده و سپس سانتریفوژ (۱۷۵۰ RPM و ۷ دقیقه) انجام گردید و محیط رویی

مزانشیمی هستند. سلول‌های بنیادی مزانشیمی (MSCs)، تنظیم‌کننده‌های ایمنی، چند توان و به‌سرعت تکثیرشونده هستند. پیشرفت‌های اخیر در زمینه تکنولوژی جداسازی سلول این امکان را فراهم آورده است که بتوان MSCها را از بافت‌های بالغ و جنینی گوناگون از جمله سینوویوم، پروستوم (Periosteum)، ماهیچه اسکلتی، بافت چربی، خون محیطی، ریه، حتی دندان‌های شیری کنده‌شده، کبد جنینی، مایع آمنیونی، خون بندناف، پرزهای کوریونیک جفت و نیز ژله وارتون جداسازی و شناسایی نمود.

سلول‌های بنیادی مزانشیمی قادرند به سلول‌های استخوان، غضروف، ماهیچه، لیگامنت، تاندون، ماهیچه قلب، بافت چربی، سلول‌های بافت همبند مغز استخوان، سلول‌های بافت هم‌بند تیموس، سلول‌های ادونتوژنیک (دندان‌ساز)، و سلول‌های اپیتلیوم کبد، اپیتلیوم ریه و اپیتلیوم روده تمایز پیدا کنند.^{۴۳}

مطالعات نشانگر آند که سلول‌های بنیادی می‌توانند در ترمیم زخم‌ها به‌ویژه در ترمیم زخم‌های پوستی و زخم دیابتی موثر باشند.^{۸۵} از میان سلول‌های بنیادی، سلول‌های بنیادی مزانشیمی پتانسیل ویژه‌ای در تحریک ترشح فاکتورهای رشد در بافت‌ها را دارند و از این طریق می‌توانند در ترمیم و بهبودی زخم‌ها نقش قابل توجهی ایفا کنند.^{۱۳۹} این سلول‌ها می‌توانند بر بهبود زخم دیابتی نیز موثر باشند.^{۱۳۱}

سلول‌های بنیادی مزانشیمی که از ژله وارتون جداسازی می‌شوند از جمله سلول‌های بنیادی مزانشیمی هستند که به‌نظر می‌آید می‌توانند در بهبود زخم‌ها نقش ایفا نمایند.^{۱۵۴}

در همین رابطه تحقیقات آزمایشگاهی نشان داده‌اند که سلول‌های بنیادی مزانشیمی ژله وارتون اثرات مهمی بر بهبود زخم‌های پوستی دارند.^{۱۶} تجربیات آزمایشگاهی دیگری نیز نشان‌دهنده آنند که سلول‌های بنیادی جدا شده از ژله وارتون بندناف انسان سبب افزایش بهبود زخم پوستی و دیابتی از طریق تمایز به کراتینوسیت (Keratinocytes) و آزادسازی مولکول‌های مهم می‌شوند.^{۱۷}

برخلاف یافته‌های تحقیقاتی که مؤید اثرات سلول‌های بنیادی مزانشیمی بر ترمیم زخم‌ها می‌باشند، برخی نتایج پژوهشی نشان داده‌اند که سلول‌های بنیادی مزانشیمی نمی‌توانند ترمیم زخم را بهبود بخشند.^{۱۸} همچنین، اعتقاد بر این است که پیوند ضعیف و احتباس

بر روی سلول‌ها ریخته شد و به مدت ۱۰ دقیقه در دمای اتاق قرار داده شد.

رنگ آلزارین رد (Alizarin-Red, Stemcell Technology research center, Iran) به مدت دو تا پنج دقیقه بر روی سلول‌ها ریخته و دو تا سه بار با PBS شستشو داده شد.

جهت بررسی سلامت و کیفیت سلول‌ها پیش از پیوند، از کیت انکسین (شرکت گیبکو (GIBCO, USA))، استفاده شد.^{۲۹} سلول‌ها در فلاسک ۲۵ (پاساژ ۳، تراکم ۸۰٪ و ۱۰^۶ سلول)، جهت بررسی میزان آپاپتوز و نکروز به آزمایشگاه فلوسایتومتری ارسال شد.

روند آماده‌سازی نمونه به این صورت بود که سلول‌ها ابتدا با PBS یک بار شستشو و سانتریفوژ شدند (پنج دقیقه و ۳۰۰ دور در دقیقه). مایع رویی دور ریخته شد و ۱۰۰ میکرولیتر بافر اتصال انکسین به سلول‌ها اضافه شد. سپس انکسین ۷ و یدید پروپیدوم (PI) اضافه شد و به مدت ۱۵ دقیقه در دمای اتاق و تاریکی قرار داده شدند. سپس به لوله‌ها ۴۰۰ میکرولیتر بافر اتصال اضافه شد و خوانش انجام شد.

۱۲ موش صحرایی نر نژاد ویستار با میانگین وزنی ۲۰۰ تا ۲۵۰ گرم از مؤسسه پاستور خریداری گردیده و در قفس‌های مخصوص نگهداری شدند. دمای اتاق حدود ۲۲±۲ °C بود که با برنامه نوری شامل ۱۲ ساعت روشنایی و ۱۲ ساعت تاریکی که با شروع روشنایی صبحگاهی در ساعت حدود هشت همراه بود انجام شد و آب و غذا به صورت نامحدود در اختیار حیوانات قرار گرفت.

هر روز آب حیوانات تعویض و آب تازه در اختیار آن‌ها قرار می‌گرفت. به منظور ایجاد مدل دیابت، مطابق با مطالعات پیشین با استفاده از تزریق یک دوز ۵۰ mg/kg استرپتوزوتوسین (STZ) (شرکت سیگما (Streptozotocin, Sigma-Aldrich, USA)) به صورت داخل صفاقی، دیابت در رت‌ها القا گردید.^{۳۰}

پس از گذشت سه روز از تزریق، علائم دیابت مانند پرنوشی و پر ادراری در رت‌ها ظاهر گردید. سطح گلوکز در نمونه خون گرفته شده از دم با استفاده از گلوکومتر چهار روز پس از تزریق اندازه‌گیری شد. رت‌هایی که میزان گلوکز خون آن‌ها بیش از ۲۴۶ mg/dl بود، به عنوان رت‌های دیابتی در نظر گرفته شدند.

با هدف ایجاد زخم در پشت حیوان مطابق مطالعات پیشین، پس از ایجاد دیابت و اندازه‌گیری میزان قند خون، موش‌ها بی‌هوش شدند و ناحیه پشتی آن‌ها با آب و مایع دستشویی، خیس و توسط تیغ کاملاً

تخلیه شد. به ۱۰ سی سی نمونه بافتی داخل لوله فالكون ۲۵ سی سی، یک میلی‌گرم بر میلی‌لیتر آنزیم کلاژناز، شرکت سیگما (Collagenase enzyme, Sigma-Aldrich, USA) اضافه گردید و به مدت دو ساعت در انکوباتور قرار داده شد.^{۲۶} سپس فعالیت آنزیم با اضافه کردن حجم مساوی از محیط کشت ۱۰٪ ختشی شد.

محتویات لوله فالكون از قیف حاوی گاز به‌عنوان صافی عبور داده شده و تمام محتویات سلولی جمع‌آوری گردید. نمونه محتویات مورد سانتریفوژ (۱۷۵۰ RPM و ۷ دقیقه) قرار گرفت و محیط رویی تخلیه شده و پلیت سلولی در محیط کشت DMEM با گلوکز پایین حاوی ۲۰٪ سرم FBS شرکت اتوسل (DMEM culture medium, Atocel, Hungary and Austria) مورد کشت قرار گرفت.

جهت اطمینان از هویت دقیق سلول‌ها و بیان مارکرهای اختصاصی سلول‌های بنیادی مزانشیمی بر مبنای مطالعات پیشین عمل گردید.^{۲۷} سلول‌ها در پاساژ سوم مورد ارزیابی‌های تأییدی با روش فلوسایتومتری قرار گرفتند. سلول‌ها در فلاسک ۲۵ (پاساژ ۳، تراکم ۸۰٪ و ۱۰^۶ سلول) به آزمایشگاه فلوسایتومتری ارسال شده و نمونه‌های سلولی از نظر بیان سلول‌ها مارکرهای CD73, CD44, CD90, CD34, CD105, CD45 مورد بررسی قرار گرفتند.

مطابق مطالعات پیشین جهت اطمینان از هویت دقیق سلول‌ها و بررسی قابلیت تمایزی آن‌ها به‌عنوان یک سلول مزانشیمی سلول‌ها در پاساژ سه با تراکم ۵۰-۴۰ درصد در دو چاهک از پلیت کشت داده شدند. تمایز به سلول‌های چربی و استخوان ارزیابی و سلول‌ها با میکروسکوپ اینورت (Inverted microscope) مورد ارزیابی و عکس‌برداری قرار گرفت.^{۲۸}

جهت تمایز به سلول‌های چربی، سلول‌ها برای ۱۵ روز در محیط تمایز به بافت چربی قرار داده شدند. دو روز در میان محیط کشت تمایزی تعویض شد. روز ۱۶ یک سی سی فرمالین بر روی سلول‌ها ریخته شد و به مدت یک ساعت در دمای محیط قرار داده شد. سپس، رنگ اوپلرد (Oil-Red, Stemcell Technology research center, Iran) (شرکت بن‌یاخته)، به مدت ۱۵ دقیقه بر روی سلول‌ها ریخته شده و دو تا سه بار با PBS شستشو داده شد.

جهت بررسی تمایز به سلول‌های استخوان، سلول‌ها برای ۱۵ روز در محیط تمایز به بافت استخوان قرار داده شدند. دو روز در میان، محیط کشت تمایزی تعویض شد. روز ۱۶ یک سی سی متانول

یافته‌ها

نتایج نشان داد که پروسه جداسازی باید حداکثر چند ساعت پس از عمل سزارین انجام می‌شد. نگهداری نمونه برای یک روز یا بیشتر باعث آلودگی شد و نتیجه دلخواه از جداسازی حاصل نشد. شستشوی نمونه با PBS سرد و آنتی‌بیوتیک به علت لخته‌شدن خون موجود در بافت امکان حذف تعداد زیادی از RBCها را امکان‌پذیر کرد.

خرد کردن بافت تا حد امکان برای روش آنزیمی مناسب بود. انکوباسیون در ۳۷ درجه حداقل ۴۵ دقیقه مناسب بود. تا روز پنجم سلول‌ها به‌صورت گرد دیده شدند و پس از آن به‌صورت دوکی و کشیده درآمدند. مورفولوژی سلول‌ها به‌صورت دوکی در حالت متراکم و به‌صورت استتاله‌دار در حالت غیرمتراکم بود (شکل ۱).

نتایج نشان دادند که سلول‌های مزانشیمی جداسازی شده هر یک از مارکرهای CD44، CD73، CD90، CD105 را در سطح بالایی (به‌ترتیب ۹۹/۶، ۹۹/۹، ۱۰۰ و ۱۰۰ درصد) بیان می‌کنند و دو مارکر CD45 و CD34 را اصلاً یا به‌میزان بسیار کم (به‌ترتیب ۰/۰۸۹٪ و ۰٪) بیان می‌کنند. همچنین WJMSCs قابلیت تمایز به سلول‌های چربی و استخوان را دارند. در مجموع نتایج فوق اثبات‌کننده ماهیت مزانشیمی سلول‌های جداشده از ژله وارتون می‌باشند.

ارزیابی آپاپتوز در WJMSCs نشان داد که درصد بالایی از سلول‌ها (۸۳/۱٪) در پاساژ سه زنده هستند و تعداد کمی از آنها (۱۴٪) دچار آپاپتوز شده و بنابراین مناسب پیوند جهت ترمیم زخم بودند (شکل ۲).

ترمیم زخم در گروه تزریق WJMSCs نسبت به گروه کنترل با سرعت بالاتری انجام شد. مشاهده شد در روز ۱۴ در گروه تزریق تقریباً زخم بسته شده بود و اسکار مشاهده نشد. رشد مو در ناحیه زخم در گروه تزریق نسبت به گروه کنترل با سرعت بیشتری انجام شد (شکل ۳).

در بررسی تغییرات مساحت سطح زخم در موش‌های صحرائی در گروه‌های کنترل و تزریق WJMSCs، مساحت زخم در روز هفتم نسبت به روز صفر تغییر معناداری نشان نداد اما در روز ۱۴ و ۲۱ نسبت به روز صفر از کاهش معناداری برخوردار بود. از طرفی بین مساحت سطح زخم در روزهای ۷، ۱۴ و ۲۱ تفاوت معناداری مشاهده شد (جدول ۱).

موزدایی شد.^{۳۱} سپس این ناحیه با الکل و بتادین ضدعفونی گردید و پس از آن با قرار دادن پانچ ۰/۸ میلی‌متر استریل در ناحیه پشتی موش‌ها، زخمی مشابه قالب با برداشتن تمام ضخامت پوست شامل اپیدرم و درم ایجاد شد. آن‌گاه ناحیه زخم با گاز استریل و نرمال سالین تمیز گردید.

جهت تزریق سلول‌ها به ناحیه زخم طبق گروه‌بندی، در گروه یک، یک سی سی نرمال سالین و در گروه دو، ۲×۱۰^۵ سلول در یک سی سی نرمال سالین به‌صورت ساب‌درمال در ناحیه زخم تزریق شد و پس از قرارگرفتن پانسیمان سیلیکونی مپیتل شرکت مونلیکه (Mepitel transparent wound contact layer, Mölnlycke, Sweden) روی زخم هر دو گروه، با چسب شفاف پوشانده شد.

به‌منظور نگه‌داری سلول‌ها پس از انتقال بر روی ناحیه زخم پس از پیوند، پانسیمان مپیتل بر روی زخم قرار داده شد و بر روی آن چسب شفاف قرار داده شد و دور حیوان پیچیده شد.

با هدف بررسی میزان ترمیم و بسته‌شدن زخم، ظاهر زخم، میزان ترمیم و بسته‌شدن آن در روزهای ۷، ۱۴ و ۲۱ مورد ارزیابی قرار گرفت.

با هدف ثبت تصاویر ناحیه زخم در روزهای مختلف، پانسیمان‌ها پس از بیهوش شدن حیوانات برداشته شدند و عکس‌برداری از حیوانات در شرایط یکسان و استاندارد در اتاق عمل انجام شد. جهت بررسی سطح زخم در روزهای مختلف، عکس‌های گرفته‌شده از سطح زخم در هر یک از گروه‌ها، در روزهای ۷، ۱۴ و ۲۱ به‌صورت کور با استفاده از نرم افزار (ImageJ software, National Institutes of Health, USA) ارزیابی شد.

جهت مقایسه مساحت سطح زخم بین گروه‌های کنترل و دریافت‌کننده WJMSCs در روزهای مختلف به‌صورت جداگانه از آزمون تی‌تست مستقل (Independent t-test) استفاده شد و جهت مقایسه تغییرات مساحت سطح زخم در گروه‌های تحت آزمایش طی روزهای صفر، ۷، ۱۴ و ۲۱ از آزمون آنالیز واریانس درون آزمودنی یک‌طرفه (One-way analysis of variance test within the subject) استفاده شد. معناداری اختلاف بین گروه‌ها در سطح $\alpha < 0/05$ در نظر گرفته شد.

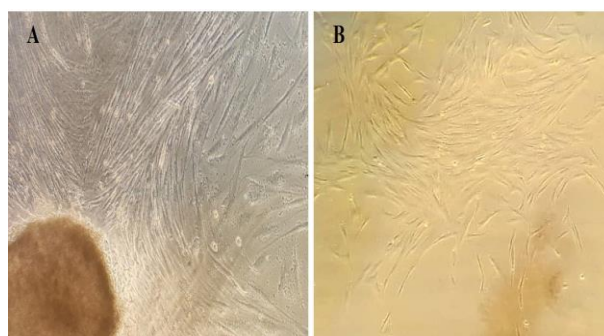
از سویی بررسی مساحت سطح زخم بین گروه‌های کنترل و تزریق WJMSCs در روزهای مختلف نشان‌دهنده آن بود که در روز صفر تفاوت معناداری بین دو گروه وجود نداشت، حال آن‌که مساحت سطح زخم در روزهای ۷، ۱۴ و ۲۱ بین دو گروه دارای تفاوت معنادار بوده و در گروه تزریق WJMSCs به‌طور معناداری کمتر از گروه کنترل بود. این امر نشانگر بهبودی سریعتر زخم در گروه تزریق WJMSCs نسبت به گروه کنترل بود.

بحث

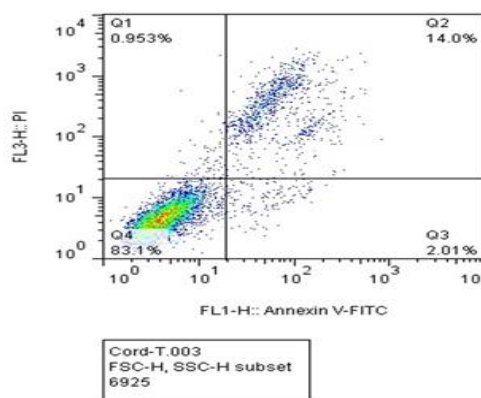
مطالعات بسیاری نشان داده‌اند که سلول‌های بنیادی مزانشیمی دارای اهمیت قابل توجهی در حوزه ترمیم زخم‌ها می‌باشند.^{۳۲} در این راستا، نتایج این مطالعه نیز نشان دادند که سلول‌های بنیادی مزانشیمی ژله وارتون می‌توانند سبب تسریع ترمیم زخم‌های دیابتی در موش‌های صحرایی نر گردند. موافق با این یافته پژوهش‌های دیگری نیز نشان داده‌اند که سلول‌های بنیادی مزانشیمی در ترمیم زخم‌ها تأثیرگذار می‌باشند.

نتایج حاصل از مطالعه انجام گرفته در خصوص تأثیر ترشحات سلول‌های بنیادی مزانشیمی مغز استخوان انسان بر التیام زخم‌های دیابتی بیانگر آن است که استفاده از ترشحات سلول‌های بنیادی مزانشیمی مغز استخوان انسان موجب افزایش استحکام زخم دیابتی می‌شود.^{۳۳} همچنین نتایج آزمایشات انجام شده در خصوص توانایی درمانی سلول‌های بنیادی مزانشیمی کاشته شده بر داربست کلاژنی برای بازسازی پوست مبین توانایی سلول‌های بنیادی جداسازی شده از چربی برای تمایز به کراتینوسیت و نیز ترمیم زخم در شرایط درون‌تنی می‌باشد.^{۳۴}

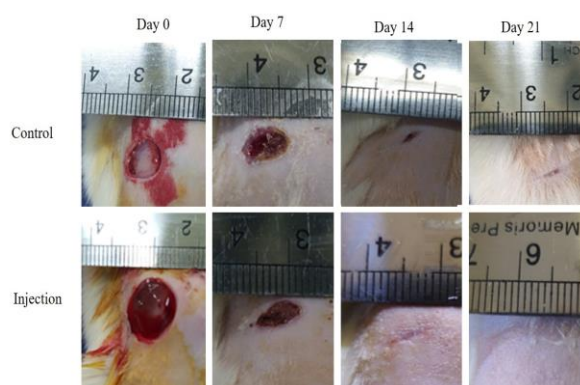
از سویی تجربیات آزمایشگاهی در خصوص تأثیر سلول‌های بنیادی مشتق از بافت چربی بر فاکتورهای التهابی مؤثر در ترمیم زخم دیابتی در مدل حیوانی مؤید آن است که سلول‌های بنیادی می‌توانند شاخص‌های التیام زخم را بهبود بخشند.^{۳۵} همچنین نتایج مطالعات اخیر در خصوص بکارگیری WJMSCs در ترمیم به شیوه ثانویه در زخم‌های جلدی حاکی از آن است که این سلول‌ها از طریق اپیتلیالیزاسیون سریع و انقباض مؤثر در ناحیه زخم، تأثیر مفیدی در ترمیم زخم‌های پوستی دارند.^{۳۶}



شکل ۱: تراکم WJMSCs در روز ۱۰ پس از جداسازی (A) و پاساژ اول (B) (20X).



شکل ۲: نتایج فلوسایتومتری مربوط به میزان آپاپتوز در WJMSCs در پاساژ سوم.



شکل ۳: بررسی موفولوژیک بسته‌شدن مکانیکی زخم در گروه‌های کنترل و تزریق WJMSCs در روزهای صفر، ۷، ۱۴ و ۲۱.

جدول ۱: بررسی مساحت زخم در گروه‌های کنترل و تزریق WJMSCs بین روزهای صفر، ۷، ۱۴ و ۲۱ در موش‌های صحرایی نر نژاد ویستار

روز	Mean±SEM	P1 (کنترل)	P2 (کنترل)	P3 (کنترل)	Mean±SEM	P1 (WJMSCs)	P2 (WJMSCs)	P3 (WJMSCs)
روز صفر	۰/۴۰۳±۰/۰۰۲	-	-	-	۰/۴۹۳±۰/۰۰۴	-	-	-
روز ۷	۰/۲۸۷±۰/۰۰۶	(P=۰/۰۰۱)	-	-	۰/۱۹۳±۰/۰۰۳	(P=۰/۰۰۰)	-	-
روز ۱۴	۰/۰۵۸±۰/۰۰۱	(P=۰/۰۰۰)	(P=۰/۰۰۰)	-	۰/۰۲۷±۰/۰۰۱	(P=۰/۰۰۰)	(P=۰/۰۰۱)	-
روز ۲۱	۰/۰۲۰±۰/۰۰۳	(P=۰/۰۰۰)	(P=۰/۰۰۰)	(P=۰/۰۰۲)	۰/۰۱۰±۰/۰۰۱	(P=۰/۰۰۰)	(P=۰/۰۰۰)	(P=۰/۰۱۷)
		P<۰/۰۰۱	P<۰/۰۰۱	P<۰/۰۱		P<۰/۰۰۱	P<۰/۰۰۱	P<۰/۰۵

سرکوب سیستم ایمنی را نیز دارند. همچنین از آپوپتوز سلولی جلوگیری می‌کنند. اکثر موادی که توسط سلول‌های بنیادی مزانشیمی ترشح می‌شوند شامل فاکتورهای مختلف رشد، سایتو کاین‌ها، کموکاین‌ها، میکروRNAها و وزیکول‌های خارج سلولی (میکرووزیکول‌ها و اگزوزوم‌ها) می‌باشند که علاوه بر ترمیم بافتی، قابلیت تمایز خود سلول‌های بنیادی مزانشیمی را نیز تحت تأثیر قرار می‌دهند.^{۳۸}

همچنین وظیفه اصلی سلول‌های بنیادی مزانشیمی، ره‌ایش مولکول‌های زیست فعال است که خاصیت ضد آپوپتوزی و عدم تولید اسکار، افزایش رگ‌زایی و تسریع فرآیند ترمیم را دارند.^{۳۹} از سویی مطالعات پیشین، بیانگر قدرت بالای سلول‌های بنیادی مزانشیمی در القای سنتز کلاژن می‌باشند. همچنین، این سلول‌ها هم رشد سلول‌های فیروبلاست را تحریک می‌کنند و هم می‌توانند به‌طور اثربخشی بیان ژن‌های تولیدکننده کلاژن را به مقدار زیادی افزایش دهند و بدین ترتیب در التیام زخم تأثیر گذار باشند.^{۴۰}

تحقیق حاضر در محدوده بررسی اثرات تزریق سلول‌های بنیادی مزانشیمی ژله وارتون بر ترمیم زخم دیابتی در موش‌های صحرایی نر انجام گرفته و تفسیر نتایج در این حیطه قابل تبیین می‌باشد.

با توجه به محدودیت پشتیبانی مالی و تسهیلات در دسترس محققین این پژوهش، امکان بررسی موضوع در سطح ریزتر سلولی و مولکولی به‌ویژه بیان ژن‌ها و پروتئین‌های موثر در ترمیم زخم دیابتی و نیز مطالعات میکروسکوپ الکترونی فراهم نگردید. بر این اساس، و در ادامه این پژوهش اثرات تزریق سلول‌های بنیادی

همچنین نتایج حاصل از آزمایشات انجام شده در خصوص تأثیر سلول‌های بنیادی ماتریکس بندناف بر بهبودی زخم‌های پوستی در موش‌های دیابتی بیانگر آن هستند که این سلول‌ها می‌توانند از طریق بازسازی فنوتیپ‌های ماکروفاژ، ترمیم عملکردی سلول‌های اندوتلیال عروقی را تحریک کنند که ممکن است در تسریع قابل توجه ترمیم زخم در موش‌های دیابتی نقش داشته باشد.^{۳۷}

در مقابل برخی یافته‌های پژوهشی نشان داده‌اند که سلول‌های بنیادی مزانشیمی دارای اثر قابل توجهی بر ترمیم زخم‌ها نیستند. در این خصوص نتایج حاصل از مطالعه انجام گرفته درباره اثرات سلول‌های بنیادی با منشا چربی در ترمیم زخم در رت بیانگر آن است که سلول‌های بنیادی مشتق از چربی چه به‌تنهایی و یا همراه با داربست نمی‌توانند ترمیم زخم را بهبود بخشند.^{۱۸} همچنین، اعتقاد بر این است که پیوند ضعیف سلول‌های بنیادی پیوند شده از موانع مهم در کارایی درمانی آن‌ها در بازسازی زخم‌هاست.^{۱۹}

درباره مکانیسم اثرات تزریق سلول‌های بنیادی مزانشیمی بر ترمیم زخم دیابتی باید گفت که این سلول‌ها با مهاجرت به بافت‌های آسیب‌دیده باعث بازسازی بافت‌های آسیب‌دیده می‌شوند. چراکه این سلول‌ها علاوه بر قابلیت تمایز به رده‌های سلولی مختلف، فاکتورهای رشد مختلفی را تولید و ترشح می‌کنند که در ترمیم و بازسازی بافتی نقش دارند.

سلول‌های بنیادی مزانشیمی به‌واسطه تولید فاکتورهای ضد فیبروتیک و آنژیوژنیک به ترتیب باعث مهار فیروز بافتی و تحریک آنژیوژن می‌شوند. به‌علاوه این سلول‌ها قابلیت ترمیم سیستم ایمنی و

مزانشیمی جداشده از ژله وارتون بندناف می‌تواند در سلول درمانی به‌ویژه در حیطه ترمیم زخم‌های دیابتی مورد توجه قرار گیرد. *سپاسگزاری*: این مقاله بخشی از طرح تحقیقاتی تحت عنوان تهیه جایگزین پوستی بیولوژیک همراه با سلول‌های بنیادی مزانشیمی مشتق از بندناف برای ترمیم زخم‌های مزمن در مدل حیوانی مصوب معاونت تحقیقات و فن‌آوری دانشگاه علوم پزشکی تهران در سال ۱۳۹۷ به کد IR. TUMS. VCR.REC.1397.506 می‌باشد که با حمایت مرکز تحقیقات پوست و سلول‌های بنیادی اجرا شده است.

مزانشیمی ژله وارتون بر ترمیم زخم دیابتی در سطوح ریزتر سلولی و مولکولی به‌ویژه از نظر تاثیر تزریق سلول‌های بنیادی مزانشیمی مشتق از ژله وارتون بر بیان ژن‌ها و پروتئین‌های مرتبط با کلاژن و ترمیم زخم دیابتی پیشنهاد می‌گردد. نتیجه‌گیری: در مجموع نتایج این پژوهش نشان دادند که تزریق ساب‌درمال سلول‌های بنیادی مزانشیمی جداشده از ژله وارتون بندناف در ناحیه زخم دیابتی می‌تواند به‌طور موثری سبب تسریع التیام زخم دیابتی گردد. بر این مبنای استفاده از سلول‌های بنیادی

References

1. Yahaya TO, Salisu TF. A review of type 2 diabetes mellitus predisposing genes. *Curr Diabetes Rev* 2020;16(1):52-61.
2. Wade L, Phillips A. charcot foot screening algorithm in type 2 diabetic patients. *Int J Nurs Health Care Res* 2020.
3. Garzon I, Chato-Astrain J, Campos F, Fernandez-Valades R, Sanchez-Montesinos I, Campos A, et al. Expanded Differentiation Capability of Human Wharton's Jelly Stem Cells Toward Pluripotency: A Systematic Review. *Tissue Eng Part B Rev* 2020.
4. Novello S, Debouche A, Philippe M, Naudet F, Jeanne S. Clinical application of mesenchymal stem cells in periodontal regeneration: A systematic review and meta-analysis. *J Periodontal Res* 2020;55(1):1-2.
5. Zhang L, Zhang B, Liao B, Yuan S, Liu Y, Liao Z, et al. Platelet-rich plasma in combination with adipose-derived stem cells promotes skin wound healing through activating Rho GTPase-mediated signaling pathway. *Am J Transl Res* 2019;11(7):4100
6. Kobayashi H, Ebisawa K, Kambe M, Kasai T, Suga H, Nakamura K, et al. < Editors' Choice > Effects of exosomes derived from the induced pluripotent stem cells on skin wound healing. *Nagoya J Med Sci* 2018;80(2):141.
7. Li J, Pincu Y, Marjanovic M, Bower AJ, Chaney EJ, Jensen T, et al. In vivo evaluation of adipose-and muscle-derived stem cells as a treatment for nonhealing diabetic wounds using multimodal microscopy. *J Biomed Opt* 2016;21(8):086006.
8. Shrestha C, Zhao L, Chen K, He H, Mo Z. Enhanced healing of diabetic wounds by subcutaneous administration of human umbilical cord derived stem cells and their conditioned media. *Int J Endocrinol* 2013;2013.
9. Cui HS, Joo SY, Cho YS, Park JH, Kim JB, Seo CH. Effect of Combining Low Temperature Plasma, Negative Pressure Wound Therapy, and Bone Marrow Mesenchymal Stem Cells on an Acute Skin Wound Healing Mouse Model. *Int J Mol Sci* 2020;21(10):3675.
10. Peng Y, Xuan M, Zou J, Liu H, Zhuo Z, Wan Y, et al. Freeze-dried rat bone marrow mesenchymal stem cell paracrine factors: A simplified novel material for skin wound therapy. *Tissue Eng Part A* 2015 1;21(5-6):1036-46.
11. Assi R, Foster TR, He H, Stamati K, Bai H, Huang Y, et al. Delivery of mesenchymal stem cells in biomimetic engineered scaffolds promotes healing of diabetic ulcers. *Regen Med* 2016;11(3):245-60.
12. Zhao QS, Xia N, Zhao N, Li M, Bi CL, Zhu Q, et al. Localization of human mesenchymal stem cells from umbilical cord blood and their role in repair of diabetic foot ulcers in rats. *Int J Biol Sci* 2014;10(1):80
13. Xu J, Zgheib C, Hodges MM, Caskey RC, Hu J, Liechty KW. Mesenchymal stem cells correct impaired diabetic wound healing by decreasing ECM proteolysis. *Physiol Genomics* 2017;49(10):541-8.
14. Doi H, Kitajima Y, Luo L, Yan C, Tateishi S, Ono Y, et al. Potency of umbilical cord blood-and Wharton's jelly-derived mesenchymal stem cells for scarless wound healing. *Sci Rep* 2016 5;6:18844.
15. Himal I, Goyal U, Ta M. Evaluating Wharton's jelly-derived mesenchymal stem cell's survival, migration, and expression of wound repair markers under conditions of ischemia-like stress. *Stem Cells Int* 2017;2017.
16. Bakhtyar N, Jeschke MG, Herer E, Sheikholeslam M, Amini-Nik S. Exosomes from acellular Wharton's jelly of the human umbilical cord promotes skin wound healing. *Stem Cell Res Ther* 2018;9(1):1-14.
17. Fong CY, Tam K, Cheyyatraivendran S, Gan SU, Gauthaman K, Armugam A, et al. Human Wharton's jelly stem cells and its conditioned medium enhance healing of excisional and diabetic wounds. *J Cell Biochem* 2014;115(2):290-302.
18. Fatemi MJ, Chehroudi S, Bagheri T, Saleh S, Atashi A, Saberi M, et al. Nanofiber poly ether sulfone as adipose derived stem cell holding scaffold with or without growth factor on wound healing in rat. *Tehran Univ Med J* 2017;74(12):843-51.
19. Deng Q, Huang S, Wen J, Jiao Y, Su X, Shi G, et al. PF-127 hydrogel plus sodium ascorbyl phosphate improves Wharton's jelly mesenchymal stem cell-mediated skin wound healing in mice. *Stem Cell Res Ther* 2020;11:1-5.
20. Shahshahani M, Shahshahani S, Dehi M. Diabetes epidemiology and fasting blood sugar disorders in the six areas covered by World Health Organization. 2014.
21. Mobasseri M, Shirmohammadi M, Amiri T, Vahed N, Fard HH, Ghojzadeh M. Prevalence and incidence of type 1 diabetes in the world: a systematic review and meta-analysis. *Health Promot Perspect* 2020;10(2):98.
22. Azar T, Abolghasem P, Davoud S, Mahmood M. Assessing of socio-economic components and disease outcomes among type 2 diabetic patients in teaching hospitals of TUMS, 2010. *Hospital* 2011;10(2).
23. Soltany S, Alavy Toussy J, Malek M, Hemmaty H-R, Maghsoomi Z. Effects of oral pentoxifylline on the healing of foot ulcers in the diabetic patients. *Koomesh* 2014;8-13.
24. Shahrad Bejestani H, Motabar A. Assessment of diabetic foot ulcer's predisposing factors and its outcomes in patients with diabetic foot syndrome hospitalized in Hazrat Rasoul-e-Akram

- Hospital in Tehran during 1996-2001. *Razi J Med Sci* 2004;11(39):77-83.
25. Kazemi A, Razmaraee N, SamadiRad B. Animal's rights in Biomedical research. *J Med Ethics* 2011;5(15):63-82.
26. Wu M, Zhang R, Zou Q, Chen Y, Zhou M, Li X, et al. Comparison of the biological characteristics of mesenchymal stem cells derived from the human placenta and umbilical cord. *Sci Rep* 2018;8(1):1-9.
27. Wu M, Zhang R, Zou Q, Chen Y, Zhou M, Li X, et al. Comparison of the biological characteristics of mesenchymal stem cells derived from the human placenta and umbilical cord. *Sci Rep* 2018;8(1):1-9.
28. Wu M, Zhang R, Zou Q, Chen Y, Zhou M, Li X, et al. Comparison of the biological characteristics of mesenchymal stem cells derived from the human placenta and umbilical cord. *Sci Rep* 2018;8(1):1-9.
29. Sabapathy V, Sundaram B, Sreelakshmi V, Mankuzhy P, Kumar S. Human Wharton's jelly mesenchymal stem cells plasticity augments scar-free skin wound healing with hair growth. *PLoS one* 2014;9(4):e93726.
30. Kouhbananejad SM, Derakhshani A, Vahidi R, Dabiri S, Fatemi A, Armin F, et al. A fibrinous and allogeneic fibroblast-enriched membrane as a biocompatible material can improve diabetic wound healing. *Biomater Sci* 2019;7(5):1949-61.
31. Kouhbananejad SM, Derakhshani A, Vahidi R, Dabiri S, Fatemi A, Armin F, Farsinejad A. A fibrinous and allogeneic fibroblast-enriched membrane as a biocompatible material can improve diabetic wound healing. *Biomater Sci* 2019;7(5):1949-61.
32. Ahmadi Ashtiani H, Firooz A, Rastegar H, Askaripour A. Healing potential of stem cells for diabetic ulcers. *J Dermatol Cosmet* 2020;10(4):252-70.
33. Ganji R, Piryaei A, Bayat M, RajabiBazl M, Mohsenifar Z, Kheirjoo R. The effect of human bone marrow-mesenchymal stem cells secretoms on diabetic wound healing. *Res Med* 2014;38(1):10-8.
34. Shokrgozar MA, Fattahi M, Bonakdar S, Kashani IR, Majidi M, Haghighipour N, et al. Healing potential of mesenchymal stem cells cultured on a collagen-based scaffold for skin regeneration. *Iran Biomed J* 2012;16(2):68.
35. Ghaneialvar H, Arjmand S, Sahebghadam Lotfi A, Soleimani M, Mashhadi Abbas F. Influence of adipose derived mesenchymal stem cells on the effective inflammatory factors of diabetic wound healing in animal models. *J Mazandaran Univ Medical Sci* 2017;27(148):12-21.
36. Azari O, Babaei H, Molaei M, Nematollahi-Mahani S, Layasi S. The use of Wharton's jelly-derived mesenchymal stem cells to accelerate second-intention cutaneous wound healing in goat. *Iran J Veterinary Surg* 2008;3(3):15-27.
37. Zhang S, Chen L, Zhang G, Zhang B. Umbilical cord-matrix stem cells induce the functional restoration of vascular endothelial cells and enhance skin wound healing in diabetic mice via the polarized macrophages. *Stem cell Res Ther* 2020;11(1):1-15.
38. Pashoutan Sarvar D, Shamsasenjan K, Akbarzadehlaleh P, Movassaghpour A, Timari H, Aqmasheh S. The Application of Mesenchymal Stem Cell-Derived Vesicles in Regenerative Medicine. *Sci J Iran Blood Transfus Organ* 2017;14(3):237-48.
39. Jonidi Shariatzadeh F, Gheydari K, Solouk A, Bonakdar S. Use of Stem Cells in Cartilage Tissue Regeneration and Engineering: A Review. *Pathobiol Res* 2018;21(1):41-63.
40. Momeni MM, GHOLAMI R. The Effect of the Mesenchymal Stem Cell Conditioned Media on Mouse Fibroblast Collagen Gene Expression. *J Sabzevar Univ Med Sci* 2019;26(5):651-6.

The effects of umbilical cord Wharton jelly derived mesenchymal stem cells injection on diabetic wound healing in male rats

Mohammad Ali
 Nilforoushzadeh M.D.¹
 Sona Zare Ph.D.^{1,2}
 Rahim Ahmadi Ph.D.^{2,3*}
 Nasrin Zoroufi M.Sc.²
 Mina Mahmoodipour M.Sc.²

1- Skin and Stem Cell Research Center, Tehran University of Medical Sciences, Tehran, Iran.
 2- Department of Biology, Faculty of Basic Sciences, Hamedan Branch, Islamic Azad University, Hamedan, Iran.
 3- Avicenna International College, Budapest, Hungary.

* Corresponding author: Department of Biology, Faculty of Basic Sciences, Hamedan Branch, Islamic Azad University, Hamedan, Iran.
 Tel: +98-21-66567050
 E-mail: drrahmadi@yahoo.com

Abstract

Received: 18 Feb. 2021 Revised: 25 Feb. 2021 Accepted: 15 May. 2021 Available online: 22 May. 2021

Background: The number of patients suffering from diabetic ulcers has been increased in recent years and the current therapies have faced failure. This study aimed to investigate the effects of Wharton's jelly stem cells (WJMSCs) on the diabetic wound in an animal mode.

Methods: During this laboratory experimental study carried out in Skin and Stem Cells Research Center from March 2021 to November 2021, WJMSCs were isolated and their differentiation capability to osteocytes and adipose cells was assessed using the colorimetric method, and the expression of specific markers was evaluated using flow cytometry. 12 male Wistar rats weighing 200 to 250 grams were purchased from the Pasteur Institute and kept in the animal room in standard condition. Streptozotocin was used to induce diabetes in male Wistar rats. Animals were divided to control (normal saline injection: n=6) and WJMSCs injection (n=6) groups. Wounds with 0.8 cm in diameter were made on the back of rats. After subdermal injection of normal saline and WJMSCs, wound healing was evaluated 7, 14 and 21 days using the photography method. Data were analyzed using a t-test and analysis of variance.

Results: The results showed that the isolation process should be performed no later than a few hours after the cesarean section. Storing the sample for one day or more caused sample contamination leading to significant failure in cell proliferation and differentiation. WJMSCs were positive for specific mesenchymal stem cell markers (CD44, D73, CD90 and CD 105, and negative for CD45 and CD 34. They were capable to differentiate into osteocytes and adipose cells and had a high viability rate (83.1%). Subdermal injection of WJMSCs in diabetic rats resulted in acceleration of diabetic wound healing compared with the control group.

Conclusion: Subdermal injection of WJMSCs can effectively accelerate diabetic wound healing. According to which, applying Wharton's jelly stem cells can be considered in cell therapy particularly in the field of diabetic wound healing.

Keywords: diabetic ulcer, injection, mesenchymal stem cells, wharton's jelly.