

# بیماری کیمورا

## گزارش یک مورد آن در ناحیه پاروتید

دکتر کاظم خلخالی (استادیار)،\* دکتر سید موسی صدرحسینی (استادیار)،\* دکتر محمد رضا عزیزی (پاتولوژیست)\*\* دکتر غلامعلی دشتی  
خویدکی (دستیار)\*  
\* گروه گوش و حلق و بینی، دانشگاه علوم پزشکی تهران  
\*\* بیمارستان شهریار تهران

### چکیده

بیماری کیمورا یک بیماری ناشایع، خوش خیم و التهابی مزمن است که علت و پاتوژن آن ناشناخته می‌باشد. این بیماری بافت‌های زیرجلدی را گرفتار کرده؛ مانند ضایعات توموری تظاهر می‌کند و بیشتر در ناحیه سر و گردن یافت می‌شود. از نظر بالینی در صورت گرفتاری پاروتید، با تومور پاروتید همراه با متاستاز به غدد لنفاوی اشتباه می‌شود. تشخیص آن قبل از بیوپسی بافتی مشکل است و FNA ارزش محدودی در تشخیص این بیماری دارد. شواهدی از تبدیل به بدخیمی وجود ندارد و گاهی بهبود خودبخودی رخ می‌دهد. انواع روش‌های درمانی در درمان این بیماری پیشنهاد شده است اما هیچکدام بطور کامل تأیید نشده‌اند و عود شایع است.

ما یک مرد ۳۳ ساله دچار بیماری کیمورا را که تظاهر آن بصورت توده پاروتید چپ بوده است شرح می‌دهیم.

## گزارش مورد:

بیمار آقای حمید- ذ، مجرد، ۳۴ ساله، ایرانی، اهل و ساکن تهران، شاغل در تولیدی پلاستیک می‌باشد که از سه ماه قبل از مراجعه دچار تورم در ناحیه پاروتید چپ می‌شود. تورم مزبور بتدریج بزرگتر شده و همزمان ضایعات آفتی کوچک به ابعاد دو در سه میلی‌متر در مخاط بوکال دو طرف و زبان ظاهر می‌شود. بیمار از خارش شدید ساق پا نیز شاکی بوده است که در مراجعه به متخصص پوست و سپس روماتولوژی؛ درمان علامتی با کورتیکواستروئید و آنتی‌بیوتیک انجام می‌گیرد. آفت دهانی در طی یک هفته بهبود می‌یابد و خارش پای بیمار نیز با درمان دارونی آنتی‌هیستامین و کورتیکواستروئید کنترل می‌شود و بیمار در رابطه با تورم ناحیه پاروتید به متخصص گوش و حلق و بینی ارجاع می‌گردد.

در معاینه ناحیه پاروتید چپ؛ توده‌ای سفت بدون درد و بدون حدود مشخص به ابعاد  $4 \times 4$  سانتیمتر وجود داشت. در گردن تعدادی غدد لنفاوی در ناحیه ژوگلودایگاستریک چپ به زحمت لمس می‌شد. دهانه مجرای پاروتید نرمال بود. در بررسی تصویرنگاری غده پاروتید با spiral CT scan همراه ماده حاجب، بزرگی منتشر غده پاروتید مشاهده شد که ماده حاجب را بطور نسبی جذب کرده بود و غدد ساب‌مندیولار دو طرف طبیعی به نظر می‌رسیدند. تعداد کمی غدد لنفاوی پاراژوگولر به قطر کمتر از  $1/5$  سانتیمتر در سمت ضایعه دیده شد. در آزمایشات انوزینوفیلی محیطی به میزان  $12\%$  و افزایش IgA به میزان  $1450 \text{ ml/IU}$  (نرمال:  $0 - 180 \text{ ml/IU}$ ) مشاهده شد. آزمایش تجزیه ادرار طبیعی بود. در FNA بعمل آمده از ضایعه، تغییرات التهابی غیر اختصاصی گزارش شد.

بیمار بدلیل توده پاروتید برای تشخیص و درمان تحت پاروتیدکتومی توتال قرار گرفت. در حین عمل توده‌ای با قوام سفت که بخش سطحی و عمقی غده پاروتید را گرفتار کرده بود مشاهده شد و با حفظ عصب فاشیال بطور کامل خارج گردید. عمل بیمار بدون عارضه خاتمه یافت و بیمار روز دوم بعد از عمل با عملکرد طبیعی عصب فاشیال مرخص شد. در گزارش آسیب‌شناسی غده پاروتید انفیلتراسیون سلولی در غده بزاقی پاروتید و غدد لنفاوی داخل غده‌ای مشاهده شد. ضایعه

با مخلوطی از بافت فیبروز فضا‌های مویرگی و انفیلتراسیون فشرده انوزینوفیلیک و تجمع‌های لنفونید پراکنده با مرکز ژرمینال واکنشی مشاهده گردید. در Immunostains واکنش مثبت patchy برای CD3 و FVIII مشاهده شد.

در KD خارش روی ضایعه شایع است اما در بیمار مذکور خارش در ساق پا بدون وجود ندول ملموس وجود داشت و همزمانی وجود آفت دهانی و خارش با توده پاروتید از اتیولوژی وابسته به ایمنی این بیماری حمایت می‌کند.

## بحث

بیماری کیمورا (KD): Kimura's disease یک اختلال پرولیفراتیو عروقی لنفاوی مزمن و خوش خیم است (۱،۲). این بیماری برای اولین بار در ۱۹۳۷ گزارش شد و kim و Szeto هفت مورد را تحت عنوان Eosinophilic Hyperplastic Lymphogranuloma توصیف نمودند (۲،۳). این اختلال عنوان اصلی خود را در سال ۱۹۴۸ بدست آورد زمانی که کیمورا و همکارانش یک گرانولاسیون غیر معمول همراه با تغییرات هیپرپلاستیک در بافت لنفاوی را تعریف کردند. از آن زمان تا کنون بیش از صد مورد از این بیماری گزارش شده است (۳،۴،۵).

این بیماری بیشتر از شرق دور بخصوص چین و ژاپن گزارش شده است. مردان بیشتر گرفتار می‌شوند. Kung و همکارانش میانگین سنی ۲۸ سال را مطرح کرده اند اما از ۲ تا ۵۹ سالگی گزارش شده است (۲، ۳، ۶، ۷). علت این بیماری ناشناخته مانده است، واکنش‌های آلرژیک و ایمنی مورد ظن هستند و تنوریهای مطرح شده شامل افزایش حساسیت به یک تحریک آنتی‌ژنی بدنبال عفونت انگلی، قارچی، ویروسی و یا گزش بند پایان می‌باشد (۳، ۷، ۸، ۹).

پاتوفیزیولوژی KD ناشناخته است. بیماری از پرولیفراسیون غیر طبیعی فولیکولهای لنفاوی و اندوتلیوم عروقی حادث می‌شود. وجود انوزینوفیلیا در انفیلتراسیون التهابی و در خون محیطی مطرح کننده یک واکنش افزایش حساسیتی (Hypersensitivity) در KD است (۳، ۱۰).

از نظر بافت‌شناسی بافت‌های لنفوئید گرفتار، مراکز ژرمینال واکنشی برجسته که حاوی اجزاء سلولار، فیروز و واسکولار است را نشان می‌دهند. جزء سلولار شامل انفیلتراسیون ائوزینوفیلیک فشرده در نواحی بین فولیکولی، لیز فولیکول‌ها و میکروآیسه است. بافت‌های گرفتار ممکن است حاوی گرانولوماتا با انفیلتراسیون ائوزینوفیل، لنفوسیت، پلاسماسل و هیستوسیت باشد (۱،۳) [شکل ۳ و ۴ و ۵].

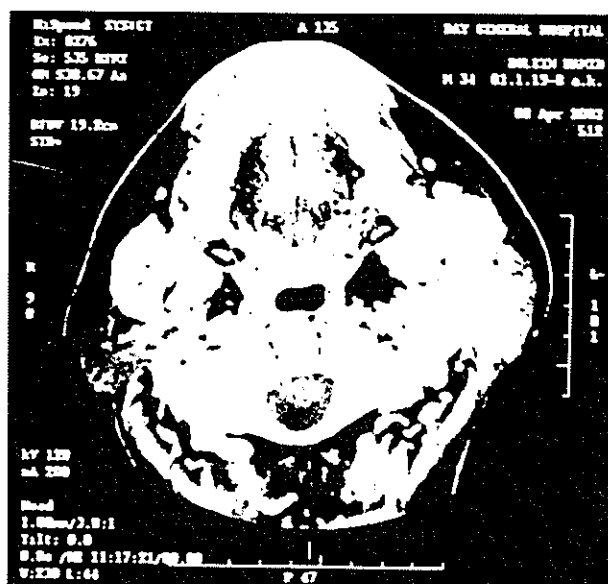
انواع روش‌های درمانی پیشنهاد شده است در مورد ضایعات بدون علامت تحت نظر گرفتن بیمار می‌تواند مناسب باشد (۳،۲۱،۲۰،۷). درمان محافظه‌کارانه با استروئیدهای سیستمیک در بیشتر موارد ترجیح داده می‌شود (۱). بعضی مطالعات درمان انتخابی برای KD را جراحی Excisional ذکر کرده‌اند که برای تشخیص و درمان در گروه علامت‌دار استفاده می‌شود (۱۹،۷،۳،۱). درمان‌های دیگر شامل استروئید داخل ضایعه‌ای (۱۶،۷،۳)، وین بلاستین (۷)، سیکلوسپورین (۳)، پتوکسی فیلین (۷)، ایتترفرون آلفا و رادیوتراپی (۲۲) استفاده شده‌اند. اما علیرغم این درمانها بعد از قطع درمان طی یا بعد از جراحی عود شایع است (۷،۳،۱). گزارش‌هایی در رابطه با پاسخ خوب AIHE به لیزر آرگون وجود دارد اما به نظر می‌رسد که عمق توده‌ها در KD محدودیتی برای تاثیر لیزر آرگون باشد (۷).

هرکدام از درمانها دارای معایب و محدودیت‌هایی می‌باشند که شامل درد در حین تزریق استروئید در داخل ضایعه، اسکار ناشی از رادیاسیون، احتمال نکروز ناشی از وین بلاستین و افزایش خطر عفونت و لنفوما در استفاده از سیکلوسپورین می‌باشد (۷،۳). رادیوتراپی به علت موریدیتی و خطراتی که برای این بیماری خوش خیم دارد بهتر است استفاده نشود (۱).

در مقالات راجع به اینکه آیا بیماری کیمورا و هیپرپلازی آنژیولنفوئید همراه با ائوزینوفیلی (Angiolymphoid Hyperplasia with Eosinophilia: AIHE) یک اختلال هستند و یا این که اختلالات جداگانه‌ای می‌باشند اختلاف نظر وجود دارد. مطالعات متعددی KD را بعنوان اختلالی جداگانه مطرح می‌کنند (۲،۳،۷،۱۶،۱۱). ضایعات در KD معمولاً به صورت ندولهای زیرجلدی منفرد یا متعدد بدون درد و عمیق همراه با لنفادنوپاتی تظاهر می‌یابد در حالیکه ضایعات در AIHE سطحی‌تر است و بصورت ندولهای کوچک یا پاپولهای قرمز دیده می‌شود و بدون لنفادنوپاتی می‌باشد. هر دو اختلال بطور شایع ناحیه سر و گردن را مبتلا می‌کنند (۳،۷،۱۲،۱۳). شروع KD تدریجی و معمولاً بدون علامت است (۷) و بطور شایع بافت‌های زیرجلدی، غدد بزاقی و غدد لنفاوی را درگیر می‌کند (۱،۳،۱۴،۱۵). با شیوع کمتر گرفتاری ناحیه اینگوینال، آگزیلا، ساعد (۷)، مخاط دهان (۱۶)، اربیت (۷،۱۷)، اوریکل (۱) و باندل‌های عصبی (۱۸) گزارش شده است. بیماری کلوی بخصوص سندرم نفروتیک در ۶٪ بیماران گزارش شده است (۱۳،۱۹). آسم هم گاهی به‌همراه KD گزارش شده است (۳،۱۹). لنفادنوپاتی موضعی در ۵۰ تا ۷۵٪ موارد KD وجود دارد (۱۹). تبدیل به بدخیمی در KD گزارش نشده است (۱،۳).

در تست‌های آزمایشگاهی، ائوزینوفیلی خون محیطی و افزایش IgA در اکثر مواقع دیده می‌شود (۱،۲،۳). سونوگرافی، سی‌تی‌اسکن و MRI در تعیین گسترش بیماری کمک کننده است (۳). در سونوگرافی غدد لنفاوی گرفتار معمولاً "گرد یا بیضی و هیپواکو بوده و الگوی نافی آنها تغییر نکرده است (۲). در سی‌تی‌اسکن یک توده ایزودنس که ماده حاجب را بخود می‌گیرد گزارش شده است (۲) [شکل ۱ و ۲].

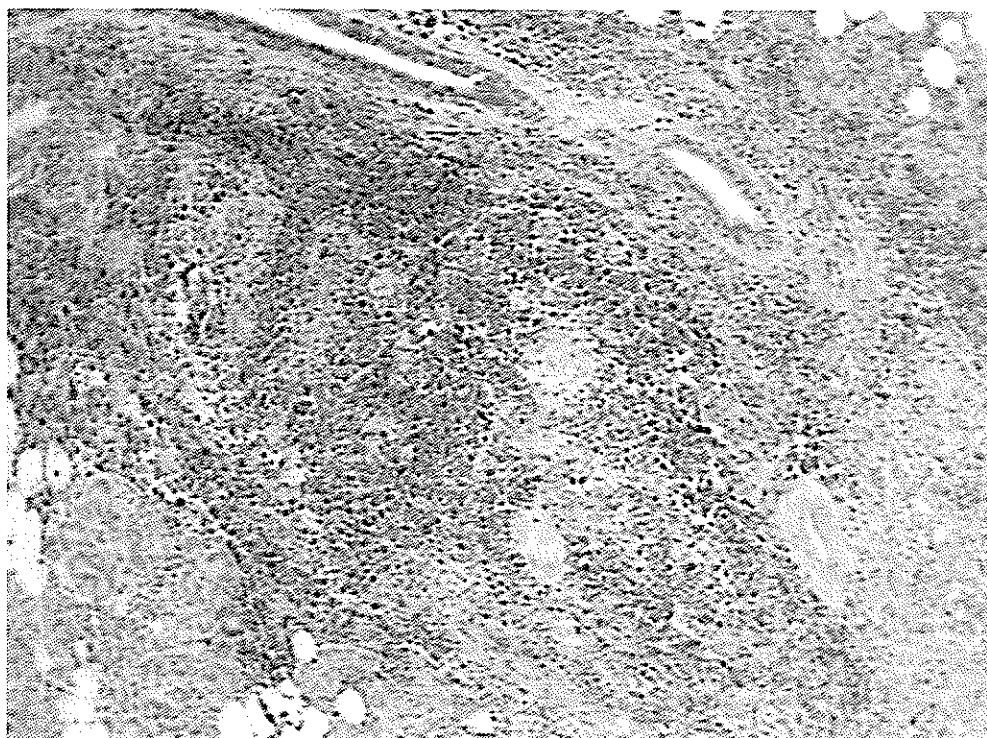
FNA، بیوپسی Incisional و بدنال آن بیوپسی Excisional برای بدست آوردن تشخیص انجام می‌شود (۳).



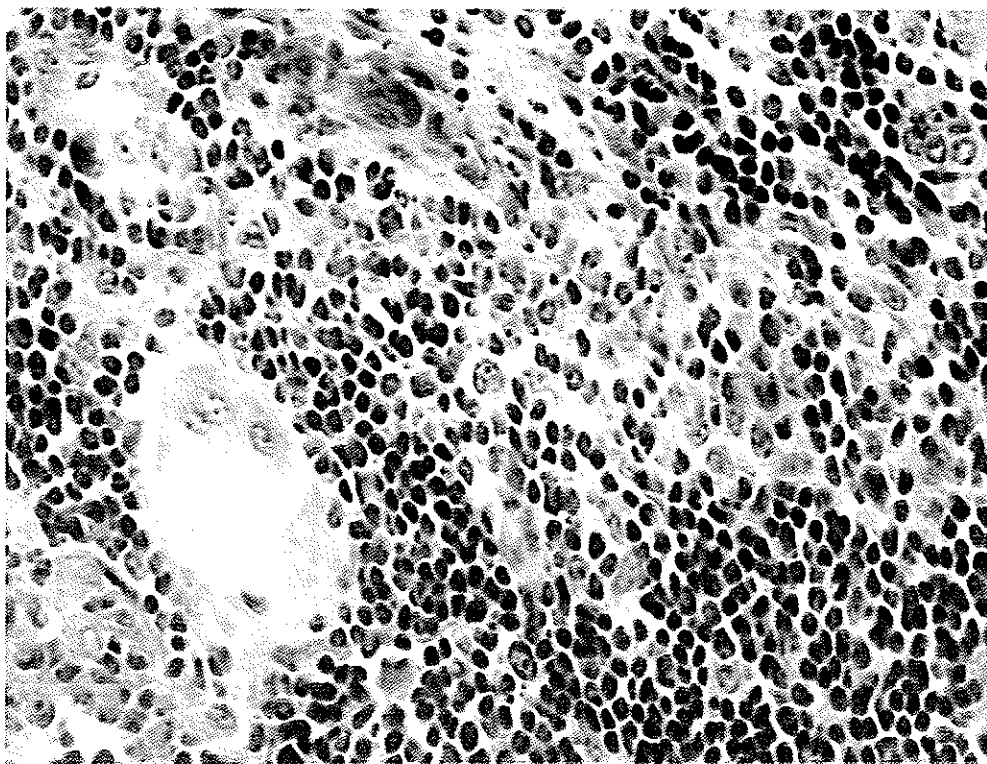
- شکل یک - سی تی اسپیرال از غده پاروتید نمای اگزینال با تزریق ماده حاجب  
 بزرگی منتشر با جذب نسبی ماده حاجب در غده پاروتید چپ دیده می شود  
 که هر دو لب سطحی و عمقی را درگیر نموده است. توده با حدود مشخص  
 دیده نمی شود. غده پاروتید راست طبیعی است.

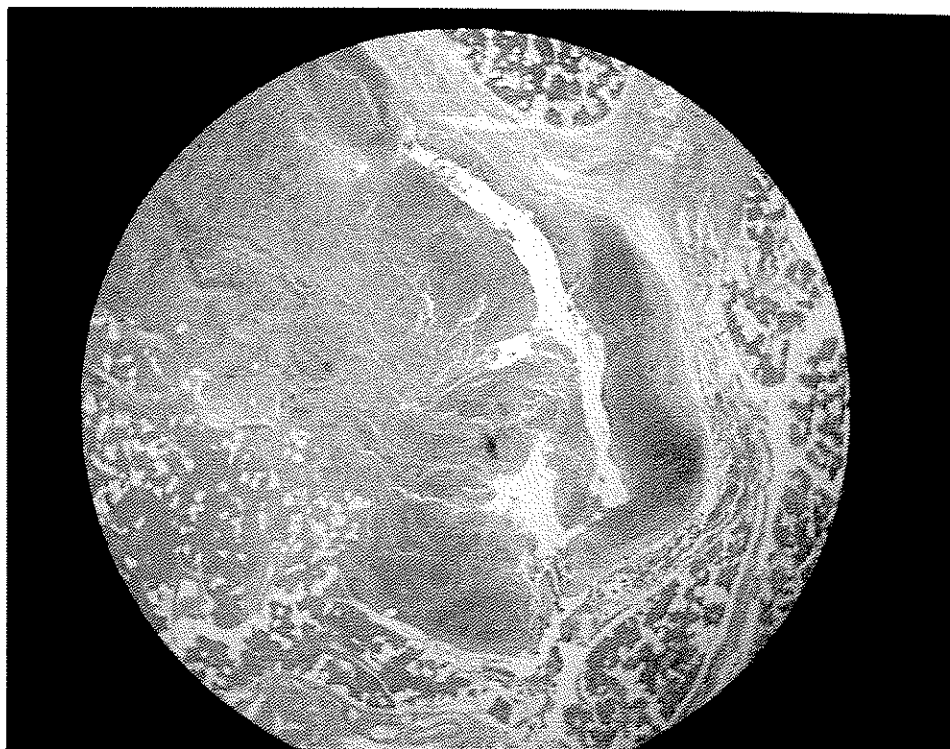


شکل دو - سی تی اسپیرال نمای بازسازی شده کروئال با تزریق ماده حاجب

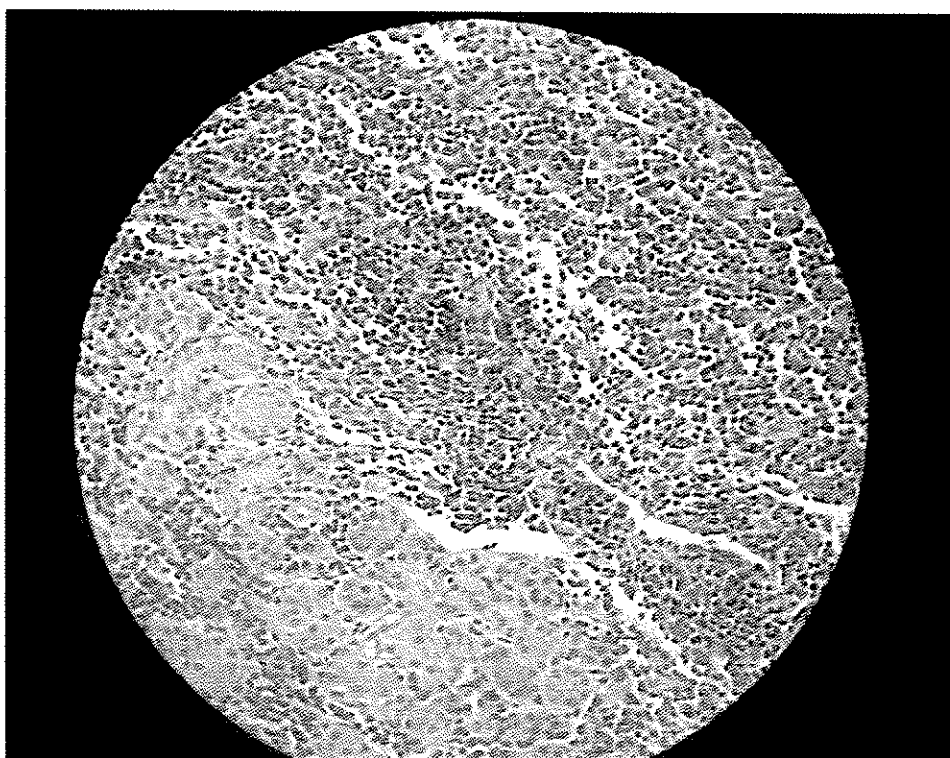


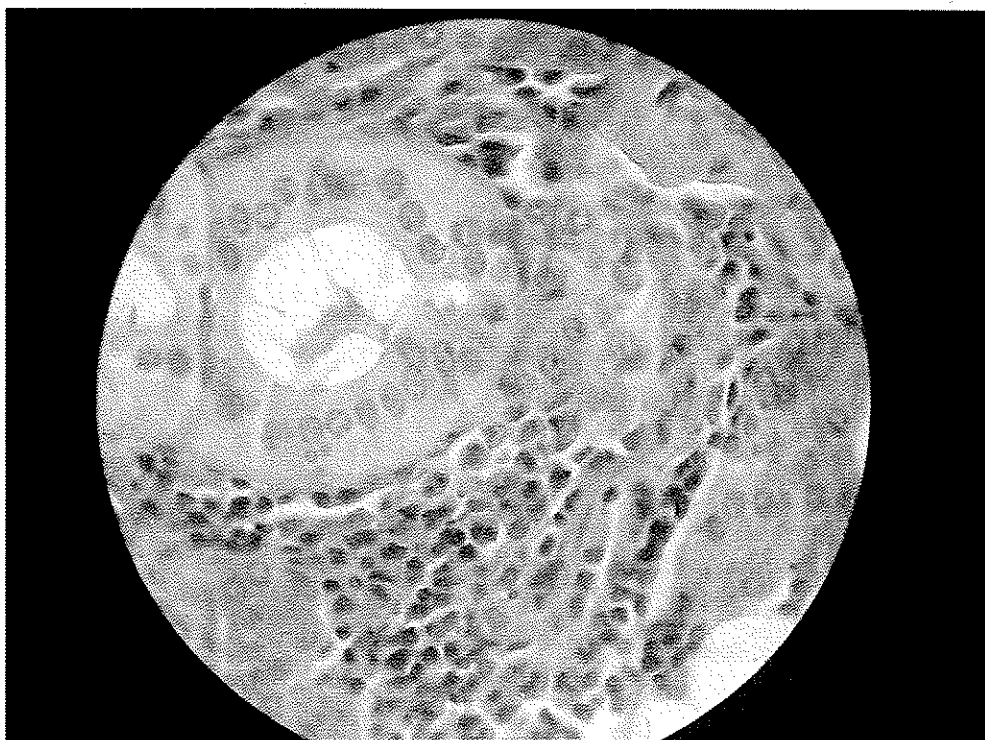عکس شماره ۳ فضاهای عروقی در میان ارتشاح دیده میشود



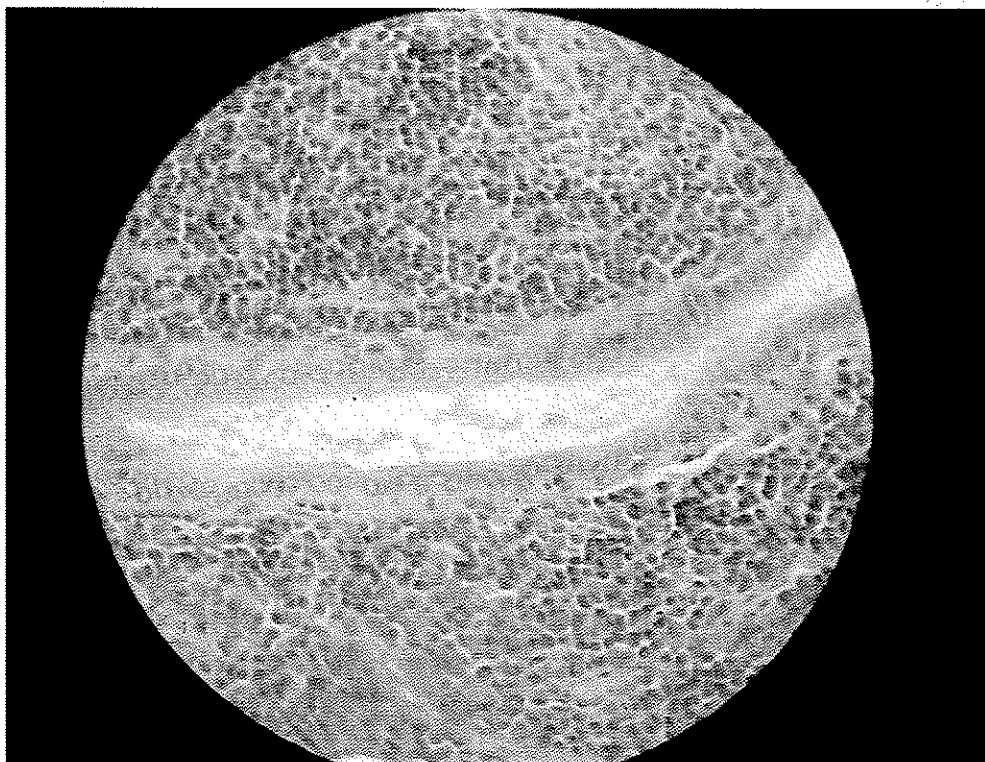


عکس شماره ۴ غده بزاقی با يك كانون متراکم ارتشاح سلولی در مرکز





عکس شماره ۵ ارتشاح لنفوسیت و آدنوکارسینوم متراکم



## منابع

1. Chan k. M , Johnny S. W , Abdullah V. Kimura's disease of the auricle. *Otolaryngol Head Neck Surg* 2001; 124: 598-9.
2. Ching A. S. C , Tsang W. M , Ahuja A. T , Metreweli C. Extranodal manifestation of Kimura's disease: Ultrasound features. *Eur Radiol* 2002; 12: 600-604.
3. Tamburini M. Kimura's disease. *eMed J* 2001; 2.
4. Chan JK , Hui PK , Ng CS , Yuen NW , Kung IT , Gwe E. Epithelioid haemangioma ( angiolymphoid hyperplasia with eosinophilia ) and Kimura's disease in Chinese. *Histopathology* 1989; 15: 557-74.
5. Karavattathayil SY , Krause JR , Kimura's disease: a case report. *Ear Nose Throat J* 2000; 79: 195-6.
6. Kuo TT , Shih LY , Chan HL. Kimura disease: Involvement of regional lymph nodes and distinction from angiolymphoid hyperplasia with eosinophilia. *Am J Surg Pathol* 1988; 12: 843-54.
7. Hongcharu W , Baldassano M , Talor CR. Kimura's disease with oral ulcers: Response to pentoxifylline. *J Am Acad Dermatol* 2000; 43: 905-7.
8. Jang KA , Ahn SY , Choi JH , Sung KJ , Moon KC , Koh JK , Shim JH. Polymerase chain reaction (PCR ) for human herpesvirus 8 and heteroduplex PCR for clonality assessment in angiolymphoid hyperplasia with eosinophilia and Kimura's disease. *J Cutan Pathol* 2001; 28: 363-7.
9. Nagore E , Llorca J , Sanchez – Motilla JM , Ledesma E , Fortea JM , Aliaga A. Detection of Epstein - Barr virus DNA in a patient with Kimura's disease. *Int J Dermatol* 2000; 39 :618-20.
10. Kung M , Gibson J , Bannatyne M. Kimura's disease: a clinicopathological case study of 21 cases and its distinction from angiolymphoid hyperplasia with eosinophilia. *Pathology* 1984; 16: 39-44.
11. Urabe A , Tsuneyoshi M , Enjoji M. Epithelioid hemangioma versus Kimura's disease: a comparative clinicopathologic study. *Am J Surg Pathol* 1987; 10: 758-66.
12. Seregard S. Angiolymphoid hyperplasia with eosinophilia should not be confused with Kimura's disease. *Acta Ophthalmol Scand* 2001; 79: 91-3.
13. Soo C , Hye GJ. Kimura's disease and angiolymphoid hyperplasia with eosinophilia: Clinical and histopathologic differences. *J Am Acad Dermatol* 1992; 27: 954-8.
14. Armstrong WB , Allison G , Pena F. Kimura's disease: two case reports and a literature review. *Ann Otol Rhinol Laryngol* 1998; 107: 1066-71.
15. Nyrop M. Kimura's disease: case report and brief review of the literature. *J Laryngol Otol* 1994; 108: 1005-7.
16. Li TY , Chen XM , Wang SZ , Fan MW , Semba L , Kitano M. Kimura's disease. *Oral Surg Oral Med Oral Pathol Oral Radiol Endod* 1996; 82: 549-55.
17. Kennedy SM , Pitts FG , Lee WR. Bilateral Kimura's disease of the eyelids. *Br J Ophthalmol* 1992; 76: 954-7.
18. Lee YS , Ang HK , Ooi LL , Wong CY. Kimura's disease involving the median nerve: a case report. *Ann Acad Med Singapore* 1995; 24: 462-4.
19. Chang B , Ryan D , Kennedy S , O'connor G. Orbital Kimura's disease in a white child. *Br J Ophthalmol* 1999; 83: 1198-9.
20. Teraki Y , Katsuta M , Shiohara T. Lichen amyloidosis associated with Kimura's disease: Successful treatment with cyclosporine. *Dermatology* 2002; 204: 133-5.
21. Aoki T , Shiiki K , Naito H , Ota Y. Cytokine levels and the effect of prednisolone on Kimura's disease: Report of a case. *J Oral Maxillo Fac Surg* 2001; 59: 1238-41.
22. Kim GE , Kim WC , Yang WL , Kim SK , Oh WY , Suh HS. Radiation treatment in patients with recurrent Kimura's disease. *Int J Radiat Oncol Biol Phys* 1997; 38: 607-8.