

بررسی تاثیر استفاده از فیبرین غنی از پلاکت در بهبود زخم‌های ناشی از فیستول‌های دارای کالکشن سوپرالواتور و تاثیر آن بر عود فیستول

چکیده

دریافت: ۱۴۰۰/۱۱/۱۱ ویرایش: ۱۴۰۰/۱۱/۱۸ پذیرش: ۱۴۰۱/۰۱/۲۴ آنلاین: ۱۴۰۱/۰۲/۰۱

زمینه و هدف: آبسه‌های سوپرالواتور ۹٪ آبسه‌های کریپتوگلاندولار هستند. فیبرین غنی از پلاکت رشد بافتی را تسریع کرده و عفونت را کاهش می‌دهد، مطالعه حاضر با هدف بررسی تاثیر آن بر بهبود زخم‌های ناشی از فیستول‌ها و پیشگیری از عود انجام شد.

روش بررسی: مطالعه به صورت کارآزمایی بالینی یک سوکور در بیماران مراجعه‌کننده به درمانگاه جراحی بیمارستان رسول اکرم (ص) از فروردین ۱۳۹۷ تا فروردین ۱۳۹۹، با تایید کالکشن سوپرالواتور انجام شد. پیش از عمل جراحی، امتیاز وکسنر (Wexner Score) در همه بیماران تعیین شد. حین عمل جراحی مسیر فیستول‌ها و حفره‌ها شناسایی گردیده و با مقدار مورد نیاز فیبرین غنی از پلاکت پر شد. نتایج بالینی یک روز، تا دو ماه هفته‌ای یک‌بار و سپس هر یک ماه تا بهبودی کامل و سپس شش ماه پس از جراحی بررسی شد.

یافته‌ها: تعداد ۱۰ نفر در آنالیز نهایی شرکت داده شدند. میانگین سنی بیماران ۳۳/۲۰ سال بود (۴۶-۲۶ سال). سه نفر سابقه جراحی آبسه پری‌آنال، دو نفر سابقه جراحی فیستول و یک نفر سابقه جراحی فیشر داشتند. میانگین زمان بسته شدن حفره ۱۴/۲ روز بود (۲۲-۱۰ روز). دو نفر (۲۰٪) مبتلا به تب و دو نفر (۲۰٪) دچار عفونت ناحیه عمل جراحی شدند. خونریزی و عود در هیچکدام از بیماران مشاهده نگردید. میانگین امتیاز وکسنر پیش از عمل $0/8 \pm 0/76$ بود که پس از عمل به مقدار $0/5 \pm 0/68$ کاهش یافت ($P=0/045$).

نتیجه‌گیری: استفاده از فیبرین غنی از پلاکت برای ترمیم فیستول پیچیده روشی است که به راحتی قابل تکرار است و با حداقل عوارض جانبی می‌تواند موجب بهبود زخم‌های ناشی از فیستول‌های دارای کالکشن سوپرالواتور گردد.

کلمات کلیدی: فیستول، فیبرین غنی از پلاکت، عود، درمان.

مهدی عالم‌رجبی^۱، سید حمزه

موسوی^۱، بهروز صیدی مجد^۱، طبیب

رمیم^{۲*}

۱- گروه جراحی، دانشکده پزشکی، دانشگاه علوم پزشکی ایران، تهران، ایران.

۲- گروه مدیریت اطلاعات سلامت، دانشکده مدیریت و اطلاع‌رسانی پزشکی، دانشگاه علوم پزشکی ایران، تهران، ایران.

* نویسنده مسئول: تهران، خیابان ولیعصر، خیابان رشید یاسمی، پلاک ۴.

تلفن: ۰۲۱-۸۷۹۴۳۰۱

E-mail: ramim.t@iums.ac.ir

مقدمه

مقعدی ایدیوپاتیک هستند (تقریباً ۹۰٪ موارد) و از یک منفذ مقعدی آلوده ناشی می‌شوند.^۱ مردان بیشتر از زنان درگیر می‌شوند و متوسط سن اولین مراجعه ۴۰ سال گزارش شده است. مدیریت فیستول مقعدی معمولاً به جراحی از جمله فیستولوتومی (Fistulotomy) نیاز دارد.^۲ زیرا تعداد بسیار کمی بدون مداخله بهبود می‌یابند. در بیماران کرون (Crohn's disease)، درمان خط اول با آنتی‌بادی فاکتور نکروز ضدتومور α توصیه می‌شود.^۳ شیوع فیستول مقعدی در مطالعات

فیستول مقعدی (یا پری‌آنال) (Perianal fistula) به‌عنوان یک ارتباط آناتومیکی غیرطبیعی خارجی بین کانال آنورکتال و پوست Perianal تعریف می‌شود.^۱ علایم فیستول مقعدی شامل سلولیت پری‌آنال، درد آنورکتال، خارش آنی، ترشح بدبو یا چرکی و در بعضی موارد مشکل در کنترل حرکات روده است.^۲ بیشتر فیستول‌های

مقعد و موارد پیش‌سرطانی، بیماری کرون و عفونت‌های مقاربتی است.^{۲۲-۲۵}

بیمارانی که پس از رفع آبسه با فیستول مقعدی مواجه می‌شوند، به‌طور معمول تورم و تخلیه متناوب پری‌آنال را گزارش می‌کنند. اطلاعات مربوط به عملکرد اسفنکتر مقعدی، جراحی پیش از آنورکتال و بررسی‌های مربوط به دستگاه گوارش، دستگاه ادراری تناسلی یا معاینات ژنیکولوژی باید در شرح حال بیمار باشد. معاینه پرینه باید شامل بررسی اسکارهای جراحی، دفورمیتی‌های آنورکتال، علائم بیماری کرون پری‌آنال و وجود دهانه خارجی فیستول باشد. بررسی ملایم دهانه خارجی فیستول می‌تواند وجود Track را تأیید کند، اما باید با احتیاط انجام شود تا از ایجاد Track های کاذب جلوگیری شود.^{۲۶،۲۷}

درمان ایده‌آل جراحی برای فیستول مقعد باید سپسیس را از بین ببرد و باعث بهبودی Track شود، درحالی‌که اسفنکترها و مکانیسم دفع را حفظ می‌کند. برای فیستول‌های ساده و نیز دیستال، درمان متداول جراحی مانند باز شدن مجرای فیستول به‌عنوان یک ترانسکشن کامل از بافت بین Track فیستول و آنودرم، با موفقیت همراه بوده و تا ۱۰۰٪ موثر است.^{۲۸} اگرچه میزان بی‌اختیاری گزارش شده پس از جراحی فیستول بسیار متغیر است و تحت تأثیر عوامل زیادی قرار دارد، به‌نظر می‌رسد میزان بی‌اختیاری پس از باز گذاشتن فیستول‌های Intersphincteric و دیستال زیر ۱۰٪ باشد.^{۲۹} با این حال، خطر آسیب احتمالی به اسفنکترهای مقعدی و نتیجه عملکرد ضعیف متعاقب آن، در بخش بزرگی از بیماران با فیستول بالا، هنگامی که track از بیش از ۵۰٪-۳۰٪ اسفنکتر خارجی عبور کرده و دارای فیستول‌های مکرر یا پیچیده با چندین Track جداگانه است وجود دارد.^{۳۰،۳۱} زنان مبتلا به فیستول قدامی یا آسیب پیشین زایمانی و همچنین بیمارانی که از پیش بی‌اختیاری یا خطرات خاصی مانند پرتودرمانی موضعی پیشین یا بیماری کرون همزمان وجود دارند نیز در معرض خطر قابل توجهی از بی‌اختیاری و نتیجه ضعیف هستند.^{۳۱} در این شرایط، یک فلیپ اندورکتال Endorectal advancement flap (ERAF) که از تشدید پیچیدگی اسفنکتر جلوگیری می‌کند، یک گزینه مناسب‌تر محسوب می‌شود. با این حال، میزان موفقیت گزارش شده به‌طور گسترده‌ای متغیر است و از ۲۴ تا ۱۰۰٪ متغیر است. افزون‌براین، ارزیابی نتایج عملکردی، از نظر درصد بی‌اختیاری پس از

جمعیتی تقریباً ۱-۲ مورد در هر ۱۰۰۰۰ بیمار است.^۶ میانگین بروز فیستول مقعدی به ترتیب در فنلاند، اسپانیا و ایتالیا ۸/۶، ۱۰/۴ و ۲۳/۲ در هر صد هزار نفر برآورد شده است.^{۳۳} یک بررسی سیستماتیک شیوع فیستول مقعدی را در اروپا ۱۶/۹ در هر صد هزار بیمار تخمین زده است.^۷

فیستول‌های مقعدی با بیماری کرون، لنفوگرانولوم ونروم (Lymphogranuloma venereum)، هیدرادنیت (Hidradenitis) شیاف، جراحی، رادیوتراپی و بیماری‌های مقاربتی در ارتباط هستند.^۸ زیرا این موارد می‌توانند منجر به آسیب مخاطی مقعدی رکتوم/مقعد شوند که پیشرفت فیستول را تسهیل می‌کند. گزارش‌های اپیدمیولوژیک در مورد این موارد و سایر شرایط همراه از نظر اتیولوژیکی مرتبط در فیستول مقعد کم است. در بیماری کرون، میزان تجمع فیستول مقعدی بین ۱۷٪ و ۵۰٪ است، در حدود ۳۵٪ از بیماران در طول بیماری حداقل یک فیستول مقعدی دارند.^{۹،۱۰} گزارش شده است که فیستول مقعدی ۲/۰٪ با سل و ۳/۳٪ با ضربه همراه است.^۳ پس از جراحی، بین ۱/۲-۰/۳٪ و بیماران دچار فیستول مقعدی می‌شوند.^{۱۱-۱۳،۷} تقریباً ۷٪ بیماران مبتلا به لنفوگرانولومای ونروم و ۹۱٪-۸۰ بیماران مبتلا به سل آنورکتال با فیستول مقعدی روبرو هستند.^{۱۵،۱۴} بیماران مبتلا به بیماری‌های مزمن مانند دیابت شیرین، به‌دلیل حساسیت به ضایعات پوستی و عفونت‌های سیستمیک و افزایش خطر آبسه‌های اطراف پستان، در معرض خطر ابتلا به فیستول مقعدی قرار دارند.^{۱۶،۱۷}

تشخیص آبسه آنورکتال معمولاً براساس سابقه بیمار و معاینه فیزیکی است. درد و تورم پری‌آنال با آبسه‌های سطحی شایع است، درحالی‌که ترشح و تب کمتر اتفاق می‌افتد.^{۱۸،۱۹} آبسه‌های عمیق‌تر، مانند مواردی که در سوپرلواتور یا فضای بالای ایسکورکتال تشکیل می‌شوند، ممکن است همراه با دردی باشند که به پرینه، کمر یا باسن انتشار می‌یابد با حساسیت به لمس یا ممکن است در بیماران مبتلا به آبسه بین صفاقی یا عمیق غیرقابل کشف باشد.^{۲۰،۲۱} برای روشن شدن تشخیص، گاهی اوقات معاینه رکتال و آنوپروکتوسکوپی (Anoscopy, Proctoscopy) مورد نیاز است. وقتی معاینه بیدار با درد یا حساسیت محدود می‌شود، ممکن است به Sedation یا بیهوشی نیاز باشد. تشخیص افتراقی آبسه آنورکتال شامل Fissure، هموروئید ترومبوز، بیماری پیلونیدال (Pilonidal disease)، هیدرادنیت، سرطان

الکتروکوتراسیون ناحیه اطراف دهانه داخلی می‌تواند دهانه داخلی فیستول را با موفقیت ببندد. این مرحله همراه با کورتاژ مجاری و تخلیه منظم مجاری فیستول مکش پروگزیمال اطراف دهانه داخلی، تخلیه منظم دستگاه‌های فیستول و عمل کورتاژ مجاری در درمان فیستول پیچیده مقعد موثر بوده است.^{۴۶}

هدف مشترک تکنیک‌های جدید حفظ اسفنکتر، به حداقل رساندن آسیب به اسفنکترهای مقعدی و بهینه‌سازی نتیجه عملکرد است. با این حال، تعداد روش‌های مختلف پیشنهاد شده، همراه با فقدان داده‌های پیگیری و نتایج بالینی متغیر و متناقض، باعث ایجاد سردرگمی و بدبینی شده است و در نتیجه شواهد محدودی از این روش در بالین وجود دارد.

با توجه به اینکه فیبرین غنی از پلاکت رشد بافتی را تسریع می‌کند و عفونت را کاهش می‌دهد، بررسی تاثیر آن بر بهبود زخم‌های ناشی از فیستول‌ها، از این جهت ضروری به نظر می‌رسد که می‌تواند با تسریع در ترمیم زخم موربیدی را کاهش دهد ضمن آنکه تاثیر آن بر روی عود نیز بررسی می‌شود.

روش بررسی

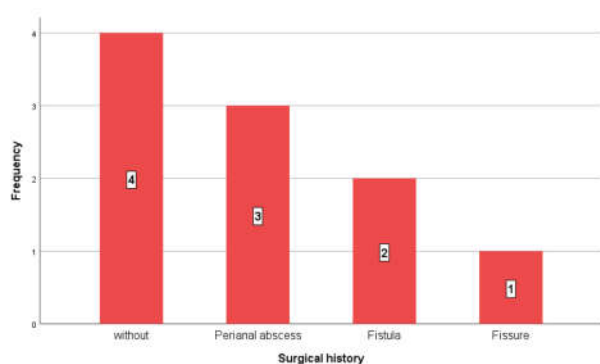
مطالعه حاضر به صورت کارآزمایی بالینی یک سوکور بیماران مراجعه‌کننده به درمانگاه جراحی بیمارستان رسول اکرم (ص)، از فروردین ۱۳۹۷ تا فروردین ۱۳۹۹ انجام شد. معیارهای ورود به مطالعه شامل تایید کالکشن سوپرالواتور پیش از عمل (به وسیله معاینه، سونوی اندورکتال یا MRI) و یا تشخیص حین عمل جراحی بود. بیماران در صورت وجود بیماری‌های التهابی مزمن روده و وجود بیماری‌های التهابی حاد مانند آبسه از مطالعه خارج شدند. پس از تایید در کمیته اخلاق دانشگاه علوم پزشکی ایران (IR.IUMS.FMD.REC.1398.516) نمونه‌گیری به صورت تصادفی انجام گردید و تمام بیمارانی که شرایط ورود به مطالعه را داشتند در آن شرکت داده شدند. نمونه‌گیری تا تکمیل تعداد نمونه‌های در نظر گرفته شده ادامه یافت.

پیش از جراحی، امتیاز وکسدر در همه بیماران تعیین شد. بیماران تحت عمل جراحی قرار گرفته و تمامی مسیر فیستول‌ها و حفره‌ها شناسایی گردید از هر بیمار، خون از ورید محیطی جمع‌آوری شد.

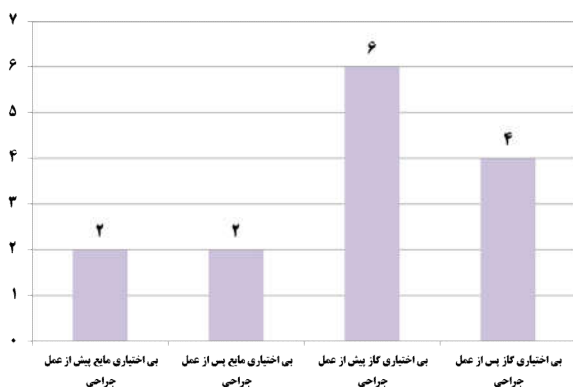
عمل، تا ۳۵٪ گزارش شده است.^{۳۳،۳۴} قدیمی‌ترین روش جراحی که برای اولین بار توسط بقراط شرح داده شد، استفاده از Seton است که امکان حفظ مکانیسم اسفنکتر را فراهم می‌کند. از قراردادن Seton یا به صورت سست، برای کنترل عفونت یا قطع عضله اسفنکتر به تدریج یا به عنوان پل ارتباطی بین دو فیستولوتومی جزئی حمایت شده است.^{۳۵،۳۶} سرعت بهبود کوتاه مدت Seton سست بین ۴۴ تا ۸۳٪ است.^{۳۷،۳۸} جهت تقسیم آرام اسفنکترها در حالی که امکان ایجاد زخم وجود دارد و ایجاد اختلال در حلقه عضلانی، با عود از ۲۲٪ به ۳۹٪، از Seton های برش استفاده شده است.^{۳۶-۳۸} در مورد مقایسه بین Seton و سایر فیستولکتومی، Quah و همکاران در یک مطالعه بزرگ چندمرکز در هند (n=۵۰۳)، بهبود طولانی‌تر با Seton های شیمیایی را نشان دادند اما میزان عود کمتر (۴٪ در مقابل ۱۱٪) بود.^{۳۸} به تازگی، یک روش اصلاح شده Seton برای درمان فیستول مقعدی ترانس اسفنکتریک و فوق اسفنکتریک استفاده شده است. میزان عود در فیستول ترانس اسکنکتری صفر و در فیستول فوق اسفنکتریک ۴/۹٪ بود. این روش ضمن حفظ عملکرد اسفنکتر و حفظ دفع مدفوع (بدون بی‌اختیاری) نتایج مطلوبی را در درمان فیستول مقعدی ارائه داد.^{۴۰،۳۹}

به طور معمول، مراحل بهبود زخم می‌تواند به چهار فاز دارای همپوشانی شامل هموستاز، التهاب، پرولیفراسیون و Remodeling تقسیم شود. پلاکت‌ها در فاز هموستاز به دلیل تسهیل تشکیل لخته‌های فیبرینی سلول‌های مهمی تلقی می‌شوند.^{۴۱} فیبرین غنی از فاکتورهای رشد پلاکتی یا فیبرین غنی از پلاکت نشان داده است که رشد بافتی که هدف نهایی در درمان فیستول‌های پری‌آنال است را تسریع کرده همچنین به دلیل دارا بودن گلبول‌های سفید ریسک عفونت را کاهش می‌دهد.^{۴۲،۴۳}

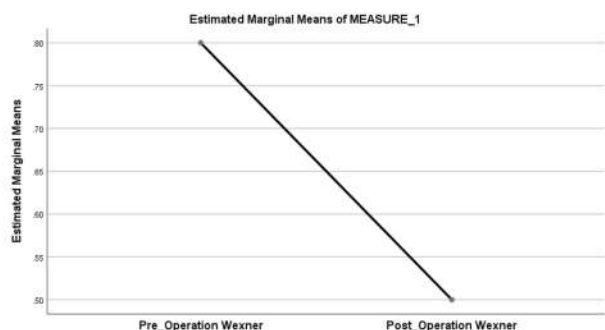
آبسه‌های سوپرالواتور تا ۹٪ کل آبسه‌های کریپتوگلااندولار را تشکیل می‌دهد. درمان آنها دشوار است زیرا هیچ روش درمانی رضایت‌بخشی در دسترس نیست که بتواند این فیستول‌ها را با موفقیت بالا و حداقل خطر بی‌اختیاری مدیریت کند. معمولاً درناژ مناسب و سپس فیستولوتومی اولیه یا یک فیستولوتومی دو مرحله‌ای با استفاده از ستون توصیه می‌شود. اخیراً تمایل زیادی برای بستن مجرای بین اسفنکتری و حتی روش‌های BioLIFT ایجاد شده است.^{۴۴،۴۵}



نمودار ۱: توزیع فراوانی بیماران شرکت‌کننده در مطالعه بر حسب سابقه جراحی



نمودار ۲: توزیع فراوانی بی‌اختیاری مایع و گاز پیش و پس از عمل جراحی



نمودار ۳: توزیع میانگین امتیاز Wexner پیش و پس از عمل جراحی

سپس لوله محتوی خون با دور ۱۰۰۰ دور در دقیقه به مدت ۱۰ دقیقه در دمای اتاق سانتریفیوژ شد و در نهایت، Platelet-rich fibrin (PRF) جمع شد.^{۴۷} پس از آماده شدن حفره سوپرالواتور به وسیله مقدار مورد نیاز PRF پر شد. نتایج بالینی یک روز پس از عمل تا دو ماه هفته‌ای یک‌بار و سپس هر یک ماه تا بهبودی کامل و سپس شش ماه پس از جراحی پیگیری شدند. پس از بهبودی کامل، مجدداً امتیاز وکسنر را در بیماران تعیین شد. همچنین شش ماه پس از عمل بیماران را از نظر عود بررسی شدند. تا زمان جذب PRF پانسمان موضع عمل فقط با نرمال سالین انجام شد و بیمار روی رژیم Low residue بود تا حتی المقدور دفع نداشته باشد.

پس از تکمیل چک‌لیست‌ها اطلاعات آنها وارد SPSS software, version 21 (IBM SPSS, Armonk, NY, USA) گردید. در آنالیز توصیفی از شاخص‌های مرکزی همچون میانگین و نیز از شاخص‌ها پراکندگی همچون انحراف معیار استفاده شد. برای مقایسه متغیرهای کمی از آزمون Independent samples t-test یا Mann Whitney U test و برای مقایسه متغیرهای کیفی از Chi square test یا Fisher's exact test و همچنین برای تعیین ارتباط بین داده‌های کمی از آزمون همبستگی استفاده شد. $P < 0/05$ معنادار در نظر گرفته شد.

یافته‌ها

در مدت زمان در نظر گرفته شده برای مطالعه تعداد ۱۰ نفر (شش مرد، چهار زن) پس از تکمیل داده‌های مورد نیاز در آنالیز نهایی شرکت داده شدند. میانگین سنی بیماران ۳۳/۲۰ سال با انحراف معیار ۶/۱۷ سال، حداقل سن بیماران ۲۶ سال و حداکثر ۴۶ سال بود. هیچکدام از بیماران سابقه بیماری زمینه‌ای مانند دیابت و بیماری‌های التهابی مزمن روده نداشتند. هیچکدام از بیماران دچار عود پس از عمل جراحی نشدند. از ۱۰ بیمار، تعداد شش نفر (۶۰٪) عدم سابقه مصرف سیگار و چهار نفر (۴۰٪) سابقه مصرف سیگار داشتند.

از ۱۰ بیمار شرکت‌کننده در مطالعه چهار نفر (۴۰٪) فاقد سابقه جراحی پیشین بودند. سه نفر (۳۰٪) سابقه جراحی آبسه پری‌آنال، دو نفر (۲۰٪) سابقه جراحی فیستول و یک نفر (۱۰٪) سابقه جراحی فیشر داشتند (نمودار ۱).

روش استاندارد جراحی است، اما دارای دو عارضه مهم است: عود فیستول (۶۰٪-۱۰) و بی‌اختیاری در دفع (۳۵٪-۱۰). سایر روش‌ها، مانند استون برش، نیز بیمار را در معرض خطر اختلال در دفع قرار می‌دهد که میزان بروز آن در درازمدت نزدیک به ۳۰٪ گزارش می‌شود.^{۴۹،۳۰،۴۱}

استفاده از فیبرین روشی است که برای اولین بار در دهه ۱۹۸۰ در درمان فیستول‌های داخل جلدی پس از عمل توصیف شد. در دهه ۱۹۹۰، اولین مطالعات مربوط به استفاده از آن در رابطه با فیستول پری‌آنال شروع شد. میزان درمان گزارش شده به‌طور گسترده‌ای متفاوت بود، از ۱۴ تا ۸۶٪. توافق عمومی وجود دارد که مزیت اصلی این روش عدم بروز بی‌اختیاری است. استفاده از PRF به دلیل محتوای فاکتور رشد بالا و توانایی تنظیم اتفاقات کلیدی در بازسازی بافت مانند تکثیر سلولی، کموتاکسی (Chemotaxis)، تمایز سلولی و سنتز ماتریس خارج سلولی به تدریج گسترش یافت. به دلیل قابلیت استفاده فوق‌العاده PRF به‌عنوان بازسازی کننده بافت در سال‌های اخیر از آن در مناطق مختلف استفاده شده است که شامل بسته شدن زخم، بازسازی استخوان، بازسازی پرپودنتال، بازسازی فک و درمان زخم‌های عروقی و زخم‌های قرنی می‌باشد.^{۵۰-۵۵} با توجه به نتایج رضایت بخش گزارش شده از روش PRF، در مطالعه حاضر با بهره‌گیری از ویژگی‌های زیستی و بازسازی بافت از آن به‌منظور درمان فیستول‌های پری‌آنال استفاده گردید.

در مطالعه حاضر نتایج به‌دست آمده نشان‌دهنده بهبودی کامل در همه بیماران بود. تقریباً اغلب موارد بهبودی تا سه ماه پس از شروع مطالعه حاصل گردید. در پیگیری انجام شده تا شش ماه هیچ‌گونه موردی از عود بیماری مشاهده نشد. تغییرات ایجاد شده در بی‌اختیاری بیماران براساس امتیاز وکسنر بررسی شد که نشان داد اغلب بیماران فاقد بی‌اختیاری بودند و در اغلب موارد بی‌اختیاری پیش از انجام تحقیق بهبودی کامل یا نسبی نشان داد.

در مطالعه Yeung و همکاران نیز استفاده از این روش را به‌عنوان یک استراتژی درمانی ساده‌ای که عملکرد اسفنکتر را حفظ می‌کند و حداقل عوارض جانبی را دارد، تایید کردند.^{۶۱} در مطالعه Van der Hagen این روش در ۱۰ بیمار استفاده شد که موارد بهبودی بالایی را در این بیماران نشان داد.^{۶۷} در مطالعه Lara و همکاران بیماران به مدت ۲۴ ماه پیگیری شدند.^{۶۸} فیستول ۶۶٪ از بیماران بسته باقی مانده

میانگین حجم خون دریافتی برای تهیه PRF، ۵۳ ml با انحراف معیار ۱۰/۳۱ بود. از دو بیمار، ۴۰ ml، پنج بیمار ۵۰ ml، یک بیمار ۶۰ ml و دو بیمار ۷۰ ml خون دریافت شد. میانگین زمان بسته شدن حفره ۱۴/۲ روز با انحراف معیار ۳/۲۳ روز بود. حداقل زمان ۱۰ روز و حداکثر زمان ۲۲ روز بود. از ۱۰ بیمار شرکت‌کننده در مطالعه دو نفر (۲۰٪) مبتلا به تب و دو نفر (۲۰٪) دچار عفونت ناحیه عمل جراحی شدند. خونریزی در هیچ‌کدام از بیماران مشاهده نگردید. از ۱۰ بیمار شرکت‌کننده در مطالعه دو نفر (۲۰٪) بی‌اختیاری دفع مایع داشتند که یک نفر از آنها بهبود یافته و یک نفر دچار دفع مایع پس از عمل جراحی شد. همچنین شش نفر (۶۰٪) از بیماران بی‌اختیاری دفع گاز داشتند که پس از عمل جراحی دو نفر از آنها بهبود یافتند (نمودار ۲). میانگین امتیاز Wexner پیش و پس از عمل جراحی در بیماران بررسی شد. پیش از عمل بیماران دارای میانگین $0/76 \pm 0/80$ بودند که پس از عمل جراحی این مقدار کاهش یافته و به مقدار $0/68 \pm 0/50$ رسید. اختلاف آماری معناداری میان دو گروه پیش و پس از عمل جراحی از نظر امتیاز وکسنر وجود داشت ($P=0/045$) (نمودار ۳).

بحث

درمان جراحی فیستول‌های پری‌آنال که بخش قابل‌توجهی از اسفنکتر را تحت تأثیر قرار می‌دهند، دشوار است و با خطر قابل‌توجهی از اختلال در کنترل دفع همراه است. در تصمیم‌گیری درباره مناسب‌ترین روش درمانی، میزان موفقیت مورد انتظار باید در مقابل خطر آسیب به اسفنکتر و کاهش کنترل دفع سنجیده شود زیرا ممکن است در طولانی‌مدت بر کیفیت زندگی بیمار تأثیر سو بگذارد. در مطالعه Limura و همکاران آنها نتیجه گرفتند که اغلب بیماران تکنیک‌های حفظ اسفنکتر را علیرغم نتایج ضعیف ترجیح می‌دهند. به عبارت دیگر، بیماران اهمیت بیشتری برای کاهش خطر بی‌اختیاری نسبت به دستیابی به میزان بالاتری از بهبودی قائل بودند.^{۴۰} در سال‌های اخیر، روش‌های مختلف درمانی برای فیستول‌هایی که حجم زیادی از فیبرهای موجود در دستگاه اسفنکتر را تحت تأثیر قرار می‌دهند، ارائه شده است. از بین تکنیک‌های حفظ اسفنکتر که پیشنهاد شده است، ترمیم فلپ اندوآنال (Endoanal advancement flap) یک

سه ماه بهبود نیافته باشد، بعید است که پس از آن بهبودی حاصل شود. در مقابل، براساس نتایج اولیه برخی مطالعات، یک بیمار تحت درمان با PRP ممکن است یک سال پس از انجام تزریق بهبودی ایجاد شود.^{۴۲} در مطالعه دیگری که در آن از خمیر کلاژن به عنوان درزگیر استفاده شده است، نیمی از بیماران تحت درمان در شش ماه بهبود یافته و سایرین بدون درمان‌های جدید تا یکسال بهبودی نداشتند.^{۶۰}

در نهایت یافته‌های به دست آمده از مطالعه نشان داد که استفاده از PRF برای ترمیم فیستول پیچیده روشی است که به راحتی قابل تکرار است با حداقل عوارض جانبی می‌تواند موجب بهبود زخم‌های ناشی از فیستول‌های دارای کالکشن سوپرالواتور گردد. همچنین تأثیر منفی بر دفع بیمار ندارد. نتایج میان مدت و بلندمدت آن قابل قبول است. در بررسی شش ماهه از بیماران هیچگونه مواردی از عود مشاهده نشد. میزان موفقیت در این مطالعه ۱۰۰٪ بود و این امر می‌تواند کیفیت زندگی بیماران را تا حدود زیادی بهبود بخشد. به نظر می‌رسد این روش درمانی می‌تواند نقش مهمی در درمان فیستول‌های پیچیده داشته باشد که درگیری متوسط یا گسترده‌ای با اسفنکتر دارند و یا وقوع فیستول همراه با اختلال عملکرد اسفنکتر است.

سپاسگزاری: این مقاله حاصل پایان‌نامه تحت عنوان "بررسی تأثیر استفاده از فیبرین غنی از پلاکت در بهبود زخم‌های ناشی از فیستول‌های دارای کالکشن سوپرالواتور و تأثیر آن بر عود فیستول" در مقطع تخصص جراحی عمومی در سال ۱۳۹۹ و کد ۵۱۶ می‌باشد که با حمایت دانشگاه علوم پزشکی ایران انجام شده است.

و دچار بی‌اختیاری مدفوع نشدند. در مطالعه Moreno و همکاران از این روش در درمان فیستول‌های پری‌آنال پیچیده استفاده گردید که نتایج مطلوبی در پیگیری ۲۴ ماهه در ۲۳ بیمار مشاهده گردید و اختلالات کنترل مدفوع در بیماران دیده نشد.^{۴۳}

برخی محققین در مطالعه خود نشان دادند که درمان با PRP اتولوگ همزمان با اثر بهبودی فیستول که در اوایل دومین ویزیت پس از عمل اتفاق می‌افتد، بی‌خطر است.^{۴۲} بیشتر مطالعات پیشین که در مورد استفاده از PRP منتشر شده‌اند حجم نمونه کمی دارند. در برخی مطالعات ترکیبی از PRP و سایر تکنیک‌های درمانی، به عنوان فلپ مخاطی، استفاده شده است.

مزیت نظری PRP نسبت به روش‌های دیگر مانند چسب فیبرین در درمان فیستول‌های سوپرالواتور ظرفیت پلیمریزاسیون با پلاکت‌های Entrapped شده برای آزادسازی یک محلول پایدار از فاکتورهای رشد است که در ترمیم بافت نرم فیستول نقش دارد. اگرچه بیشتر نارسایی‌های درمانی به نسبت زود اتفاق می‌افتد مثلاً عودهای میان مدت و حتی طولانی مدت وجود دارد. این یافته مشابه سایر اطلاعات گزارش شده در مورد استفاده از روشی مانند چسب فیبرین است.^{۴۹} با این حال به نظر می‌رسد یک اثر افتراقی در موارد تحت درمان با PRP در مورد زمان بهبودی وجود دارد. این حالت پیش از بررسی مداخله مجدد، روی دوره قابل قبول انتظار تأثیر می‌گذارد. از این لحاظ، برای قضاوت بهتر، به انجام مطالعاتی با تعداد بیشتری از بیماران نیاز است.

به نظر می‌رسد اگر بیماران تحت درمان با روشی مانند فیبرین تا

References

1. Abcarian H. Anorectal infection: abscess-fistula. *Clin Colon Rectal Surg* 2011;24(1):14-21.
2. Goddard AF, Lees P. Higher senior staffing levels at weekends and reduced mortality. *BMJ* 2012;344:e67.
3. Vogel JD, Johnson EK, Morris AM, Paquette IM, Saclarides TJ, Feingold DL, Steele SR. Clinical Practice Guideline for the Management of Anorectal Abscess, Fistula-in-Ano, and Rectovaginal Fistula. *Dis Colon Rectum* 2016;59(12):1117-33.
4. Dudukgian H, Abcarian H. Why do we have so much trouble treating anal fistula? *World J Gastroenterol* 2011;17(28):3292-6.
5. Sainio P. Fistula-in-ano in a defined population. Incidence and epidemiological aspects. *Ann Chir Gynaecol* 1984;73(4):219-24.
6. Felderbauer P, Bulut K, Hoock K, Deters S, Schmidt WE, Hoffmann P. Substance P induces intestinal wound healing via fibroblasts—evidence for a TGF-beta-dependent effect. *Int J Colorectal Dis* 2007;22(12):1475-80.
7. Hokkanen SR, Boxall N, Khalid JM, Bennett D, Patel H. Prevalence of anal fistula in the United Kingdom. *World J Clin Cases* 2019;7(14):1795-804.
8. Felt-Bersma RJ, Bartelsman JF. Haemorrhoids, rectal prolapse, anal fissure, peri-anal fistulae and sexually transmitted diseases. *Best Pract Res Clin Gastroenterol* 2009;23(4):575-92.
9. Meddings JB, Swain MG. Environmental stress-induced gastrointestinal permeability is mediated by endogenous glucocorticoids in the rat. *Gastroenterology* 2000;119(4):1019-28.
10. Milito G, Lisi G, Aronadio E, Campanelli M, Venditti D, Grande S, et al. Ligasure™ hemorrhoidectomy: how we do. *Minerva Gastroenterol Dietol* 2017;63(1):44-9.
11. Hellers G, Bergstrand O, Ewerth S, Holmström B. Occurrence and outcome after primary treatment of anal fistulae in Crohn's disease. *Gut* 1980;21(6):525-7.
12. Bjelanovic Z, Draskovic M, Veljovic M, Lekovic I, Karanikolas M, Stamenkovic D. Transanal hemorrhoid dearterialization is a

- safe and effective outpatient procedure for the treatment of hemorrhoidal disease. *Cir Esp* 2016;94(10):588-94.
13. Sielezneck I, Salle E, Lécuyer J, Brunet C, Sarles JC, Sastre B. Morbidité post-opératoire précoce après hémorroïdectomie selon la technique de Milligan et Morgan. Une étude rétrospective de 1,134 cas [Early postoperative morbidity after hemorrhoidectomy using the Milligan-Morgan technic. A retrospective studies of 1,134 cases]. *J Chir (Paris)* 1997;134(5-6):243-47.
 14. Gupta PJ. Ano-perianal tuberculosis--solving a clinical dilemma. *Afr Health Sci* 2005;5(4):345-7.
 15. Sultan S, Rabahi N, Etienney I, Atienza P. Stapled haemorrhoidopexy: 6 years' experience of a referral centre. *Colorectal Dis* 2010;12(9):921-6.
 16. Scieux C, Barnes R, Bianchi A, Casin I, Morel P, Perol Y. Lymphogranuloma venereum: 27 cases in Paris. *J Infect Dis* 1989;160(4):662-8.
 17. Rau R, Höckel S. Piroxicam-Gel versus Diclofenac-Gel bei aktivierten Gonarthrosen [Piroxicam gel versus diclofenac gel in active gonarthroses]. *Fortschr Med* 1989;107(22):485-8.
 18. Goldberg JE, Steele SR. Rectal foreign bodies. *Surg Clin North Am* 2010;90(1):173-84, Table of Contents.
 19. Moureau-Zabotto L, Vendrely V, Abramowitz L, Borg C, Francois E, Goere D, et al. Anal cancer: French intergroup clinical practice guidelines for diagnosis, treatment and follow-up (SNFGE, FFCO, GERCOR, UNICANCER, SFCO, SFED, SFRO, SNFCP). *Dig Liver Dis* 2017;49(8):831-40.
 20. Coremans G, Margaritis V, Van Poppel HP, Christiaens MR, Gruwez J, Geboes K, et al. Actinomycosis, a rare and unsuspected cause of anal fistulous abscess: report of three cases and review of the literature. *Dis Colon Rectum* 2005;48(3):575-81.
 21. Huang WC, Jiang JK, Wang HS, Yang SH, Chen WS, Lin TC, et al. Retained rectal foreign bodies. *J Chin Med Assoc* 2003;66(10):607-12.
 22. Kurer MA, Davey C, Khan S, Chintapatla S. Colorectal foreign bodies: a systematic review. *Colorectal Dis* 2010;12(9):851-61.
 23. Sordo-Mejia R, Gaertner WB. Multidisciplinary and evidence-based management of fistulizing perianal Crohn's disease. *World J Gastrointest Pathophysiol* 2014;5(3):239-51.
 24. Fry RD, Birnbaum EH, Lacey DL. Actinomyces as a cause of recurrent perianal fistula in the immunocompromised patient. *Surgery* 1992;111(5):591-4.
 25. Wexner SD, Smithy WB, Milsom JW, Dailey TH. The surgical management of anorectal diseases in AIDS and pre-AIDS patients. *Dis Colon Rectum* 1986;29(11):719-23.
 26. Gonzalez-Ruiz C, Heartfield W, Briggs B, Vukasin P, Beart RW. Anorectal pathology in HIV/AIDS-infected patients has not been impacted by highly active antiretroviral therapy. *Dis Colon Rectum* 2004;47(9):1483-6.
 27. Panés J, Rimola J. Perianal fistulizing Crohn's disease: pathogenesis, diagnosis and therapy. *Nat Rev Gastroenterol Hepatol* 2017;14(11):652-64.
 28. Westerterp M, Volkers NA, Poolman RW, van Tets WF. Anal fistulotomy between Skylla and Charybdis. *Colorectal Dis* 2003;5(6):549-51.
 29. Westerterp M, Volkers NA, Poolman RW, van Tets WF. Anal fistulotomy between Skylla and Charybdis. *Colorectal Dis* 2003;5(6):549-51.
 30. Van der Hagen S, Baeten C, Soeters P, Van Gemert W. Long-term outcome following mucosal advancement flap for high perianal fistulas and fistulotomy for low perianal fistulas. *Int J Colorectal Dis* 2006;21(8):784-90.
 31. Whiteford MH, Kilkenny J 3rd, Hyman N, Buie WD, Cohen J, Orsay C, et al. Standards Practice Task Force; American Society of Colon and Rectal Surgeons. Practice parameters for the treatment of perianal abscess and fistula-in-ano (revised). *Dis Colon Rectum* 2005;48(7):1337-42.
 32. Mizrahi N, Wexner SD, Zmora O, Da Silva G, Efron J, Weiss EG, et al. Endorectal advancement flap: are there predictors of failure? *Dis Colon Rectum* 2002;45(12):1616-21.
 33. Eitan A, Koliada M, Bickel A. The use of the loose seton technique as a definitive treatment for recurrent and persistent high trans-sphincteric anal fistulas: a long-term outcome. *J Gastrointest Surg* 2009;13(6):1116-9. 6-9.
 34. McCourtney JS, Finlay IG. Setons in the surgical management of fistula in ano. *Br J Surg* 1995;82(4):448-52.
 35. Malouf AJ, Buchanan GN, Carapeti EA, Rao S, Guy RJ, Westcott E, et al. A prospective audit of fistula-in-ano at St. Mark's hospital. *Colorectal Dis* 2002;4(1):13-9.
 36. Nwaejike N, Gilliland R. Surgery for fistula-in-ano: an audit of practise of colorectal and general surgeons. *Colorectal Dis* 2007;9(8):749-53.
 37. Hammond TM, Knowles CH, Porrett T, Lunniss PJ. The Snug Seton: short and medium term results of slow fistulotomy for idiopathic anal fistulae. *Colorectal Dis* 2006;8(4):328-37.
 38. Quah HM, Tang CL, Eu KW, Chan SY, Samuel M. Meta-analysis of randomized clinical trials comparing drainage alone vs primary sphincter-cutting procedures for anorectal abscess-fistula. *Int J Colorectal Dis* 2006;21(6):602-9.
 39. Tokunaga Y, Sasaki H, Saito T. Clinical role of a modified seton technique for the treatment of trans-sphincteric and supra-sphincteric anal fistulas. *Surg Today* 2013;43(3):245-8.
 40. Limura E, Giordano P. Modern management of anal fistula. *World J Gastroenterol* 2015;21(1):12-20.
 41. Miron RJ, Fujioka-Kobayashi M, Bishara M, Zhang Y, Hernandez M, Choukroun J. Platelet-Rich Fibrin and Soft Tissue Wound Healing: A Systematic Review. *Tissue Eng Part B Rev* 2017;23(1):83-99.
 42. De la Portilla F, Muñoz-Cruzado MVD, Maestre MV, García-Cabrera AM, Reyes ML, Vázquez-Monchul JM, et al. Platelet-rich plasma (PRP) versus fibrin glue in cryptogenic fistula-in-ano: a phase III single-center, randomized, double-blind trial. *Int J Colorectal Dis* 2019;34(6):1113-9.
 43. Moreno-Serrano A, García-Díaz JJ, Ferrer-Márquez M, Alarcón-Rodríguez R, Álvarez-García A, Reina-Duarte Á. Using autologous platelet-rich plasma for the treatment of complex fistulas. *Rev Esp Enferm Dig* 2016;108(3):123-8.
 44. Wallin UG, Mellgren AF, Madoff RD, Goldberg SM. Does ligation of the intersphincteric fistula tract raise the bar in fistula surgery? *Dis Colon Rectum* 2012;55(11):1173-8.
 45. Garg P, Garg M. PERFECT procedure: a new concept to treat highly complex anal fistula. *World J Gastroenterol* 2015;21(13):4020-9.
 46. Garg P. Tube in tract technique: a simple alternative to a loose draining seton in the management of complex fistula-in-ano--a video vignette. *Colorectal Dis* 2016;18(1):107.
 47. Miron RJ, Fujioka-Kobayashi M, Hernandez M, Kandalam U, Zhang Y, Ghanaati S, et al. Injectable platelet rich fibrin (i-PRF): opportunities in regenerative dentistry? *Clin Oral Investig* 2017;21(8):2619-27.
 48. Cadeddu F, Salis F, Lisi G, Ciangola I, Milito G. Complex anal fistula remains a challenge for colorectal surgeon. *Int J Colorectal Dis* 2015;30(5):595-603.
 49. Adams T, Yang J, Kondylis LA, Kondylis PD. Long-term outlook after successful fibrin glue ablation of cryptoglandular transsphincteric fistula-in-ano. *Dis Colon Rectum* 2008;51(10):1488-90.
 50. De Parades V, Far HS, Etienney I, Zeitoun JD, Atienza P, Bauer P. Seton drainage and fibrin glue injection for complex anal fistulas. *Colorectal Dis* 2010;12(5):459-63.
 51. Eppley BL, Pietrzak WS, Blanton M. Platelet-rich plasma: a review of biology and applications in plastic surgery. *Plast Reconstr Surg* 2006;118(6):147e-59e.
 52. Eppley BL, Woodell JE, Higgins J. Platelet quantification and growth factor analysis from platelet-rich plasma: implications for wound healing. *Plast Reconstr Surg* 2004;114(6):1502-8.
 53. Li Q, Pan S, Dangaria SJ, Gopinathan G, Kolokythas A, Chu S, et al. Platelet-rich fibrin promotes periodontal regeneration and enhances alveolar bone augmentation. *Biomed Res Int* 2013;2013:638043.
 54. Singh A, Kohli M, Gupta N. Platelet rich fibrin: a novel approach for osseous regeneration. *J Maxillofac Oral Surg* 2012;11(4):430-4.

55. Liao HT, Chen CT, Chen CH, Chen JP, Tsai JC. Combination of guided osteogenesis with autologous platelet-rich fibrin glue and mesenchymal stem cell for mandibular reconstruction. *J Trauma* 2011;70(1):228-37.
56. Yeung JM, Simpson JA, Tang SW, Armitage NC, Maxwell-Armstrong C. Fibrin glue for the treatment of fistulae in ano-a method worth sticking to? *Colorectal Dis* 2010;12(4):363-6.
57. Van der Hagen SJ, Baeten CG, Soeters PB, van Gemert WG. Autologous platelet-derived growth factors (platelet-rich plasma) as an adjunct to mucosal advancement flap in high cryptoglandular perianal fistulae: a pilot study. *Colorectal Dis* 2011;13(2):215-8.
58. Lara FJ, Serrano AM, Moreno JU, Carmona JH, Marquez MF, Pérez LR, et al. Platelet-rich fibrin sealant as a treatment for complex perianal fistulas: a multicentre study. *J Gastrointest Surg* 2015;19(2):360-8.
59. Sentovich SM. Fibrin glue for anal fistulas: long-term results. *Dis Colon Rectum* 2003;46(4):498-502.
60. Giordano P, Sileri P, Buntzen S, Stuto A, Nunoo-Mensah J, Lenisa L, et al. A prospective multicentre observational study of Permacol collagen paste for anorectal fistula: preliminary results. *Colorectal Dis* 2016;18(3):286-94.

Evaluation of the effect of using platelet-rich fibrin in healing wounds caused by fistulas with supralelevator collection and its effect on fistula recurrence

Mehdi Alemrajabi M.D.¹
Seyed Hamze Musavi M.D.¹
Behrouz Seydi Majd M.D.¹
Tayeb Ramim M.D.^{2*}

1- Department of Surgery, School of Medicine, Iran University of Medical Sciences, Tehran, Iran.
2- Department of Health Information Management, School of Health Management and Information Sciences, Iran University of Medical Sciences, Tehran, Iran.

*Corresponding author: No. 4, Rashid Yasemi St., Vali-e-Asr Ave., Tehran, Iran.
Tel: +98-21-88794301
E-mail: ramim.t@iums.ac.ir

Abstract

Received: 31 Jan. 2022 Revised: 07 Feb. 2022 Accepted: 13 Apr. 2022 Available online: 21 Apr. 2022

Background: Supralelevator abscesses make up to 9% of all cryptoglandular abscesses. Given that platelet-rich fibrin accelerates tissue growth and reduces infection, it seems necessary to investigate its effect on the healing of fistula wounds because it can accelerate the healing of morbid wounds and reduce its effect on recurrence.

Methods: The study was performed as a single-blind clinical trial in patients who were referred to the surgical clinic of Rasoul Akram Hospital (PBUH), with the approval of the supralelevator collection. Before surgery, Wexner Score were identified in patients who underwent surgery, and the entire path of fistulas and cavities was identified. Clinical outcomes were monitored one day after surgery for up to two months once a week, then every month until complete recovery, and then six months after surgery. After the operation, the patients were examined for recurrence, until the PRF was absorbed, the dressing of the operation site was performed only with normal saline, and the patients were on a low-residue diet so that they could not excrete as much as possible.

Results: 10 people participated in the final analysis. The mean age of patients was 33.20 years (26-46 years). Three patients had a history of perianal abscess surgery, two patients had a history of fistula surgery and 1 patient had a history of Fisher surgery. The mean closing time of the cavity was 14.2 days (10-22 days). Two patients (20%) had a fever and two patients (20%) had a surgical site infection. Bleeding and recurrence were not observed in any of the patients. The mean preoperative Wexner score was 0.80 ± 0.76 Which decreased to 0.68 ± 0.50 postoperatively ($P=0.045$).

Conclusion: Finally, the findings of the study showed that the use of PRF to repair a complex fistula is a method that can be easily repeated with minimal side effects and can heal wounds caused by fistulas with supralelevator collection. This treatment can play an important role in the treatment of complex fistulas that have moderate or extensive involvement with the sphincter, or the occurrence of fistulas with sphincter dysfunction.

Keywords: fistula, platelet-rich fibrin, recurrence, treatment.