

## بررسی نتایج رزکسیون تومور اینورتدپایلوم بینی و سینوس به

### روش جراحی آندوسکوپیک ترانس نازال

بیمارستان امیراعلم تهران و شهید دکتر رهنمون یزد

۸۰-۱۳۷۶

دکتر محمدحسین برادران فر (استادیار)

گروه گوش، حلق و بینی و جراحی سر و گردن، دانشگاه علوم پزشکی شهید صدوقی یزد

### چکیده

**مقدمه:** اینورتدپایلوم یک نئوپلاسم خوش خیم بوده که از دیواره لاترال بینی منشاء می‌گیرد. این تومور نئوپلاسم غیرشایع حفره بینی است که اغلب سینوس‌های پارانازال را درگیر کرده، گاهی به اربیت و اینتراکرنیال دست‌اندازی می‌نماید. روش‌های جراحی مختلفی برای درمان وجود دارد که یکی از آنها رزکسیون تومور از طریق جراحی آندوسکوپیک ترانس نازال می‌باشد.

**مواد و روشها:** بین سال‌های ۱۳۷۶ تا ۱۳۸۰ در بیمارستان امیراعلم تهران و بیمارستان شهید رهنمون یزد، ۱۱ بیمار مبتلا به این تومور تحت عمل جراحی قرار گرفتند که ۹ بیمار به روش آندوسکوپیک ترانس نازال و ۲ بیمار توسط آندوسکوپی اینترانازال همراه با کالدول‌لوک جراحی شد. تکنیک آندوسکوپی شامل برداشتن کامل تومور، اتموئیدکتومی قدامی و خلفی، اسفنوئیدکتومی، برداشتن ضایعات از فرونتال رسس و آنتروستومی ماگزیلاری وسیع بود و در مواردی که تومور به لامیناپایراسه چسبیده بود لامینا پایراسه بدون دستکاری اربیت برداشته شد. داده‌های مربوط به این بیماران در این مطالعه مورد بررسی قرار گرفته‌اند.

**یافته‌ها:** تومور در ۷ بیمار در طرف چپ و ۳ بیمار طرف راست و یک بیمار مبتلا به تومور دوطرفه بود. در هیچکدام از بیماران گسترش تومور به اربیت یا اینتراکرنیال وجود نداشت و در پاتولوژی همراهی با بدخیمی مشاهده نشد. زمان متوسط پیگیری بیماران، ۲۹/۸ ماه بود و در ۸۲ درصد از بیماران عودی مشاهده نشد و ۱۸ درصد از بیماران دچار عود شدند. هیچگونه عارضه‌ای در بیماران بوجود نیامد.

**نتیجه گیری و توصیه‌ها:** هر چند درمان استاندارد این تومور مدیال ماگزیلکتومی می‌باشد ولی رزکسیون آندوسکوپیک تومور روش مؤثری در جراحی این تومورها محسوب می‌گردد. به نظر می‌رسد در صورتی که تومور به نواحی غیرقابل دسترسی جراحی آندوسکوپیک گسترش نیافته باشد بخاطر موربیدیتی کم و دید عالی به تومور این روش ارجح باشد.

چه بعضی گزارشات تا ۱۵ درصد بدخیمی ذکر کرده‌اند (۱۲) اما مطالعات مختلف انسیدانس کانسر را از ۲ تا ۵۳ درصد ذکر نموده‌اند.

آلرژی و عوامل محیطی هم بعنوان علل ایجاد کننده این تومور مطرح شده که شواهد قوی دال بر تأیید آنها وجود ندارد. CT-Scan برای ارزیابی درگیری بینی و سینوس کاربرد وسیعی داشته، می‌تواند میزان گسترش تومور را مشخص سازد. ولی نمی‌تواند تومور را از ضخامت مخاطی سینوس، پولیپ و یا ترشح ناشی از انسداد این سینوس‌ها تفکیک نماید (۱۳). روزیون استخوانی می‌تواند بعلت فشار موضعی ایجاد گردد که تشخیص آن را از تومورهای بدخیم با مشکل مواجه می‌سازد (۱۱).

اینورتدپاپیلوم دارای عود بالایی بوده و ریسک تبدیل به بدخیمی را دارا می‌باشد به همین دلیل اکثر مؤلفین یک Wide total resection را برای آن پیشنهاد نموده‌اند (۱۰، ۱۴، ۱۵) که مدیال ماگزیکتومی (۱۶) از طریق ترانس فاسیال یا Sublabial degloving می‌باشد (۱۱، ۱۷).

اپروچ آندوسکوپیک ضمن اینکه می‌تواند یک رزکسیون توتال تومور را در برداشته باشد می‌تواند از سکل‌های اپروچ اکسترنال مثل اسکار صورت، رزکسیون وسیع مخاط‌های داخل بینی یا استخوان، تنگی وستیبول بینی، کراست‌های بعد از جراحی و صدمه به مجرای لاکریمال و اپی‌فورا جلوگیری نماید و به همین علت به نظر می‌رسد اپروچ آندوسکوپیک برای رزکسیون تومورهای با اندازه متوسط مناسب باشد (۱۸، ۱۹).

مزیت اپروچ آندوسکوپیک دید خوب به نواحی مختلف تومور می‌باشد که امکان دیدن گسترش تومور به مخاط‌ها، فرونتال رسس، اسفنوئید و سینوس ماگزایلا را فراهم می‌نماید.

## مواد و روش‌ها

بین سال‌های ۱۳۷۶ تا ۱۳۸۰ در بیمارستان امیراعلم تهران و بیمارستان شهید رهنمون یزد ۱۱ بیمار مبتلا به تومور اینورتدپاپیلوم تحت عمل جراحی قرار گرفتند. رزکسیون تومور ۹ بیمار با روش آندوسکوپیک و اپروچ ترانس نازال صورت

## مقدمه

در سال ۱۹۹۱، WHO (World Health Organization)

پاپیلومای داخل بینی را به سه دسته تقسیم کرد: (۱)

۱- Inverted papilloma (I.P)

۲- Exophytic papilloma (E.P)

۳- Collumnar cell papilloma (C.C.P)

اینورتدپاپیلوم یک نئوپلاسم خوش‌خیم بوده که از دیواره

لاترال بینی و میدل مانتوس منشاء می‌گیرند.

این تومور نئوپلاسم غیرشایع حفره بینی بوده (کمتر از ۴ درصد از تومورهای سینونازال) که اغلب سینوس‌های پارانازال را درگیر کرده، همچنین می‌تواند سیستم لاکریمال، اربیت یا اینتراکرانیا را درگیر کرده و سبب تخریب وسیع استخوانی و بافت‌های نرم گردد. اولین بار این تومور در سال ۱۸۵۴ توسط آقای Ward گزارش شد (۲).

در سال ۱۸۵۵، Billroth (۳)، ۲ بیمار که پاپیلوم داخل

حفره بینی داشتند را گزارش کرد و نام آن را Villiform

cancers گذاشت. بعد از آن ۸۶ بیمار اینورتدپاپیلوم توسط

آقای Som و Karamer (۴) گزارش شد و پس از آن

سری‌های دیگری توسط آقای Lampertico و همکارانش (۵)

و آقای Norris (۶) گزارش شد. سپس آقای Hyams (۷)،

۱۴۹ بیمار اینورتدپاپیلوم را به سه دسته تقسیم‌بندی کرد:

۱- پاپیلوما

۲- Fungiform

۳- Cylindrical

آقای Ringertz (۸) شیوع این تومور را کمتر از ۳ درصد

از ۳۹۱ بیمار با تومور بینی ذکر کرد و مشابه همین آمار را آقای

Lampertico و همکارانش (۵) و Verner و همکارانش (۹)

ذکر کردند.

اینورتدپاپیلوم در سن بالای ۶۰ سالگی بروز کرده (۸) و به

نام‌های Schneiderian papilloma, Ewing's papilloma و

Transitional papilloma هم نامیده می‌شود. بعضی از

مؤلفین سن شیوع این تومور را ۴۰ تا ۶۰ سالگی ذکر کرده‌اند

که بطور شایع‌تر در مردان بروز کرده و در childhood به طور

نادر دیده می‌شود (۷، ۱۰).

اینورتدپاپیلوم در ۵ تا ۱۳ درصد موارد همراه با

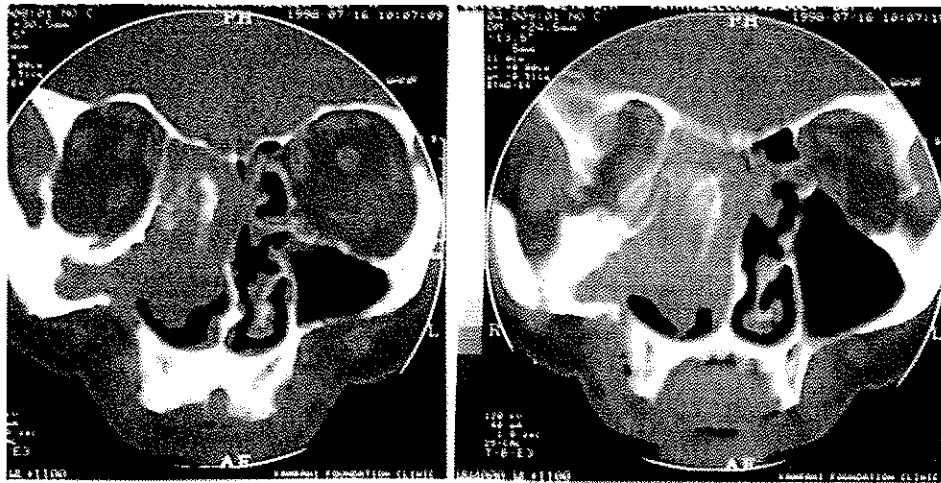
Squamous cell carcinoma (S.C.C) می‌باشد (۱۱) اگر

شدند و تکنیک آندوسکوپی شامل برداشتن کامل تومور، اتموئیدکتومی قدامی و خلفی، برداشتن ضایعات از فرونتال رسس و آنتروستومی ماگزیلاری wide بود. که مدیال ماگزیلکتومی بطور کامل انجام شد (تصاویر ۲ A, B). در مواردی که تومور به لامینا پاییراسه چسبیده بود، لامینا پاییراسه بدون دستکاری پیوسته اریبت برداشته شد. در دو بیمار که دیواره لاترال سینوس ماگزیلا درگیر بود، مدیال ماگزیلکتومی آندوسکوپیک همراه با کالدول لوک انجام شد.

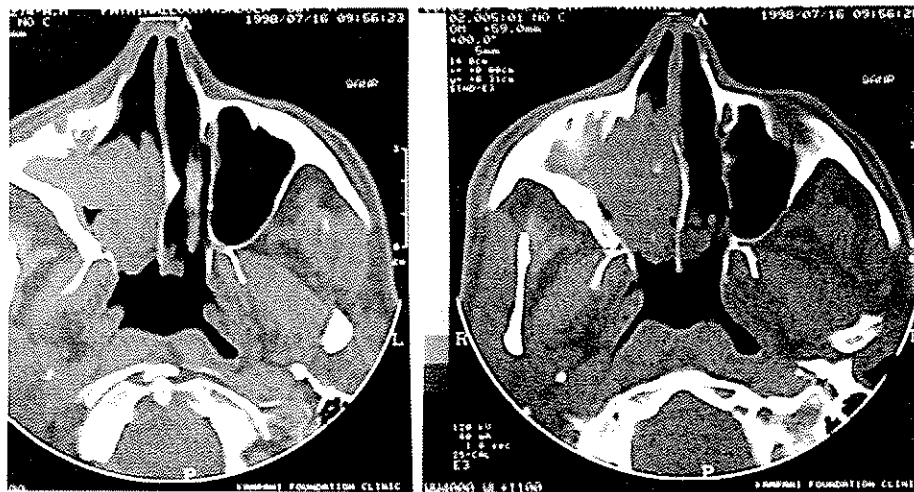
گرفت و دو بیمار توسط آندوسکوپی اینترانازال همراه با کالدول لوک جراحی شد.

کلیه بیماران از جنس مذکر بودند. تومور در ۷ بیمار در طرف چپ و در ۳ بیمار در طرف راست و یک بیمار تومور دو طرفه وجود داشت.

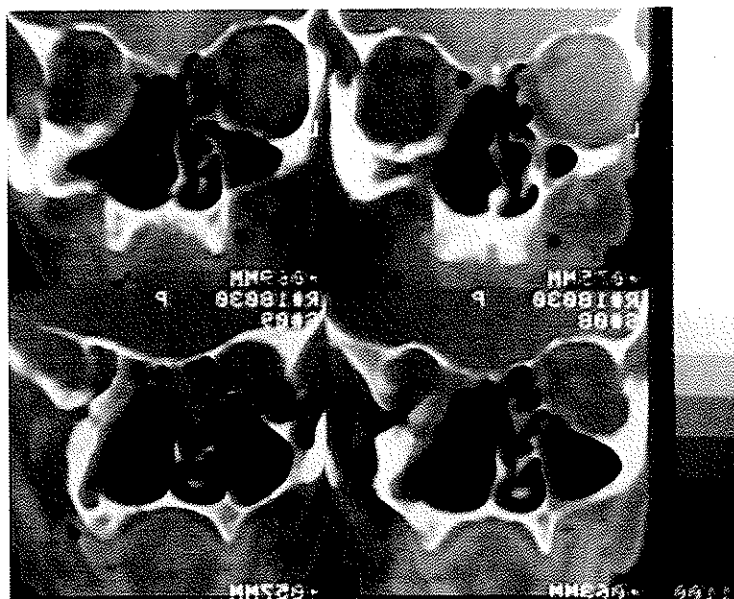
در تمام بیماران از CT-Scan از سینوس‌های پارانازال درخواست گردید و گسترش ضایعه کاملاً مشخص شد (تصاویر ۱ A, B)، تمام بیماران تحت بیهوشی عمومی جراحی



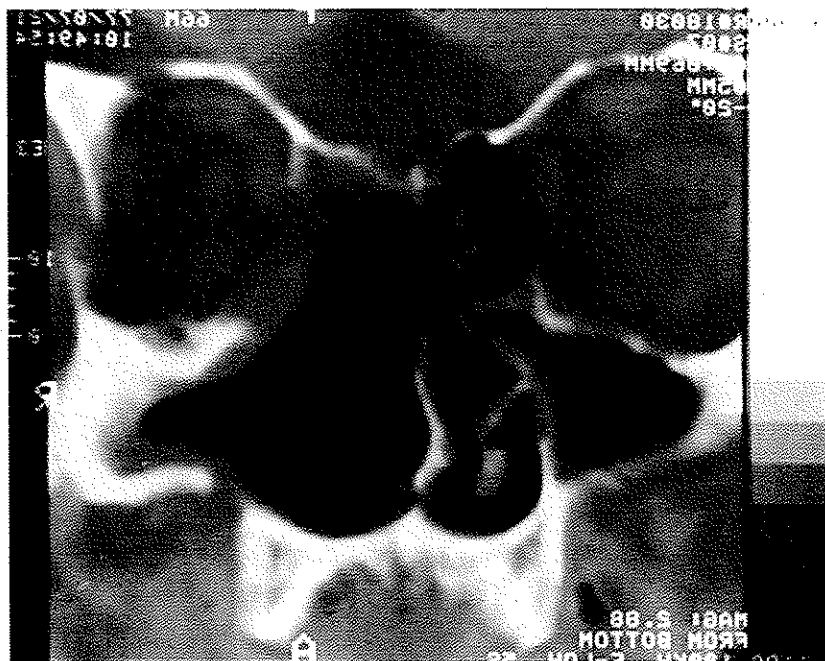
تصویر ۱A: CT-Scan کرونال قبل از جراحی



تصویر ۱B: CT-Scan اکزیال قبل از جراحی



تصویر ۲A: CT-Scan کرونال بعد از جراحی



تصویر ۲B: CT-Scan کرونال بعد از جراحی (مدیال ماگزیکلکتومی بطور کامل انجام شده است)

## نتایج

در این مطالعه ۱۱ بیمار مبتلا به تومور اینورتد پاپیلوما تحت عمل جراحی قرار گرفتند که تمام بیماران از جنس مذکر بودند (جدول ۱).

تومور در ۷ بیمار در طرف چپ (۶۳/۵ درصد) و ۳ بیمار در طرف راست (۲۷ درصد) و در یک بیمار تومور دو طرفه بود (۹/۵ درصد). سن متوسط بیماران ۶۲ سال بود (از ۵۱ سالگی تا ۷۶ سالگی متغیر بود). علائم بالینی بیماران به ترتیب شیوع شامل انسداد بینی (۸۶ درصد)، رینوره (۶۴ درصد)، سردرد و درد گونه (۳۶ درصد) و خونریزی بینی (۱۵ درصد) بود. محل درگیری تومور شامل دیواره لاترال بینی و سینوس‌های اطراف بدون درگیری اربیت و اینتراکرنیال بود. تمام بیماران برای بار اول جراحی تومور بینی می‌شدند و در هیچ بیماری نتیجه پاتولوژی همراهی با کارسینوما را گزارش نکرد. زمان Follow up بیماران ۲۹/۸ ماه بود.

در ۶ مورد از بیماران کورنه تحتانی هم درگیر بود که با اپروچ آندوسکوپی کورنه تحتانی هم برداشته شد. در ۸ بیمار فرونتال رسس هم درگیر بود که تومور کاملاً از استیوم سینوس فرونتال برداشته شد.

مارژین‌های رزکسیون برای مدیال ماگزیکتومی شامل کف بینی در قسمت تحتانی، دیواره پوسترورسینوس ماگزیکلا در قسمت خلفی، کف اربیت در قسمت فوقانی و دیواره قدامی ماگزیکلا بطور قدامی بود. پاتولوژی تمام بیماران، اینورتد پاپیلوم بدون وجود شواهدی از بدخیمی بود.

متوسط زمان پیگیری بیماران ۲۹/۸ ماه بود. پیگیری بیماران بعد از جراحی توسط آندوسکوپ انجام شد و در نواحی مشکوک به تومور بیوپسی گرفته شد که فقط در دو مورد بیوپسی مثبت شد که یک مورد با اپروچ آندوسکوپی و مورد دیگر با اپروچ آندوسکوپی و کالدول‌لوک تحت عمل جراحی قرار گرفتند.

تمام بیماران دو روز بعد از جراحی مرخص شدند و مسکن و آنتی‌بیوتیک تا ۲ هفته داده شد.

جدول شماره ۱- نتایج رزکسیون تومور اینورتد پاپیلوم به روش جراحی آندوسکوپی

تعداد	جنس	سن (سال)	نوع جراحی	طرف درگیری تومور	مدت زمان پیگیری (ماه)	عود بعد از عمل	نوع جراحی عود
۱	مذکر	۵۶	آندوسکوپی	چپ	۴۵	—	—
۲	مذکر	۷۶	آندوسکوپی	چپ	۴۳	—	—
۳	مذکر	۵۲	آندوسکوپی	راست	۴۲	عود	آندوسکوپی
۴	مذکر	۵۸	آندوسکوپی	چپ	۳۸	—	—
۵	مذکر	۷۳	آندوسکوپی	چپ	۳۵	عود	آندوسکوپی + کالدول‌لوک
۶	مذکر	۶۲	آندوسکوپی	دو طرفه	۳۴	—	—
۷	مذکر	۶۵	آندوسکوپی + کالدول‌لوک	چپ	۳۱	—	—
۸	مذکر	۶۳	آندوسکوپی	راست	۲۶	—	—
۹	مذکر	۵۱	آندوسکوپی	راست	۱۷	—	—
۱۰	مذکر	۵۷	آندوسکوپی	چپ	۱۳	—	—
۱۱	مذکر	۶۸	آندوسکوپی + کالدول‌لوک	چپ	۴	—	—

Girgis و Stankiewicz (۲۰)، ۱۵ بیمار که توسط آندوسکوپ جراحی شده بودند را گزارش کردند که میزان عود در آنها ۳۰ درصد بود. آنها اظهار نمودند که تومورهایی که گسترش به سینوس ماگزایلا دارد و دور از دیواره لاترال بینی درگیر است مدیال ماگزایلکتومی از طریق اپروچ اکسترانزال لازم است. Kamel (۱۹) استفاده از اپروچ آندوسکوپیک را برای مدیال ماگزایلکتومی در ۹ بیمار که سینوس‌ها و حفره بینی را درگیر کرده بود را گزارش کردند که پس از پیگیری ۲۸ ماهه هیچ عودی وجود نداشت.

وی در ضایعات وسیع‌تری آندوسکوپ را بکار برد و پیشنهاد کرد که می‌توان مدیال ماگزایلکتومی را بطور کامل با اپروچ آندوسکوپیک ترانس نازال انجام داد.

در سری بیمارانی که McCary و همکارانش (۲۱) توسط اپروچ آندوسکوپیک جراحی نمودند عودی را گزارش نکردند. آنها تومورهای با گسترش بیشتر را با آندوسکوپ جراحی نمودند و اعتقاد داشتند که تومورهای خیلی بزرگ که سینوس‌های پارانازال را درگیر کرده باشد را می‌توان با آندوسکوپ جراحی نمود.

**به عنوان نتیجه** هر چند درمان استاندارد تومور اینورتدپاپیلوما، مدیال ماگزایلکتومی با اپروچ اکسترانزال می‌باشد اما این اپروچ موربیدیتی زیادی دارد و نتایج مطالعه ما نشان می‌دهد که رزکسیون آندوسکوپیک اینورتدپاپیلوم می‌تواند روش مؤثری در جراحی این تومورها باشد گرچه در حال حاضر تکنیک آندوسکوپیک برای رزکسیون این تومور نیاز به بررسی بیشتر بر روی تعداد زیادتری از بیماران و پیگیری طولانی‌تر دارد، ولی به نظر می‌رسد این روش نیازمند جراح متبحر که در این زمینه کار فراوانی کرده باشد می‌باشد.

در صورتی که جراح تشخیص دهد که با اپروچ اکسترنال بهتر می‌تواند رزکسیون کامل تومور را انجام دهد بایستی از آن روش استفاده نماید. براساس محل تومور و گسترش ضایعه می‌توان جراحی را با اپروچ آندوسکوپیک به تنهایی یا همراه با اپروچ‌های اکسترنال انجام داد. در مواردی که تومور به نواحی غیر قابل دسترسی از طریق آندوسکوپ گسترش یافته باشد بایستی اپروچ‌های توأم آندوسکوپیک و اکسترنال در نظر گرفته شود.

۸۲ درصد از بیماران تابحال عود نداشته‌اند و ۱۸ درصد از بیماران دچار عود شدند که در یک بیمار به روش آندوسکوپیک و در بیماران دیگر به روش آندوسکوپیک توأم با کالدول‌لوک رزکسیون تومور انجام شد و تابحال عودی نداشته‌اند. در هیچ بیماری عارضه‌ای به وجود نیامد.

## بحث

اولین قدم برای تشخیص تومور اینورتدپاپیلومای بینی رینوسکوپ یا فیروسکوپ حفره بینی می‌باشد. تومور عمدتاً یکطرفه با ظاهر پولیپوئید است. علائم بالینی شامل انسداد یکطرفه بینی (در موارد دو طرفه می‌تواند انسداد دو طرفه باشد) رینوره، سر درد و خونریزی بینی و گاهی هیپوسمی می‌باشد.

دیپلوی در مواردی که فشار موضعی وجود داشته یا محتویات اریبت درگیر باشد می‌تواند بوجود آید. تشخیص قطعی با بیوپسی توده و نتیجه هیستوپاتولوژی است. هنوز در مورد نحوه درمان این تومور اختلاف نظر وجود دارد.

Wigand, Waitz (۱۸) گزارش کردند که جراحی آندوسکوپیک در اینورتد پاپیلوم می‌تواند تومورهای بزرگ که سینوس‌های اتموئید خلفی و مجرای نازوفرونال یا سینوس اسفنوئید را درگیر کرده باشد مؤثر باشد.

Damel (۱۹) اظهار نمود که اپروچ آندوسکوپیک برای ضایعات بدون درگیری سینوس ماگزایلاری مناسب است و برای ضایعاتی که سینوس ماگزایلاری را درگیر کرده باشد مدیال ماگزایلکتومی ترانس نازال را پیشنهاد نمود.

Girgis و Stankiewicz (۲۰) پیشنهاد نمودند که اپروچ آندوسکوپیک برای تومورهای محدود که سینوس‌های اتموئید، اسفنوئید و دیواره لاترال بینی و دیواره مدیال سینوس ماگزایلاری را درگیر کرده باشد مناسب است.

Wigand و Waitz (۱۸)، ۱۷ درصد عود را برای ۳۵ بیمار که با اپروچ آندوسکوپیک جراحی شده بودند گزارش کردند. مؤلفین ضایعاتی که بیشتر نواحی پریفرال را درگیر کرده بود را با اپروچ اکسترنال درمان کرده و همچنی تومورهای وسیع که نمی‌توان با آندوسکوپ دید خوبی روی آنها داشت را با اپروچ اکسترانزال جراحی کردند.

## منابع

1. Shanmugaratnam K, Sobin L. H. Histological typing of tumours of the upper respirators tract and ear. WHO, Springer Varlag, Berlin 1991; 20-21.
2. Ward N. A mirror of the practice of medicine and surgery in the hospitals of London: London Hospital. *Lancet* 1854; 2: 280-482.
3. Bollorth T. *Uber dem Bau der Schleimpolyp*. Berlin, G. Reimer 1855.
4. Kramer R, Som MI. True papilloma of the nasal cavity. *Arch Otolaryngol* 1935; 22: 22-43.
5. Lampertico P, Russell WO, MacComb WS. Squamous papilloma of the upper respiratory epithelium. *Arch Pathol* 1963; 75: 293-302.
6. Norris HJ. Papillary lesions of the nasal cavity and paranasal sinuses. Part I, exophytic (squamous) papillomas. A study of 28 cases. *Laryngoscope* 1962; 72: 1784-1797.
7. Hyams VJ. Papillomas of the nasal cavity and paranasal sinuses. A clinicopathological study of 315 cases. *Ann Otol Rhinol Laryngol* 1971; 80: 192-206.
8. Ringertz N. Pathology of malignant tumors arising in nasal and paranasal cavities and maxilla. *Acta Otolaryngol* 1938; 27: 31-42.
9. Verner JL, Maguda TA, Yound JM. Epithelial papillomas of the nasal cavity and sinuses. *Arch Otolaryngol* 1956; 70: 574-578.
10. Vrabec DP. The inverted Schneiderian papilloma. A clinical and pathological study. *Laryngoscope* 1997; 87: 35-46.
11. Lawson W, Ho BT, Shaari CM, Biller HF. Inverted papilloma: a report of 112 cases. *Laryngoscope* 1995; 105: 282-288.
12. Lesperance MM, Esclamando RM. Squamous cell carcinoma arising in inverted papilloma. *Laryngoscope* 1995; 105: 178-183.
13. Blackwell KE, Anzai Y, Lufkin RB, Bielamowicz S, Calcaterra TC. Radiologic assessment of inverted papilloma *Am J Rhinol* 1994; 8: 253-258.
14. Altug T, Sunar O, Bilgin H. Le papilloma inverse: a propos d'un was multicentric. *Revue de Laryngologie* 1989; 110(3): 299-301.
15. Lawson W, LE Benger J, Som P, Bernard PJ, Biller HF. Inverted papilloma: an analysis of 87 cases. *Laryngoscope* 1989; 99: 1117-1124.
16. Weissler Mc, Montgomery WW, Montgomery SK, Turner PA, Joseph MP. Inverted papilloma, *Ann Otol Rhinol Laryngol* 1986; 95: 215-221.
17. Dolgin SR, Zeveri VD, Casiano RR, Maniglia AJ. Different options for treatment of inverted papilloma of the nose and paranasal sinuses. *Head Neck* 1992; 14: 92-98.
18. Waitz G, Wigand ME. Results of endoscopic sinus surgery for the treatment of inverted papillomas. *Laryngoscope* 1992; 102: 917-922.
19. Kamel R. Transnasal endoscopic medial maxillectomy in inverted papilloma. *Laryngoscope* 1995; 105: 847-853.
20. Stankiewicz JA, Girgis SJ. Endoscopic surgical treatment of nasal and paranasal sinus inverted papilloma. *Otolaryngol Head Surg* 1993; 109: 989-995.
21. McCary WS, Gross CW, Reibel JF, et al. Preliminary report: Endoscopic versus external surgery in the management of inverting papilloma. *Laryngoscope* 1994; 104: 415-419.