

سنٹی گرافی زودهنگام قشر کلیه با استفاده از اسکن DMSA

در کودکان مبتلا به پیلونفریت حاد

مرکز طبی کودکان (۸۰ - ۱۳۷۹)

دکتر نعمت... عطایی* (استادیار)، دکتر سیدمحمد میلانی حسینی** (استادیار) دکتر فرزاد کمپانی* (متخصص اطفال)

* بخش نفرولوژی مرکز طبی کودکان - دانشگاه علوم پزشکی تهران

** بخش نوزادان مرکز طبی کودکان - دانشگاه علوم پزشکی تهران

چکیده

مقدمه: تشخیص سریع، درمان، ارزیابی و پیگیری عفونت ادراری از جمله اقدامات ضروری در راستای کاهش اسکار در پارانشیم کلیه می‌باشد. این مطالعه به منظور (۱) بررسی توانایی سنٹی گرافی، اولتراسوند و پارامترهای بیولوژیک در شناسایی گرفتاری کلیه در جریان پیلونفریت حاد (۲) ارزیابی رابطه بین کلیرانس کراتینین و درگیری کلیه (۳) مشخص نمودن فراوانی اسکار متعاقب پیلونفریت حاد انجام گردید.

مواد و روش‌ها: این پژوهش بطور آینده‌نگر در ۵۴ کودک (با میانگین سنی $41 \pm 23/41$ و گستره سنی ۱ ماه تا ۱۲ سال) که برای اولین بار با تشخیص پیلونفریت حاد در بخش بستری شده بودند، انجام گرفت. همه بیماران علاوه بر بررسی‌های بیولوژیک مثل شمارش گلبول‌های سفید (WBC) و اندازه‌گیری Erythrocyte sedimentation rate (ESR) و C-reactive protein (CRP)، تحت سونوگرافی، سنٹی گرافی کورتکس کلیه در ۵ روز اول شروع عفونت و سیستوپورتوگرافی طی ۱۰ روز اول بستری قرار گرفتند. از همه بیماران با اسکن غیر طبیعی حداقل سه ماه پس از شروع بیماری، مجدداً سنٹی گرافی بعمل آمد.

یافته‌ها: از ۵۴ بیمار مورد بررسی در ۹۳٪ از ۱۰۸ واحد کلیه (۸۶٪) اسکن (DMSA) dimercaptosuccinic acid (DMSA) ^{99m}Technetium در فاز حاد بیماری غیر طبیعی گزارش گردید. ۴۲ کودک مجدداً تحت سنٹی گرافی قرار گرفتند که از این تعداد در ۸ شیرخوار در محدوده سنی زیر یکسال از ۹ تا ۱۶ واحد کلیه (۵۶٪/۲۵)، در ۱۶ کودک بین سنین ۱ تا ۵ سال ۲۳ از ۳۲ واحد کلیه (۷۱٪/۸۷) و در ۱۸ بیمار بزرگتر از ۵ سال ۳۳ از ۳۶ واحد کلیه (۹۳٪) یافته‌ها به نفع پیدایش اسکار در پارانشیم کلیه بود. فراوانی اسکار کلیه در کودکان بزرگتر از ۵ سال بیشتر از شیرخواران زیر یکسال بود. از کل بیماران مورد بررسی فقط در ۱۰ بیمار (۱۸٪) سونوگرافی غیر طبیعی گزارش گردید. در سیستوپورتوگرافی در ۲۱ از ۱۰۸ واحد کلیه یافته‌ها به نفع برگشت ادراری بود. حساسیت پارامترهای بیولوژیک شامل WBC، CRP، ESR و سونوگرافی برترتیب ۷۸٪، ۶۴٪/۵، ۶۹٪/۶ و ۱۷٪/۵ و ویژگی آنها به ترتیب ۴۰٪، ۳۳٪/۳، ۱۳٪/۳ و ۸۰٪ بود. رابطه بین میزان برطرف شدن تغییرات در پارانشیم کلیه در اسکن پیگیری و افزایش کلیرانس کراتینین از نظر آماری معنی دار بود ($p < 0.001$). از طرف دیگر هیچگونه اختلاف معنی داری بین گروهها در رابطه با ESR، WBC و RP C دیده نشد.

نتیجه‌گیری و توصیه‌ها: نتایج حاصل از این مطالعه نشان می‌دهد که در ارزیابی کودک مبتلا به پیلونفریت و در معرض اسکار، استفاده از تکنیک سنٹی گرافی می‌تواند از اعتبار و اطمینان بیشتری نسبت به سونوگرافی و پارامترهای بیولوژیک برخوردار باشد. در این مطالعه بین کاهش تغییرات پارانشیم کلیه در اسکن پیگیری و افزایش کلیرانس کراتینین رابطه معنی داری از نظر آماری مشاهده شد. علاوه بر این مطالعه نشان داد که تغییرات مشاهده شده در اولین اسکن ممکن است گذرا و موقتی باشد. به همین لحاظ ما پیشنهاد می‌کنیم حداقل سه ماه پس از شروع عفونت برای آگاهی از ماندگاری ضایعات و یا گذرا بودن آنها، از این بیماران مجدداً اسکن DMSA بعمل آید.

مقدمه

ناهنجاریهای مثانه و ۰۰۰ در کودکان مبتلا به عفونت دستگاه ادراری دارد (۴،۶،۷،۱۰،۱۵)، لیکن تا ثابت شدن ارجحیت احتمالی سونوگرافی با انتقال دهنده (پروپ) با فرکانس بالا (۹ MHz) نسبت به اسکن DMSA و یا هر روش تشخیصی دیگر در مطالعات بعدی نمی‌توان نقش سستی‌گرافی کلیه را بعنوان یکی از روش‌های مطمئن و مورد اعتماد برای شناسایی گرفتاری پارانشیم کلیه نادیده گرفت (۶ و ۷). این مطالعه به منظور بررسی توانایی سستی‌گرافی، اولتراسوند و پارامترهای بیولوژیک در شناسایی گرفتاری پارانشیم کلیه در جریان پیلونفریت حاد (۲) ارزیابی رابطه بین کلیترانس کراتینین و درگیری کلیه و (۳) مشخص نمودن فراوانی اسکار متعاقب پیلونفریت حاد انجام گردید.

مواد و روشها

این مطالعه یک پژوهش مشاهده‌ای-تحلیلی-مقطعی می‌باشد که روش نمونه‌گیری در آن به صورت غیر تصادفی و آسان بود. در این پژوهش کلیه بیماران ۱ ماه تا ۱۲ سال که از آبان ماه ۱۳۷۹ لغایت آبان ماه ۱۳۸۰ برای اولین بار با تشخیص احتمالی پیلونفریت حاد در مرکز طبی کودکان تهران بستری شده بودند، مورد بررسی قرار گرفتند. معیارهای انتخاب بیماران وجود تب ($T > 38.5^{\circ}\text{C}$) در طی بیماری اخیر، مثبت بودن کشت ادرار (رشد بیش از 10^5 کولونی باکتری در 10°C ادرار در محیط کشت) بود. بیماران با سابقه عفونت دستگاه ادراری مکرر، اسکار قبلی (وجود مناطق فتونیک، همراه با کوچک و نازک شدن قشر کلیه در اسکن DMSA)، مبتلایان به آنومالی‌های مادرزادی، مثانه نوروژنیک و بیماران با سابقه عمل جراحی در سیستم ادراری و یا دارای کشت ادرار استریل از مطالعه خارج شدند. در این بررسی، با میانگین زمانی ۳-۱ روز از تشخیص بیماری و نیز ۵-۳ ماه پس از شروع عفونت، وضعیت پارانشیم کلیه با استفاده از اسکن DMSA مورد ارزیابی قرار گرفت. سستی‌گرافی کلیه به وسیله تزریق وریدی $^{99\text{m}}\text{Tc}$ Technetium-99m dimercaptosuccinic acid (DMSA) انجام گردید، بطوری که بر اساس سن بیماران و قانون ویستر (۱۶) کمترین دوز تزریقی ۲۰ Mega-bequerel (MBq) و بیشترین دوز MBq

عفونت دستگاه ادراری یکی از عفونت‌های شایع در شیرخواران و کودکان می‌باشد که می‌تواند در کودکان مبتلا به پیلونفریت حاد تغییرات پایداری را در پارانشیم کلیه ایجاد نماید (۱،۲). متأسفانه اکثریت کودکانی که برای اولین بار دچار عفونت دستگاه ادراری می‌شوند، در دهه اول عمر قرار دارند و این گروه از بیماران در صورت ابتلاء پارانشیم کلیه، در معرض بیشترین خطرات از نظر پیدایش اسکار (به صورت اختلال رشد کلیه، پرفشاری خون، نارسایی رشد، پروتینوری و نارسایی مزمن کلیه) قرار دارند (۱،۳،۴). در سال‌های گذشته نشانه‌های بالینی مانند تب، لرز، تکرر ادرار، سوزش ادرار، درد پهلوها و همچنین برخی پارامترهای آزمایشگاهی مثل افزایش Erythrocyte sedimentation rate (ESR), C-reactive protein (CRP), لکوسیتوز، پیوری، باکتریوری و هماچوری معیار افتراق عفونت سیستم ادراری فوقانی از تحتانی قلمداد می‌شد (۳،۵،۶،۷،۸)، لیکن به استناد نتایج بدست آمده از مطالعات مختلف این یافته‌ها از حساسیت و ویژگی بالایی برخوردار نمی‌باشند (۳،۵،۶). از طرف دیگر یافته‌ها در برخی مطالعات نشان دهنده غیر طبیعی بودن اسکن DMSA در حدود ۹۰٪ از کودکان مبتلا به پیلونفریت حاد می‌باشد (۶،۹،۱۰). سستی‌گرافی کورتکس کلیه در کودکان مبتلا به پیلونفریت حاد در چند روز اول بیماری، ترجیحاً ۲۴-۴۸ ساعت پس از تشخیص عفونت دستگاه ادراری و مشاهده تغییرات در پارانشیم کلیه از نظر میزان برداشت رادیوتراسر، نشان‌دهنده درگیری قشر کلیه می‌باشد. با توجه به اینکه پی‌آمد این تغییرات از نظر برطرف شدن کامل یا تبدیل شدن به اسکار قابل پیش‌بینی نمی‌باشد، ضرورت دارد این گروه از بیماران هر چه سریعتر و به صورت تهاجمی، تحت درمان با داروهای ضد باکتریال قرار گرفته و پس از ارزیابی کامل و اتمام دوره درمان، ماهها از آنتی‌بیوتیک بصورت پروفیلاکسی استفاده کنند (۱۱،۱۲،۱۳،۱۴). نتایج بدست آمده از دیگر مطالعات نشان دهنده حساسیت و ویژگی بسیار بالای سستی‌گرافی قشر کلیه توسط رادیوتراسر DMSA نسبت به سونوگرافی و دیگر پارامترهای آزمایشگاهی در رابطه با شناسایی ضایعات پارانشیم کلیه در کودکان مبتلا به پیلونفریت حاد می‌باشد. علیرغم اهمیتی که اولتراسوند در تشخیص اختلالات آناتومیک همراه مانند هیدرونفروز،

دار تلقی شد و $Kappa < 0.2$ به عنوان عدم سازگاری منظور گردید.

یافته‌ها

در این مطالعه ۵۴ بیمار، ۵۰ دختر (۹۲/۶٪) و ۴ پسر (۷/۴٪) با گستره سنی ۱ ماه تا ۱۲ سال و میانگین سنی $3/41 \pm 4/02$ سال مورد بررسی قرار گرفتند. بیشترین میزان ابتلا مربوط به کودکانی بود که در محدوده سنی ۵-۱ سال قرار داشتند. از کل بیماران مذکور ۱۲ کودک (۱۱ دختر، ۱ پسر) کمتر از یکسال، ۲۳ کودک (۲۱ دختر، ۲ پسر) بین ۵-۱ سال و ۱۹ بیمار (۱۸ دختر، ۱ پسر) در محدوده سنی بالاتر از ۵ سال قرار داشتند. از کل بیماران مورد بررسی میانگین شمارش WBC و مقادیر ESR, CRP به ترتیب $15/8 \text{ mg/l}$, $112760/4 \pm 3970/9/\mu\text{l}$ و $21/7 \pm 31/7 \text{ mm/h}$ و در گروه با DMSA غیرطبیعی، میانگین شمارش WBC و مقادیر ESR, CRP به ترتیب $15/8 \text{ mg/l}$, $112760/3 \pm 4333/4/\mu\text{l}$ و $22/3 \pm 31/9 \text{ mm/h}$ گزارش گردید. از ۴۶ بیمار با اسکن غیرنرمال در ستی گرافی در ۳۰ کودک $CRP > 10 \text{ mg/l}$ (حساسیت ۶۴/۵٪) و ۲۷ بیمار $ESR > 20 \text{ mm/h}$ (حساسیت ۷۸/۵٪) و در ۳۳ بیمار $WBC > 10000/\mu\text{l}$ (حساسیت ۶۹/۹٪) بود. از ۸ بیمار با اسکن طبیعی CRP در ۳ کودک نرمال (ویژگی ۳۳/۳٪)، ESR در ۳ بیمار طبیعی (ویژگی ۴۰٪) و WBC در ۲ کودک طبیعی (ویژگی ۱۳/۳٪) گزارش گردید. قدرت تشخیصی WBC, CRP, ESR به ترتیب ۵۹/۳٪، ۶۰/۲٪ و ۷۳/۱٪ بود و ارتباط معنی‌داری بین درگیری پاراتنشیم کلیه با لکوسیتوز و میزان غیرطبیعی ESR, CRP مشاهده نشد. میانگین زمانی بین تشخیص بیماری و انجام ستی گرافی قشر کلیه $2/6 \pm 0/64$ روز بود. از همه بیماران به منظور آگاهی از میزان گرفتاری پاراتنشیم کلیه اسکن DMSA به عمل آمد که ارتباط معنی‌داری بین درگیری پاراتنشیم کلیه و جنس بیماران در جریان پیلوئوگرافیت حاد دیده نشد. از ۱۰۸ کلیه مورد بررسی (۵۴ بیمار)، در ۹۳ کلیه (۸۶/۱٪) ستی گرافی کلیه‌ها غیرطبیعی گزارش گردید. در گروه‌های سنی بالای یک سال میزان آسیب پاراتنشیم کلیه بیشتر از گروه سنی زیر یکسال بود (۷۱/۳٪ در مقابل ۱۴/۸٪) و این اختلاف از نظر آماری معنی‌دار تلقی گردید ($P=0/01$) (جدول ۱).

۱۱۰ بود. سه ساعت بعد از تزریق، ۶ نما از کلیه‌ها (یک نمای قدامی، یک نمای خلفی، دو نمای مایل خلفی و دو نمای مایل قدامی) توسط دوربین گامای متصل به کامپیوتر (75ZLC-MIE Scintron-HRC-Pixel dimension 2-4 mm-Siemens-Germany) گرفته شد. کاهش جذب کورتیکال در یک یا بیش از یک منطقه و نیز کاهش برداشت رادیوتراسه توسط کورتکس کلیه در اسکن DMSA، غیرطبیعی تلقی شد (۱۷). درگیری هر کلیه بصورت خفیف (گرفتاری کمتر از ۲۵٪ از پاراتنشیم کلیه)، متوسط (گرفتاری بین ۲۵-۵۰٪ از پاراتنشیم کلیه) و شدید (گرفتاری بیش از ۵۰٪ از پاراتنشیم کلیه) طبقه‌بندی گردید (۵). به لحاظ اثر فشاری طحال و کبد به قسمت فوقانی-خارجی (supra-lateral) و تحتانی خارجی (infra-lateral) هر دو کلیه، این مناطق بطور طبیعی با کاهش جذب رادیوتراسه مواجه می‌باشند (۱۶). لذا تمامی اسکن‌های انجام شده توسط دو متخصص پزشکی هسته‌ای که آگاهی کامل به این تغییرات طبیعی (normal variation) داشتند، بدون اطلاع از شرح حال بیمار تفسیر گردید. سیستم ادراری همه بیماران بوسیله دستگاه سونوگرافی (Aloka-1700(Tokyo Japan) با استفاده از انتقال دهنده (پروب) ۳/۵-۵ MHZ توسط رادیولوژیست اطفال مورد بررسی قرار گرفت. هیپر یا هیپو اکوژنیسیته موضعی یا منتشر پاراتنشیم کلیه، از بین رفتن تمایز کورتیکو مدولری، افزایش اندازه کلیه و نامنظم شدن حاشیه خارجی کلیه در سونوگرافی، غیر طبیعی قلمداد شد. همچنین بعد از اخذ نمونه خون جهت انجام برخی آزمایشات مانند شمارش گلبول‌های سفید، اندازه‌گیری میزان ESR, CRP و نیز اخذ نمونه ادرار به روش مناسب و در شرایط استریل جهت کشت، درمان بیماران با آنتی بیوتیک‌های وسیع‌الطیف و به صورت وریدی شروع شد. منظور از ESR, WBC و CRP غیر نرمال به ترتیب $WBC > 10000/\mu\text{l}$, $ESR > 20 \text{ mm/h}$ و $CRP > 10 \text{ mg/l}$ بود. در همه بیماران همزمان با انجام اولین اسکن و نیز ۳-۵ ماه پس از شروع عفونت و همزمان با انجام ستی گرافی دوم، کلیترانس کراتی‌نین طبق فرمول شوارتز (۱۸) محاسبه و مقادیر کمتر از 75 ml/min غیر طبیعی تلقی گردید. اطلاعات بدست آمده توسط نرم افزار آماری SPSS و با استفاده از آزمون‌های آماری Fisher, Chi-square test, t-test, Exact test مورد تجزیه و تحلیل قرار گرفت. $P < 0/05$ معنی

دوم و افزایش میزان کلیرانس کراتینین ($10.8/5 \pm 24/4$) به $27/3$ ($p < 0.001$).
 ۴۲ بیمار (با ۸۴ کلیه) ۵-۳ ماه پس از شروع عفونت مجدداً تحت سستی گرافی کورتکس کلیه قرار گرفتند. از این تعداد در ۷۱ کلیه (۸۵/۵٪) اسکن DMSA غیرطبیعی بود. تغییرات در ۱۹ کلیه (۲۲/۷٪) به طور کامل و در ۵۹ کلیه (۷۱/۱٪) بطور نسبی برطرف گردید. همچنین ثابت ماندن تغییرات در ۵ کلیه (۶٪) و افزایش وسعت آنها در ۱ کلیه (۱/۲٪) از دیگر یافته‌های مشاهده شده در اسکن دوم بود (جدول ۲).

هم زمان با انجام اولین اسکن، کلیرانس کراتینین همه بیماران طبق فرمول شوارتز محاسبه شد (۱۸). در ۲۲ مورد (۴۰/۷٪) یافته‌ها نشان‌دهنده کاهش میزان کلیرانس کراتینین به مقادیری کمتر از 75 ml/min بود. در ۲۸ مورد از ۵۴ بیمار مذکور ۳ ماه پس از شروع عفونت و هم زمان با انجام دومین اسکن مجدداً کلیرانس کراتینین اندازه‌گیری شد. از این تعداد فقط ۳ بیمار (۱۰/۷٪) کلیرانس کراتینین کمتر از 75 ml/min داشتند. به عبارت دیگر بین نرمال شدن کامل یا نسبی اسکن

جدول ۱- فراوانی (%) گرفتاری پارانشیم کلیه در اولین اسکن DMSA بر حسب شدت گرفتاری در ۱۰۸ کلیه

مربوط به ۵۴ کودک مبتلا به پیلونفریت حاد

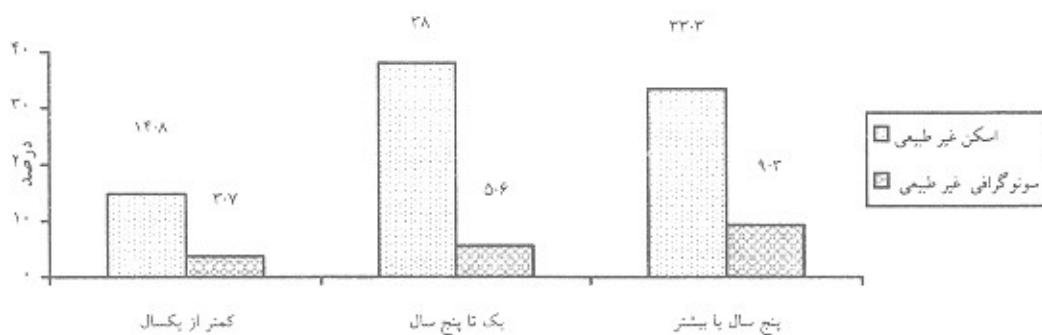
اولین اسکن	نرمال	گرفتاری خفیف	گرفتاری متوسط	گرفتاری شدید	کل	سن (سال)
						فراوانی (%)
<۱	۸۰ (۷/۴)	۱۰ (۹/۳)	۲ (۱/۹)	۴ (۳/۷)	۲۴ (۲۲/۲)	<۱
۱-۵	۵ (۴/۶)	۲۰ (۱۸/۵)	۱۳ (۱۲)	۸ (۷/۴)	۴۶ (۴۲/۶)	۱-۵
>۵	۲ (۱/۹)	۱۱ (۱۰/۲)	۱۲ (۱۱/۱)	۱۳ (۱۲)	۳۸ (۳۵/۲)	>۵
جمع	۱۵ (۱۳/۹)	۴۱ (۳۸)	۲۷ (۲۵)	۲۵ (۲۳/۱)	۱۰۸ (۱۰۰)	

P = ۰/۰۱

جدول ۲- فراوانی (%) تغییرات پارانشیم کلیه در دومین سستی گرافی بر حسب گروه سنی در ۴۲ کودک مبتلا به پیلونفریت حاد

دومین اسکن	برطرف شدن تغییرات بطور کامل	برطرف شدن تغییرات بطور نسبی	ثابت ماندن تغییرات	افزایش وسعت تغییرات	کل	سن (سال)
						فراوانی (%)
<۱	۷ (۸/۴)	۹ (۱۰/۷)	۰ (۰)	۰ (۰)	۱۶ (۱۹)	<۱
۱-۵	۹ (۱۰/۷)	۲۳ (۲۷/۴)	۰ (۰)	۰ (۰)	۳۲ (۳۸/۱)	۱-۵
>۵	۳ (۳/۶)	۲۷ (۳۲)	۵ (۶)	۱ (۱/۲)	۳۶ (۴۲/۹)	>۵
کل	۱۹ (۲۲/۷)	۵۹ (۷۰/۱)	۵ (۶)	۱ (۱/۲)	۸۴ (۱۰۰)	

P = ۰/۰۳۹



نمودار ۱- فراوانی نسبی گرفتاری پارانشیم کلیه در اسکن DMSA و سونوگرافی به تفکیک سن

سنین زیر یکسال در پسران بیشتر گزارش شده است، لیکن در مطالعه ما نتیجه مشابهی مشاهده نشد. به نظر می‌رسد دلیل آن، پایین بودن تعداد پسران مبتلا به پیلونفریت حاد و افزایش میزان ختنه در سنین نوزادی در این گروه از بیماران باشد. همچنین در این مطالعه همانند نتایج بدست آمده از دیگر تحقیقات، رابطه معنی‌داری بین میزان درگیری پارانشیم کلیه در جریان پیلونفریت حاد با جنس بیماران مشاهده نشد (۱، ۳، ۵، ۲۵).

در این بررسی در کودکان با اسکن DMSA غیر طبیعی، میانگین افزایش لکوسیت‌های خون و مقادیر غیر نرمال ESR, CRP بیشتر از کودکان با اسکن طبیعی بود. معیاد ارتباط معنی‌داری بین این یافته‌ها و وسعت گرفتاری پارانشیم کلیه در بیماران دیده نشد. در بررسی Jacobson B نیز نتیجه مشابهی مشاهده گردید (۲۴). در مطالعه Biggi میانگین ESR, CRP و WBC برتریب $114 \pm 64 \text{ mg/l}$ ، $16152 \pm 7576 \text{ mm/h}$ بود و بین میانگین افزایش CRP در بیماران و غیرطبیعی بودن اسکن DMSA رابطه معنی‌داری وجود داشت $77 \pm 38 \text{ mg/l}$ در مقابل $114 \pm 64 \text{ mg/l}$ ($P=0/0002$) (۵). در مطالعه Stokland نیز بین میزان CRP و غیر طبیعی بودن اسکن DMSA ارتباط معنی‌داری مشاهده شد (۲۴). در مطالعه ما مشابه برخی تحقیقات دیگر «ویژگی» یافته‌های آزمایشگاهی از نظر همخوانی با آزردهگی پارانشیم کلیه در جریان پیلونفریت حاد در حد پایینی بود (۳، ۵، ۲۴).

یافته‌های این تحقیق همانند نتایج بدست آمده از دیگر مطالعات نشان می‌دهد که علیرغم مفید بودن میزان غیر طبیعی این پارامترها در رابطه با پیش‌بینی گرفتاری کلیه، نرمال بودن مقادیر آنها در خون، رد کننده التهاب پارانشیم کلیه نمی‌باشد (۲۸، ۵، ۲۷).

نکته قابل اهمیت در این تحقیق، معنی‌دار بودن رابطه بین گرفتاری پارانشیم کلیه و کاهش کلیرانس کراتینین در شروع بیماری بود. در مطالعه Jakobson B چنین ارتباط معنی‌داری مشاهده نشد (۲۶).

در این مطالعه یافته‌ها در ۸۶٪ موارد به نفع وجود تغییرات پارانشیم کلیه در ستی گرافی در مرحله حاد بیماری بود. در مطالعه Morin D و همکاران، ۸۹٪ بیماران اسکن غیر طبیعی داشتند (۶). نتایج بدست آمده از مطالعات مختلف نشان

در ۵۴ بیمار مذکور جمعاً ۱۰۸ کلیه مورد بررسی قرار گرفت که از این تعداد ۹۳ کلیه (۸۶٪) اسکن غیر نرمال داشتند. در حالی که سونوگرافی فقط در ۲۰ کلیه (۱۸٪) غیرطبیعی بود. از طرف دیگر از ۹۳ کلیه با اسکن غیرطبیعی، در ۱۷ کلیه سونوگرافی غیرطبیعی (حساسیت ۱۸٪) و در ۷۶ کلیه سونوگرافی نرمال گزارش گردید. از ۱۵ کلیه با اسکن طبیعی، ۱۲ کلیه دارای سونوگرافی نرمال (ویژگی ۸۰٪) و در ۳ کلیه اولتراسوند غیرطبیعی بود. علاوه بر این هیچ تناسبی بین یافته‌های سونوگرافی و اسکن DMSA در پیلونفریت حاد مشاهده نشد ($\kappa=0/006$) (نمودار ۱).

بحث

اگر چه تشخیص پیلونفریت حاد معمولاً بر محور یافته‌های بالینی و کشت ادرار مثبت استوار می‌باشد، لیکن انجام مطالعات تصویری برای آگاهی از گرفتاری پارانشیم کلیه و انجام برخی اقدامات درمانی مناسب می‌تواند نقش عمده‌ای را در پیشگیری از پیدایش اسکار در کلیه داشته باشد (۱۹، ۲۰، ۲۱). نتایج بدست آمده از ستی‌گرافی فشر کلیه بیانگر پیدایش اسکار، دقیقاً در همان مناطقی است که در شروع عفونت در آن نواحی کاهش برداشت رادیوتراسر مشاهده شده بود (۲۲). اسکن فشر کلیه می‌تواند در تشخیص یافته‌های هیستوپاتولوژیک تا ۹۷٪ موارد کمک کننده باشد (۳). در مطالعه ما همانند برخی بررسی‌های دیگر، بیشترین میزان ابتلا به پیلونفریت حاد در کودکانی بود که در محدوده سنی ۵-۱ سال قرار داشتند. گر چه بر اساس گزارشات قبلی کودکان کمتر از یکسال در معرض بیشترین خطرات از نظر پیدایش اسکار در کلیه‌ها می‌باشند (۱۹، ۲۰، ۲۱)، لیکن در این تحقیق همانند برخی مطالعات دیگر ارتباط معنی‌داری بین سن و پیدایش اسکار در کلیه‌ها مشاهده شد، بطوریکه در بیشتر موارد تغییرات در پارانشیم کلیه مربوط به کودکانی بود که در سنین بالاتر از یکسال قرار داشتند. این نتایج نشانگر افزایش میزان گرفتاری کلیه در کودکان بالاتر از یکسال در جریان پیلونفریت حاد می‌باشد (۲۴، ۱، ۳، ۷، ۲۳). شیوع عفونت در دختران در همه رده‌های سنی بالاتر از پسران بود (۹۲٪) در برابر (۷۱٪) اگر چه در مطالعات قبلی شیوع پیلونفریت حاد در

در افزایش موارد اسکار در پارانشیم کلیه در این گروه از کودکان باشد.

در مطالعه Andrich MP در گروه با اسکن غیر طبیعی ۱۴/۵٪ در سونوگرافی اکوژنیسته غیر طبیعی داشتند (۱۱) درحالیکه در پژوهش Benador.D و Sreenarasimhiah.V و همکاران که برترتیب در ۲۹٪ و ۳۵٪ موارد سونوگرافی غیر طبیعی گزارش گردید (۲۲،۳). همچنین در مطالعه Smelli JM و همکاران که در ۵۸ کودک مبتلا به پیلونفریت حاد انجام گردید، در ۱۲ بیمار (۲۰/۶۹٪) همه مطالعات تصویری نرمال گزارش شد، لیکن اسکن DMSA در ۲۰ مورد (۳۴/۴۸٪) نشان دهنده اسکار در کلیه‌ها بود و در این گروه از بیماران سونوگرافی کلیه‌ها فقط در ۹ بیمار (۱۵/۵۲٪) غیرطبیعی گزارش گردید. در مطالعه مذکور حساسیت و ویژگی اولتراسونوگرافی در تشخیص پیلونفریت حاد به ترتیب ۴۲٪ و ۹۶٪ تخمین زده شد (۴). Roebuck حساسیت اولتراسونوگرافی را در تعیین گرفتاری دستگاه ادراری فوقانی دستگاه ادراری ۱۰۰-۳۷٪ و ویژگی آن را ۹۹-۶۵٪ بیان نمود (۹). Biggi A و همکاران در سال ۲۰۰۱ حساسیت و ویژگی سونوگرافی را به ترتیب ۲۷٪ و ۸۹٪ گزارش نمودند (۵). طبق تحقیقات Lavocat MP و همکاران در ۵۵ کودکی که با تشخیص پیلونفریت حاد بستری شده بودند سونوگرافی غیر طبیعی در ۲۵ کودک (۴۵٪) مشاهده شد درحالیکه یافته‌ها در ۵۱ کودک (۹۳٪) به نفع گرفتاری پارانشیم کلیه در اسکن DMSA بود. در ۸۲ از ۱۱۰ واحد کلیه و با گزارش سونوگرافی نرمال، سستی گرافی فقط در ۲۸ کلیه غیرطبیعی گزارش گردید (۳۰). در پژوهش Dolezel Z و همکاران در سال ۲۰۰۰، در بیماران با اسکن DMSA غیرطبیعی، تنها در ۳۸/۵٪ موارد اولتراسونوگرافی به نفع گرفتاری پارانشیم کلیه‌ها بود. از طرف دیگر مطالعه ایشان نشان داد که روش اولتراسونوگرافی در تشخیص گرفتاری پارانشیم کلیه در کودکان مبتلا به پیلونفریت حاد از حساسیت بسیار پایینی برخوردار می‌باشد (۱۰). بر خلاف مطالعات دیگر، در بررسی Morin D و همکاران که در ۷۰ کودک مبتلا به پیلونفریت حاد انجام گردید از ۸ کودک (۱۱٪) با اسکن DMSA طبیعی، سونوگرافی فقط در ۳ مورد (۴٪) غیر طبیعی بود در حالیکه از ۶۲ کودک (۸۹٪) با اسکن DMSA غیر طبیعی در ۵۸ مورد (۸۳٪) یافته‌ها در سونوگرافی به نفع گرفتاری پارانشیم کلیه بود، در واقع مطالعه ایشان نشان

دهنده تبدیل شدن تغییرات ایجاد شده در پارانشیم کلیه در مرحله حاد بیماری به اسکار، در ۵۲-۳۶٪ بیماران در سستی گرافی بعدی می‌باشد (۱۱،۲۹). در مطالعه Benador B و همکاران از ۲۵ بیماری که ۱۰/۵ ماه بعد از شروع عفونت تحت سستی گرافی کورتکس کلیه فرارگرفته بودند، یافته‌ها در ۶۴٪ بیماران به نفع وجود تغییرات در پارانشیم کلیه بود (۳). در مطالعه Levtschenko E، از ۹۲ کودک مبتلا به پیلونفریت حاد در ۵۲ مورد (۶۴٪) اسکن انجام شده در ۳ روز اول بیماری غیر طبیعی گزارش گردید و از ۸۷ بیماری که ۶ ماه بعد از تشخیص بیماری مجدداً اسکن شده بودند در ۱۹ کودک (۲۲٪) یافته‌ها به نفع گرفتاری پارانشیم کلیه بود (۱). در پژوهش Jakobson که در ۷۶ کودک مبتلا به پیلونفریت حاد انجام شد اسکن DMSA در ۱۰۰ کلیه (۶۶٪) در فاز حاد بیماری غیرطبیعی بود و در سستی گرافی مجدد که ۲ ماه بعد از بروز عفونت اولیه بعمل آمد ۵۸ کلیه (۳۸٪) دچار تغییرات پایدار شده بودند (۲۶). در بررسی Lavocat MP که در ۵۵ کودک مبتلا به پیلونفریت حاد انجام گردید، اسکن DMSA در ۹۳٪ از بیماران غیر طبیعی بود و در اسکن پیگیری که در ۴۸ بیمار با میانگین زمانی ۷/۵ ماه از شروع عفونت انجام گردید از ۴۵ کلیه با گرفتاری پارانشیم در اولین اسکن، یافته‌ها در پیگیری بعدی نشان دهنده برطرف شدن تغییرات بطور کامل در ۱۹ کلیه (۴۲٪)، به طور نسبی در ۱۶ کلیه (۳۵/۵٪)، افزایش وسعت تغییرات در ۲ کلیه (۴/۵٪) و ثابت ماندن محدوده تغییرات در ۸ کلیه (۱۷/۸٪) بود (۲۹). در بررسی ما یافته‌ها در اسکن پیگیری نشان دهنده نرمال شدن تغییرات بطور کامل در ۱۹ کلیه (۲۲/۷٪)، بطور نسبی در ۵۹ کلیه (۷۰/۱٪)، افزایش وسعت تغییرات در ۱ کلیه (۱/۲٪) و ثابت ماندن محدوده ضایعات در ۵ کلیه (۶٪) بود. این نتایج بیانگر بالا بودن میزان پیدایش اسکار در بیماران ما نسبت به دیگر تحقیقات انجام شده می‌باشد. بنظر می‌رسد ارجاع نشدن به موقع بیماران به مراکز درمانی، استفاده از آنتی بیوتیک خوراکی توسط برخی والدین بدون تجویز پزشک، به تأخیر افتادن تشخیص عفونت در برخی موارد و در نهایت طولانی شدن فاصله بین بروز عفونت و شروع درمان، عدم رضایت برخی والدین به ادامه درمان تزریقی به محض قطع شدن تب بیمار و اصرار آنها به ترخیص کودک و ... از فاکتورهای دخیل

التهاب پارانشیم کلیه در کودکان مبتلا به پیلونفریت حاد نسبت به اسکن DMSA از حساسیت پائینی برخوردار می‌باشد و طبیعی یا غیرطبیعی بودن این پارامترها در رد یا تأیید گرفتاری پارانشیم کلیه نمی‌تواند کمک‌کننده باشد. بعلاوه این مطالعه نشان داد که بین کاهش میزان تغییرات پارانشیم کلیه در اسکن پیگیری و افزایش میزان کلیانس کراتینی نین رابطه معنی‌داری وجود دارد. با توجه به یافته‌های فوق پیشنهاد می‌شود به لحاظ انسیدانس بالای گرفتاری کلیه در کودکان مبتلا به پیلونفریت حاد این گروه از بیماران از نظر درگیری احتمالی پارانشیم کلیه و نیز شناسایی کلیه‌های در معرض خطر اسکار، در چند روز اول بیماری تحت سنی‌گرافی کورتکس کلیه به کمک رادیوتراسه DMSA قرار گرفته و حداقل ۳ ماه پس از شروع عفونت وضعیت پارانشیم کلیه با انجام دومین اسکن مجدداً مورد ارزیابی واقع شود.

تقدیر و تشکر

از همکاری صمیمانه جناب آقای دکتر رفیعی و جناب آقای دکتر رضایی متخصصین پزشکی هسته‌ای مرکز پزشکی هسته‌ای مهر تهران و همچنین جناب آقای دکتر جنتی و سرکار خانم دکتر مهدیزاده همکاران رادیولوژیست مرکز طبی کودکان تهران سپاسگزار می‌شود.

منابع

- Levtchenko E, Lahy C, Levy J, Ham H, Piepsz A. Treatment of children with acute pyelonephritis: a prospective randomized study. *Pediatr Nephrol*. 2001; 16: 878-884.
- Kunin CM. Urinary tract infection in children. In: Kunin CM, et al. eds. *Urinary tract infections*. 5th edition, Baltimore, Williams & Wilkins, 1997; pp: 78-101.
- Benador D, Benador N, Slosman D, Nussle D, Mermillod B, Girardin E. Cortical scintigraphy in the evaluation of renal parenchymal changes in children with pyelonephritis. *J Pediatr* 1994; 124: 17-20.
- Smellie JM, Rigden SPA, Prescod NP. Urinary tract infection: A comparison of four methods of investigation *Arch Dis Child*. 1995; 72: 247-250.
- Biggi A, Dardanelli L, Pomero G, Cussino P. Acute renal cortical scintigraphy in children with a first urinary tract infection. *Pediatr Nephrol* 2001; 16: 733-738.

داد که سونوگرافی B-Mode با انتقال‌دهنده (پروپ) با فرکانس بالا (۹ MHz) در تشخیص تغییرات پارانشیم کلیه در جریان پیلونفریت حاد از حساسیتی مشابه با اسکن DMSA برخوردار می‌باشد (۶). اینکه این نوع سونوگرافی چه اندازه بتواند در پیگیری‌های بعدی پیدایش اسکار به خصوص در انواع خفیف تا متوسط کمک‌کننده باشد، موضوعی است که در این مورد می‌بایستی تحقیقات بیشتری انجام شود. در بررسی ما با وجود این که در ۸۷٪ کلیه‌ها در شروع عفونت، اسکن DMSA غیر طبیعی گزارش گردید اکونزیسته کلیه‌ها در سونوگرافی فقط در ۱۸٪ موارد غیرنرمال گزارش گردید و حساسیت اولتراسونوگرافی از نظر شناسایی التهاب پارانشیم کلیه ۱۸٪ و ویژگی آن ۸۰٪ بود. که این یافته‌ها همانند مطالعات دیگر بیانگر عدم تناسب بین یافته‌های سونوگرافی با پروپ معمولی (با فرکانس ۲/۵-۵MHz) و اسکن DMSA در کودکان مبتلا به پیلونفریت حاد می‌باشد (۸،۳۰،۳۱،۳۲).

نتایج حاصل از این مطالعه نشان دهنده شیوع بالای گرفتاری پارانشیم کلیه در جریان پیلونفریت حاد می‌باشد از طرف دیگر براساس یافته‌های بدست آمده از این پژوهش اولتراسونوگرافی و برخی پارامترهای آزمایشگاهی مثل لکوسیتوز و مقادیر غیرطبیعی ESR و CRP از نظر شناسایی

6. Morin D, Veyrac C, Kotzki PO, Lopez C, Dalla vale F, Durand MF, Astruc J, Dumas R. Comparison of ultrasound and dimercaptosuccinic acid renal scintigraphy changes in acute pyelonephritis. *Pediatr Nephrol* 1999; 13: 219-222.

7. Vanderfaellie A, Flamen P, Wilikens A, Desprechins B, Piepsz A. Technetium-99m-dimercaptosuccinic acid renal scintigraphy in children over 5 years. *Pediatr Nephrol* 1998; 12: 295-297.

8. Johansen B, Truls E. Diagnosis and imaging in urinary tract infections. *J Urol* 2002 Jan; 12(1): 39-40.

9. Roebuck DJ, Howard RG, Metreweli C. How sensitive is ultrasound in the detection of renal scars? *Br J Radiol* 1999 Apr; 72(856): 345-8.

10. Dolezel Z, Mach V, Kopečna L, Starha J, Dostalkova D. Diagnosis of acute pyelonephritis in childhood: Comparison of ultrasonographic examination and renal scintigraphy using 99mTc DMSA. *Bratisl Lek Listy* 2000; 101(9): 495-8.

11. Andrich MP, Majd M. Diagnostic imaging in the evaluation of the first urinary tract infection in infants and young children. *J Nephrol* 1992; 90: 436-441.

12. Abbott GD. Urinary tract infection in children In: Cattell WF, et al eds. Infections of the kidney and urinary tract. 7th edition, Oxford University, 1996; 158-85.
13. Smellie JM, Poulton A, Proscod NP. Retrospective study of children with renal scarring associated with reflux and urinary infection. *BMJ* 1994; 308: 1193-6.
14. Winberg J, Bollgren I, Kallenius G, Mollby R, Svensson SB. Clinical Pyelonephritis and focal renal scarring. A selected review of pathogenesis, prevention and prognosis. *Pediatr Clin North Am* 1982; 29: 801-14.
15. Goldman M, Lahat E, Strauss S, et al. Imaging after urinary tract infection in male neonate. *J Pediatr* 2000 June; 105(6): 1232-35.
16. Rossleigh MA. Renal infection. In: Murray IPC, Ell PJ eds Nuclear medicine in clinical diagnosis and treatment. 2th edition, London, Churchill- Livingston, 1998; pp: 26-29.
17. Patel K, Charron M, Hoberman A, Brown ML, Rojers KD. Intra- and interobserver variability in interpretation on DMSA scan using a set of standardized criteria. *Pediatr Radiol* 1993 Aug ;23:506-509.
18. Schwartz GJ, Haycock GB, Edelmann CM, Spitzer A. A simple estimate of glomerular filtration rate in children derived from body length and plasma creatinine. *Pediatrics* 1976 Aug; 58(2): 259-263.
19. Hasson S, Jodal U. Urinary tract infection In: Barratt TM, Avner ED, Harmon WE, et al, eds. *Pediatric Nephrology*. 4th edition, Baltimore, Lippincott- Williams & Wilkins, 1999; pp: 835-850.
20. Elder J. Urinary tract infection In: Behrman R, Kliegman R, Arvin AM eds. *Nelson Text Book of Pediatrics*. 16th edition, Philadelphia, WB Saunders, 2000; pp: 1621-1629.
21. Goldraich NP, Goldraich IH. Update on dimercaptosuccinic acid renal scarring in children with urinary tract infection. *Pediatr Nephrol* 1995; 9: 221-6.
22. Sreenarasimhaiah V, Alon U. Uroradiologic evaluation of children with urinary tract infection: Are both ultrasonography and renal cortical scintigraphy necessary? *J Pediatr* 1995; 127: 373-377.
23. Iiyas M, Mastin ST, Richard GA. Age-related radiological imaging in children with acute pyelonephritis. *Pediatr Nephrol* 2002 Jan; 17(1): 30-4.
24. Stokland E, Hellsrom M, Jakobson B. Early ^{99m}Tc dimercaptosuccinic acid (DMSA) scintigraphy in symptomatic first time urinary tract infection. *Acta Pediatr* 1996; 85: 430-6.
25. Jonse KV, Asscher AW. Urinary tract infection and vesicouretral reflux In: Edelmann JR, Chester M et al, eds. *Pediatric Kidney Disease*. Boston, Little & Brown, 1992; pp: 1943-91.
26. Jakobson B, Berg U, Svenson L. Renal scarring after acute pyelonephritis. Part 2 scarring. *Arch Dis Child* 1995; 72: 393-396.
27. Majd M, Rushton HG. Renal cortical scintigraphy in the diagnosis of acute pyelonephritis. *Semin Nucl Med* 1992; 24:98-111.
28. Verboven M, Ingels M, Delree M. ^{99m}Tc DMSA scintigraphy in acute urinary tract infection in children. *Pediatr Radiol* 1990; 20: 540-542.
29. Rushton HG. The evaluation of acute pyelonephritis and renal scarring with Technetium 99m-dimercaptosuccinic acid renal scintigraphy: Evolving concepts and future directions. *Pediatr Nephrol* 1997; 11: 108-120.
30. Lavocat MP, Granjon D, Allard D, Gay C, Freycon MT, Dubois F. Imaging of pyelonephritis. *Pediatr Radiol* 1997; 27: 159-165.
31. Berro Y, Baratte B, Seryer D, et al. Comparison between scintigraphy, B-mode, and power Doppler sonography in acute pyelonephritis in children. *J Radiol* 2000 May; 81(5): 523-527.
32. Dura Trave T, Gonzales Montero R, Juste Ruiz M, et al. Usefulness of renal scintigraphy in the assessment of the first febrile urinary infection in children. *An ESP Pediatr* 1997 Oct; 47(4): 378-382.
33. Lee KW, Bin KT, Jeong MS, Shong MH, Shin Y, Ro H. TC-99m dimercaptosuccinic acid (DMSA) renal scintigraphy in patients with acute pyelonephritis. *Korean J Intern Med* 1995 Jan; 10(1): 43-47.