

## بررسی ارزش تشخیصی سونوگرافی و سمع ریه در مقابل روش فیبراپتیک نوری در تعیین موقعیت لوله تراشه دبل لومن

### چکیده

بهزاد ناظم‌رعایا<sup>۱\*</sup>، فاطمه کاظمی

گورجی<sup>۱</sup>، عظیم هنرمند<sup>۱</sup>، محمد صالح  
جعفرپیشه<sup>۲</sup>

۱- گروه بیهوشی و مراقبت‌های ویژه، دانشکده  
پزشکی، دانشگاه علوم پزشکی اصفهان، اصفهان،  
ایران.

۲- گروه رادیولوژی، دانشکده پزشکی، دانشگاه  
علوم پزشکی اصفهان، اصفهان، ایران.

\* نویسنده مسئول: اصفهان، خیابان صفا، مرکز آموزشی  
-درمانی و پژوهشی فوق تخصصی الزهرا (س)، دفتر  
گروه بیهوشی و مراقبت‌های ویژه.

تلفن: ۰۳۱-۳۶۲۰۲۰۰۶

E-mail: behzad\_nazem@med.mui.ac.ir

### مقدمه

از گذشته تهویه تک‌ریه‌ای، برای متخصصین بیهوشی، چالشی  
مورد توجه بوده است. ایده تهویه تک‌ریه‌ای از سال ۱۸۷۱ در ذهن  
فیزیولوژیست‌ها ایجاد شده بود. تا اینکه در سال ۱۹۳۰ برای اولین بار  
از این فکر، استفاده بالینی شد.<sup>۱</sup>

دریافت: ۱۴۰۱/۱۰/۱۰ ویرایش: ۱۴۰۱/۱۰/۱۷ پذیرش: ۱۴۰۱/۱۰/۲۴ آنلاین: ۱۴۰۱/۱۱/۰۱

**زمینه و هدف:** از دبل لومن در جراحی‌های ریه استفاده می‌شود و برای تایید آن برونکوسکوپ به‌کار می‌رود.  
حساسیت سونوگرافی در تشخیص موقعیت درست DLT به‌طور قطعی مشخص نشده است. هدف از این مطالعه  
ارزش تشخیصی سونوگرافی و سمع در مقایسه با FOB است.

**روش بررسی:** این مطالعه مقطعی که در بازه زمانی تیر ۱۴۰۰ تا اردیبهشت ۱۴۰۱ انجام گردید، پس از بیهوشی DLT  
با سایز مناسب استفاده شد و سپس موقعیت DLT ارزیابی شد. در ابتدا سمع ریه و سپس سونوگرافی انجام شد و دو  
علامت Lung sliding sign و Lung pulse sign به‌عنوان علایم ریه طبیعی و ریه مورد تهویه مورد بررسی قرار گرفتند  
و در نهایت FOB توسط متخصص بیهوشی انجام گردید. در انتها با باز شدن قفسه صدری به‌دنبال عمل جراحی، نظر  
جراح در مورد کلاپس ریه ثبت گردید.

**یافته‌ها:** قرارگیری صحیح لوله ۳۷ مورد و اشتباه سه مورد بود که توسط FOB بررسی و اصلاح شد. حساسیت سمع  
۶۴/۹٪ و سونوگرافی ۹۱/۹٪ بود. حساسیت سونوگرافی نسبت به سمع معنادار نبود (P=۰/۲۴۲) اما تفاوت معناداری در  
ارزش اخباری مثبت وجود داشت به‌گونه‌ای که ارزش اخباری مثبت سمع ۸۸/۹٪ و سونوگرافی ۹۱/۹٪ محاسبه شد. از  
نظر درجه رضایتمندی ۲۲ مورد (۵۹/۵٪) رضایت عالی و ۱۵ مورد (۴۰/۵٪) نیز رضایت متوسط داشتند. حساسیت  
سونوگرافی در قیاس با رضایت جراح معنادار نبود (P=۰/۲۳۷).

**نتیجه‌گیری:** سونوگرافی ریه می‌تواند به‌خوبی جایگزین مناسبی برای FOB باشد. گرچه سونوگرافی نمی‌تواند تمام  
عملکرد FOB را داشته باشد، ولی با داشتن مزایای چون هزینه کمتر، سرعت عمل غیرتهاجمی بودن نسبت به FOB  
کاربردی تر است.

**کلمات کلیدی:** سمع، برونکوسکوپ، تصویربرداری تشخیصی، جراحی قفسه صدری.

ابتدا این ایده مورد توجه متخصصین بیهوشی قرار گرفت و از  
این وسیله برای انجام جراحی‌های پیچیده قفسه سینه استفاده شد که  
بسیار کمک‌کننده بود، به‌همین علت مورد توجه جراحان توراکس نیز  
قرار گرفت تا از این تکنیک در سایر جراحی‌هایی غیر از جراحی‌های  
ریه، مثل مری، دیواره قفسه سینه و جراحی‌های مדיاستن نیز استفاده  
کنند.<sup>۲</sup>

نگهداری و تعمیر آن نیز نسبتاً بالا است. از طرفی تعداد محدودی از این وسیله در اتاق‌های عمل موجود است و استفاده آن در موارد اورژانس تعبیه سخت لوله تراشه، تنها روش ممکن می‌باشد.<sup>۹</sup> در بسیاری از بیمارستان‌های شهرهای غیر از مراکز استان‌ها حتی اگر دستگاه FOB موجود باشد، افراد مجرب برای استفاده از آن وجود ندارد. هر چند پروسه تعبیه دبل لومن به‌خودی‌خود کاری مشکل است و متخصص بیهوشی بایستی تجربه لازم قبلی را برای تعبیه و کنترل بیمار در طی بیهوشی داشته باشد. از طرفی مهمترین مشکل تهاجمی بودن این روش و امکان انتقال عفونت‌های تنفسی است.

در تحقیقی که توسط Noyan و همکاران انجام شده بود، استفاده از یافته‌های بالینی در موارد اورژانس یا عدم دسترسی به فیبراپتیک نوری یا افراد مجرب جهت استفاده از آن به‌جای FOB پیشنهاد شده است.<sup>۵</sup> از آن جایی که در چندین مقاله نیز استفاده از سونوگرافی به‌جای FOB توصیه شده است اما با توجه به محدود بودن تعداد نمونه‌های تمام این مطالعات، هنوز نمی‌توان نظر قطعی درباره ترجیح سونوگرافی به FOB داد.<sup>۱۳-۹</sup> همچنین در مقاله Rodrigues و همکاران، استفاده از سونوگرافی به‌جای سمع پیشنهاد شد که حساسیت و ویژگی بالاتر و نیز سرعت بیشتری نسبت به سمع به‌تنهایی داشت.<sup>۱۴</sup>

در دو دهه اخیر استفاده از سونوگرافی به‌علت قابلیت دسترسی و غیرتهاجمی بودن، صرفه اقتصادی و زمانی و نیز حساسیت بالای تشخیصی به‌صورت چشم‌گیری در بسیاری از زمینه‌های پزشکی افزایش داشته است. در استفاده از سونوگرافی امکان انتقال عفونت در صورت رعایت اصول بهداشتی اولیه بسیار کمتر از FOB می‌باشد و نیز بدون نیاز به استریلیزاسیون زمان‌بر، استفاده از آن برای سایر بیماران امکان‌پذیر می‌باشد.

اگرچه استفاده از سونوگرافی برای تایید تعبیه صحیح DLT در چندین مقاله توصیه شده است، اما تاکنون حساسیت سونوگرافی در بین متخصصین بیهوشی از محبوبیت بالایی برخوردار نیست. یافته ما از مطالعات قبلی این بود که ارزش تشخیصی سونوگرافی با اختلاف کم به‌اندازه FOB برای اطمینان از جایگذاری DLT می‌باشد. این مطالعه برای به آزمایش گذاشتن بیشتر این فرضیه طراحی شده است تا بهتر بتوان ارزش تشخیصی سونوگرافی در مقایسه با FOB را بررسی کرد.

روش استاندارد تهویه تک ریه‌ای با استفاده از لوله تراشه دبل لومن (DLT)، Double-lumen endotracheal tube، انجام می‌شود که طراحی اصلی آن توسط Robertshaw انجام شده است.<sup>۳،۲</sup>

در طول سال‌ها با پیشرفت علم، جنس آن تغییر کرده و تغییراتی در طراحی آن صورت گرفته است تا به شکل امروزی در آمده است، و هر روزه با نوآوری‌های جدیدتری نیز روبرو هستیم.<sup>۴</sup> لوله‌های رابرت شاو از جنس پلاستیک قرمز (Robertshaw red rubber) و قابل استفاده مجدد و در سایزهای مختلف در دسترس می‌باشند.

لوله‌های PVC یکبار مصرف با سایزهای ۳۵-۴۱ فرنچ (French) نیز طراحی شده‌اند که شامل اشکال مشابه، با قابلیت اصلاح شکل و محل کاف می‌باشند. از لوله دبل لومن با سایز ۳۷ در اکثر زنان بزرگسال و ۳۹ در اکثر مردان بزرگسال استفاده می‌شود. اخیراً سایز ۲۶، ۲۸ و ۳۲ نیز برای بزرگسالان با جثه کوچک طراحی شده است.<sup>۵</sup> در مقالات جدید استفاده از CT-scan یا رادیوگرافی قفسه سینه را برای تعیین سایز مناسب و بررسی مشکلات آناتومیکال دستگاه تنفسی، در کنار مشخصات، سن و جنس بیمار توصیه می‌کنند.<sup>۶</sup>

مهمترین مشکل در تعبیه DLT، قرارگیری اشتباه آن است که منجر به آسیب به مجرای هوایی بیمار می‌شود. قرارگیری اشتباه DLT ممکن است باعث عدم کلاپس ریه دیگر، نشت گاز در فشار مثبت، کلاپس شدن ریه دیگر، عدم کفایت تهویه یک ریه، هایپوکسی بیمار و حتی آسیب به ریه بیمار شود.<sup>۷</sup> معمولاً پوزیشن اشتباه و جابه‌جایی دبل لومن پس از انتوباسیون کور، حرکت بیمار به سمت لترال و ساکشن خون یا ترشحات به‌عنوان عوارض جایگذاری لومن، ممکن است اتفاق بیفتد.<sup>۸</sup>

جابه‌جایی لوله با تغییر پوزیشن بیمار در بعضی موارد غیرقابل اجتناب است. جابه‌جایی لوله ممکن است به‌دلیل عدم تطابق لوله با آناتومی راه هوایی بیمار بروز کند. به‌طور کلاسیک این جابه‌جایی با روش گلداندارد برونکوسکوپی فیبراپتیک (Fiberoptic bronchoscopy, FOB) اصلاح می‌گردد.<sup>۵</sup> سایر روش‌ها شامل استفاده از یافته‌های بالینی مثل سمع ریه‌ها و حرکات قفسه سینه است.<sup>۷</sup>

تعداد قابل توجهی مطالعه، به‌خصوص در ۱۰ سال اخیر به‌بررسی جایگزینی مناسب برای روش گلداندارد FOB پرداخته‌اند، زیرا این روش نیاز به تبحر متخصص بیهوشی در استفاده دارد. هزینه خرید،

## روش بررسی

(O2 sat)، فشار خون (BP)، حجم جاری (Tidal volume) و دی‌اکسیدکربن انتهایی بازدمی (ETCO2) در (Case record form, CRF) اختصاصی هر بیمار ثبت شد. بیمار در پوزیشن سوپاین قرار داده شد. طبق استاندارد، بیهوشی جنرال با تزریق Propofol (۲-۲/۵ mg/kg) و Fentanyl (۲ μg/kg) و Cisatracurium (۰/۱۵ mg/kg) القا شد.<sup>۷</sup> بیمار با استفاده از Curved mcintosh laryngoscope blade ایتوبه گردید. سپس ریه دیگر تخلیه و کلاپس شد. پس از اطمینان از عملکرد درست DLT، بررسی تهویه ریه با کاپنوگرافی و فشار نرمال راه هوایی انجام شد.

سمع ثانویه هر دو ریه انجام شد. نتیجه در سه سطح کیفیت نرمال (Clear)، غیرمحمسوس (Inconspicuous) و بدون صدا (Absent) رده‌بندی گردید.<sup>۱۱</sup> سپس سونوگرافی با حداکثر سرعت انجام گردید به طوری که موجب خلل در برنامه عمل جراحی بیمار نگردد و آسیبی متوجه نمونه‌های ما نشد. سونوگرافی ریه با استفاده از دستگاه پوزیشن سوپاین با استفاده از پروب سطحی ۶ تا ۱۳ مگاهرتز (Low frequency) در فضای بین دنده‌ای دو تا چهار در خط میدکلاویکولار و فضای بین دنده‌ای پنج تا شش در خط اگزیلاری قدامی سونوگرافی ریه‌ها انجام شد. وجود یا عدم وجود Lung sliding sign (حرکت رفت و برگشتی پلور ناشی از تنفس طبیعی که در سونوگرافی دیده می‌شود) و یا Lung pulse sign (زمانی که تنفس طبیعی وجود ندارد ضریان ناشی از قلب روی پلور در سونوگرافی مشاهده می‌شود و وجود این نشانه آتلکتنازی کامل ریه است) بررسی شد. اطلاعات در هر مرحله در فرم مربوط به هر بیمار ثبت گردید. درجه‌بندی رضایت جراح، به‌عنوان تشخیص قطعی قرارگرفتن درست DLT، از کلاپس ریه نیز در پنج رتبه از خیلی کم تا خیلی زیاد دسته‌بندی شد. در نهایت جایگذاری درست DLT با استفاده از دستگاه برونکوسکوپ فلکسیبل (KARL STORZ fiberoptic®, KARL STORZ, Germany) بررسی شد. در مشاهده با FOB، عدم‌گرفتگی در نمای دید از بالای برونش باز، قرارگرفتن قسمت بالایی کاف برونش‌یال در پایین کارینا و مشاهده Tip توبول برونش‌یال درست بالای دومین کارینا در نمای دید از بالا بررسی شد.

عدم‌مشاهده همه این موارد به‌معنای جایگذاری غلط DLT است که در صورت لزوم باید تصحیح شود که در بررسی ما وجود نداشت.

این مطالعه مقطعی از نوع اندازه‌گیری ارزش تشخیصی بر روی بیمارانی که تحت عمل جراحی غیراورژانسی (Elective) که کاندید تعبیه دبل لومن بودند، در بیمارستان الزهرا (س) اصفهان از تیر ۱۴۰۰ تا اردیبهشت ۱۴۰۱ انجام گردید. این مطالعه در کمیته اخلاق دانشگاه علوم پزشکی اصفهان مورد بررسی قرار گرفته و با کد اخلاق IR.MUI.MED.REC.1399.984 تایید شد و نیز در مرکز ثبت کارآزمایی بالینی ایران با کد IRCT20160307026950N34 ثبت گردید. معیارهای ورود به مطالعه رضایت آگاهانه، هر دو جنس، سن ۱۸ سال به بالا و ASAI,III بود. معیارهای عدم‌ورود به مطالعه سابقه حساسیت به داروهای بیهوشی، ابتلا به آسم، آنژین ناپایدار صدری، مشکل در انتوباسیون لوله‌گذاری داخل تراشه، داشتن تراکتوستومی، پنوموتوراکس، پلورال افیوژن و سابقه انجام Pleurodesis بودند. معیارهای خروج از مطالعه نیز انصراف بیمار از مطالعه، ایجاد تغییرات شدید همودینامیک و ناپایداری همودینامیک و ایجاد حساسیت به داروها بودند.

در طی ۱۰ ماه اجرای طرح ۵۷ نفر کاندید تعبیه DLT بودند که ۱۲ نفر شرایط ورود به مطالعه را نداشتند و پنج نفر هم رضایت ورود به مطالعه را ندادند، لذا ۴۰ نفر وارد مطالعه شدند. سمع توسط دستیار بیهوشی، سونوگرافی توسط یک اتند بیهوشی و نیز FOB نیز توسط اتند بیهوشی دیگری انجام شد. پس از تعیین نمونه‌های ورودی، برای همه نمونه‌ها تمام مراحل اجرا گردید. معاینه سمع و سونوگرافی اولیه ریه‌ها برای بررسی از نظر نرمال بودن ریه و نبود افیوژن رویی توسط دو پزشک مختلف انجام شد. اطمینان از تهویه صحیح بیماران با بررسی حجم جاری برابر ۶ ml/kg with 100% oxygen، تعداد تنفس دو عدد بالاتر از نرمال سن بیمار در دقیقه و میزان اشباع اکسیژن خون ۹۳٪ تا ۱۰۰٪ انجام شد. دبل لومن مورد استفاده از برند ثابت (Rüschtracheopart® double lumen tube, Teleflex, US) بود. اندازه و جهت آن با توجه به نوع عمل جراحی و ویژگی‌های بیمار تعیین گردید. برای خانم‌های کوتاه‌تر از ۱۶۰ cm، از ۳۵ DLT فرنج و بالای ۱۶۰ cm از F37 و برای آقایان بالای ۱۷۰ cm از F41 و آقایان کوتاه‌تر از ۱۷۰ cm از F39 استفاده شد.<sup>۷</sup> اطلاعات مربوط به علائم حیاتی و پایه‌ای بیمار مثل ضربان قلب (HR)، اشباع اکسیژن خون

**یافته‌ها**

حداقل تعداد نمونه‌های مطالعه ما طبق یافته‌های مطالعات مشابه پیشین و با فرض اینکه سونوگرافی و FOB در تعیین موقعیت جایگذاری DLT تقریباً مشابه عمل می‌کنند، برابر ۴۰ نمونه تخمین زده شد.<sup>۱۱</sup> کلیه آنالیزهای آماری، با استفاده از SPSS software, version 24 (SPSS Inc., Chicago, IL, USA) انجام شد.

داده‌های کیفی به صورت فراوانی و درصد، داده‌های کمی به صورت میانگین و انحراف معیار نشان داده شدند و همچنین میزان حساسیت سونوگرافی برای تعبیه DLT با استفاده از فرمول زیر محاسبه شد.

مثبت واقعی

مثبت واقعی + منفی کاذب

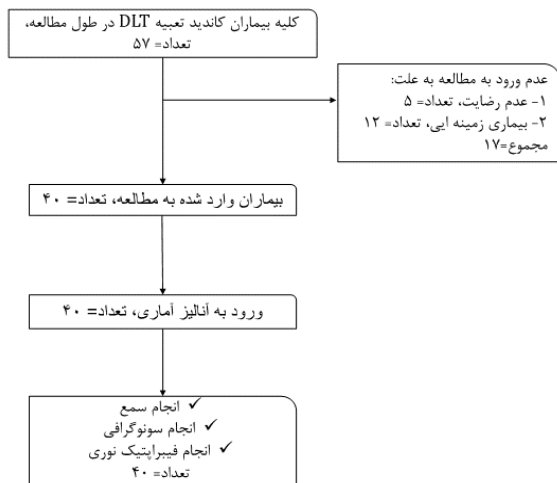
در طی ۱۰ ماه اجرای طرح ۵۷ نفر کاندید تعبیه DLT بودند که ۱۲ نفر شرایط ورود به مطالعه را نداشتند و پنج نفر هم رضایت ورود به مطالعه را ندادند لذا ۴۰ نفر وارد مطالعه شدند. آنالیز آماری برای همه این ۴۰ نمونه انجام شد (شکل ۱).

با توجه به جدول‌های ۱-۳ و نمودارهای ۱-۳ تفاوت معناداری بین نمونه‌ها از نظر اطلاعات دموگرافیک و علائم حیاتی وجود نداشت.

برای تعیین محل DLT در سمع ریه، ۲۷ مورد (۶۷/۵٪) سمع نرمال و ۱۳ مورد (۳۲/۵٪) سمع نامحسوس داشتند. سونوگرافی در مطالعه ما گزارش کرده بود که در ۳۷ مورد (۹۲/۵٪) تعبیه DLT به درستی انجام شده است.

با استفاده از آزمون‌های Chi-square test و Fisher's exact test سونوگرافی حساسیت معناداری نسبت به سمع نداشت (P=۰/۲۴۲) اما تفاوت بالینی معناداری در ارزش اخباری مثبت آن دو بود به طوری که ارزش اخباری مثبت سمع ریه ۸۸/۹٪ و سونوگرافی ریه ۹۱/۹٪ محاسبه شد.

جراح توراکس به طور کلی از ۲۲ مورد (۵۹/۵٪) رضایت بالا و بسیار بالا و از ۱۵ مورد (۴۰/۵٪) نیز رضایت متوسط داشتند. حساسیت سونوگرافی در قیاس با رضایت جراح معنادار نبود که نشانگر همسو بودن نظر جراح و سونوگرافی می‌باشد (P=۰/۲۳۷) (جدول ۴ و ۵، شکل ۲)



شکل ۱: فلوچارت مطالعه

جدول ۱: اطلاعات دموگرافیک بیماران

متغیرها	میانگین ± انحراف معیار
سن (سال)	۵۲ ± ۱۳
جنسیت	زن ۱۶ (۴۰٪) مرد ۲۴ (۶۰٪)
قد (cm)	۱۷۳ ± ۶
وزن (Kg)	۷۰ ± ۹
BMI	۲۳ ± ۲

جدول ۲: علائم حیاتی بیماران

متغیرها	زمان		
	شروع جراحی	سه دقیقه پس از شروع بیهوشی	پس از انتوباسیون
ضربان قلب بیمار، میانگین تعداد در دقیقه (± انحراف معیار)	۸۵ ± ۱۲	۸۲ ± ۱۵	۹۲ ± ۱۱
اشباع اکسیژن، میانگین درصد (± انحراف معیار)	۹۵ ± ۴	۹۶ ± ۲	۹۶ ± ۲
فشار خون سیستولی (± انحراف معیار)	۱۲۰ ± ۱۳	۱۱۷ ± ۱۲	۱۲۳ ± ۱۱
فشار خون دیاستولی (± انحراف معیار)	۷۶ ± ۱۳	۷۳ ± ۱۲	۷۹ ± ۱۱

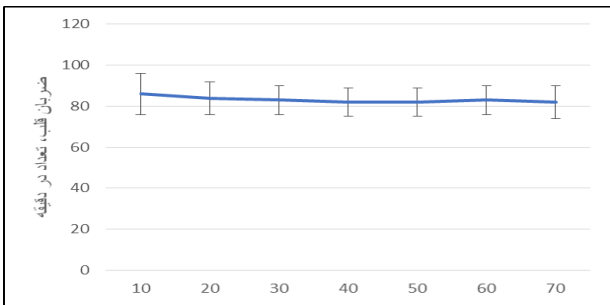
جدول ۳: حجم جاری و ETco2 پس از فیکس کردن لوله تراشه و پیش از بستن قفسه سینه بیمار

زمان	پس از فیکس کردن لوله تراشه	بلافاصله پس از بستن قفسه سینه توسط جراح (وقتی هنوز بیمار به ونتیلاتور وصل است و reverse دریافت نکرده است)
حجم جاری	از ۲۵۲±۳۷	۵۱۶±۴۹
	تا ۵۷۰±۴۵	
ETco2 (Capno)	از ۳۱±۳	۳۷±۶
	تا ۴۴±۳	

جدول ۴: حساسیت و ارزش اخباری مثبت سمع و سونوگرافی ریه در مقایسه با

FOB در بررسی تعبیه DLT

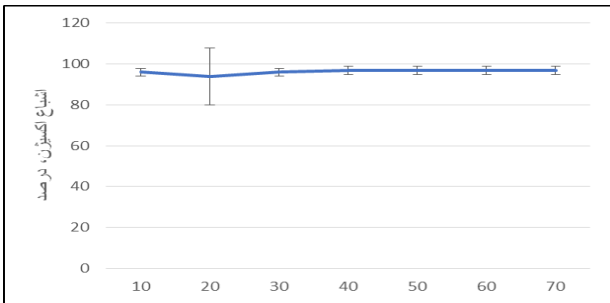
حساسیت	ارزش اخباری مثبت	
سونوگرافی	۹۱/۱	۹۱/۱
سمع	۸۸/۹	۹۱/۱



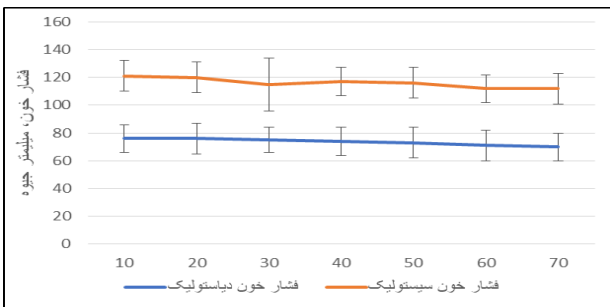
نمودار ۱: میانگین ضربان قلب بیماران

جدول ۵: مقایسه سونوگرافی با سمع و رضایت جراح در بررسی تعبیه DLT

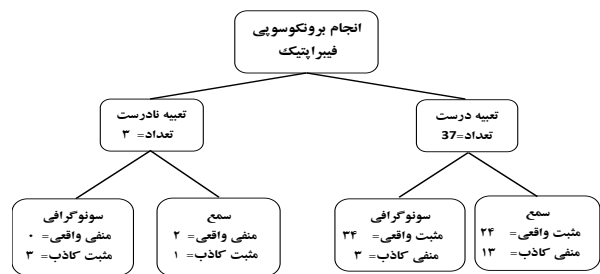
پارامتر	سونوگرافی			P
	مثبت	منفی		
سمع	۲۶	۱	نرمال	۰/۲۴۲
	۱۱	۲	نامحسوس	
نظر جراح توراکس	۰	۰	بدون صدا	۰/۲۳۷
	۵	۰	خیلی زیاد	
	۱۷	۰	زیاد	
	۱۲	۳	متوسط	
	۰	۰	کم	
	۰	۰	خیلی کم	



نمودار ۲: میانگین اشباع اکسیژن (درصد)



نمودار ۳: میانگین فشار خون سیستولی و دیاستولی بیماران



شکل ۲: فلودیاگرام تعداد گزارش‌ها (مثبت واقعی، مثبت کاذب) و (منفی واقعی، منفی کاذب) درخصوص نحوه جایگذاری لوله تراشه با انجام سمع و سونوگرافی بر مبنای برونکوسکوپی به عنوان روش استاندارد طلایی

## بحث

حساسیت در سمع فقط برابر ۴۸/۹٪ است.<sup>۱۷</sup> حساسیتی که آنها برای سونوگرافی گزارش می‌کنند، هم‌راستا با یافته‌های ما است (۹۲/۵٪) هرچند ما در این مطالعه حساسیت بسیار بالاتری را برای سمع ریه یافتیم. این تفاوت می‌تواند به علت تفاوت بین فردی در افراد سمع‌کننده باشد.

Hu و همکاران نیز برای سونوگرافی حساسیتی برابر ۷۳/۹-۹۵٪ گزارش می‌کنند که بسته به چپ یا راست بودن DLT و پوزیشن قرارگیری بیمار متفاوت است.<sup>۱۸</sup> البته، Hu حساسیت سونوگرافی در تشخیص موقعیت DLT در حالت سوپاین را برای ریه راست و چپ به ترتیب برابر ۸۶٪ و ۹۵٪ گزارش می‌کند که کاملاً هم‌راستا با یافته‌های مطالعه ما است.

در مطالعه‌ای که توسط Sustic و همکاران انجام شد، نشان داد که حساسیت سونوگرافی برای تشخیص موقعیت درست DLT لومن برابر ۱۰۰٪، ویژگی ۲۲٪، صحت تشخیصی ۷۲٪ ارزش اخباری مثبت ۷۰٪، ارزش اخباری منفی ۱۰۰٪ بود و در ترکیب استفاده از یافته‌های بالینی و سونوگرافی با هم، حساسیت ۱۰۰٪، ویژگی ۵۰٪، صحت تشخیصی ۸۸٪ ارزش اخباری مثبت ۸۶٪، ارزش اخباری منفی ۱۰۰٪ بود.<sup>۱۱</sup> البته بعضی مطالعات مانند Chung و همکاران نیز این حساسیت را پایین‌تر گزارش کرده‌اند. آنها نشان دادند که سونوگرافی به همراه معاینه بالینی توسط یک فرد مجرب فقط حساسیتی برابر ۶۶/۷٪ دارد.<sup>۱۹</sup> باین‌حال این یافته به نظر می‌آید که به خاطر ترکیب کردن بیماران سوپاین و لترال در مطالعه باشد و با بقیه یافته‌ها هم‌خوانی زیادی ندارد. طبق گزارش Hu حساسیت و ویژگی سونوگرافی در کارگذاری مناسب لوله اندوتراکیال حین اتوباسیون ۱۰۰٪ بود.<sup>۱۸</sup>

در مطالعه‌ای که توسط Gobatto و همکاران انجام شد، انجام دادن سونوگرافی برای بررسی محل DLT به‌طور متوسط سه دقیقه کمتر طول می‌کشید و به‌طور معناداری کوتاه‌تر بود.<sup>۲۰</sup> مطالعه دیگری که توسط Sarıtaş انجام شد نیز نشان داد که انجام دادن FOB به‌طور معناداری بیشتر از سونوگرافی طول می‌کشد.<sup>۲۱</sup> در مطالعات دیگر نیز، نه تنها حساسیت سونوگرافی در تشخیص قرارگیری DLT قابل مقایسه با FOB بود، بلکه زمان انجام سونوگرافی نیز به‌طور قابل ملاحظه‌ای کوتاه‌تر از انجام FOB بود.<sup>۲۲</sup> باین‌حال در این مطالعه، ما مدت زمان طول کشیده برای این دو عمل را اندازه‌گیری نکردیم، اما بقیه مطالعات

جداسازی ریه می‌تواند با استفاده از ابزار دبل لومن راست یا چپ، بلوک‌کننده‌های برونکیال و یا لوله اندوتراکیال با بلوکر برونکیال قابل حرکت فراهم شود. در بین وسایل مورد استفاده برای جداسازی ریه، دبل لومن هنوز اصلی‌ترین وسیله محسوب می‌شود.<sup>۱۵</sup> از روش‌های متفاوتی برای کارگذاری و تایید پوزیشن دبل لومن استفاده می‌شود.<sup>۵</sup> برای تایید موقعیت دبل لومن از ارزیابی بالینی شامل مشاهده دیواره قفسه سینه، بررسی کمپلینس ریوی، سمع ریه و در نهایت به‌عنوان گلد استاندارد، FOB استفاده می‌شود. از آنجایی‌که FOB همیشه قابل دسترس نیست، زمان بیشتری برای انجام آن صرف می‌شود، تهاجمی است، امکان انتقال عفونت وجود دارد، قابل اجرا برای لوله‌های کوچک نمی‌باشد و علاوه بر آن وابسته به مهارت فرد است، نمی‌توان همیشه بر روی FOB حساب کرد. خون، موکوس در راه هوایی و اختلالات آناتومیکی نیز می‌توانند انجام برونکوسکوپی را مشکل و گاهی غیرممکن سازند. در مقابل سونوگرافی محدودیت‌های مذکور را ندارد و جایگزین مناسبی برای FOB برای اطمینان از جایگزاری DLT به‌نظر می‌آید.

علیرغم وجود شواهدی که نشان می‌دهد ارزیابی بالینی به‌تنهایی در تعیین پوزیشن لوله دبل لومن نادرست است، در مقابل مطالعاتی نیز وجود دارند که می‌توان براساس یافته‌های بالینی (سمع و معاینه) پوزیشن صحیح لوله را تعیین کرد و با استفاده از این یافته‌ها، تنها در ۴۸٪-۲۰ موارد مال پوزیشن گزارش شده است.<sup>۵</sup> در این مطالعه هر سه روش یافته‌های بالینی، سونوگرافی ریه و FOB برای کلیه نمونه‌ها اجرا شده است و امکان ارزیابی مناسب‌تر این فرضیه را ممکن می‌سازد.

در مطالعه ما FOB برای تشخیص موقعیت صحیح گلد استاندارد بود، درحالی‌که، حساسیت در استفاده از سونوگرافی برابر ۹۱/۹٪ و در استفاده از سمع فقط برابر ۶۴/۹٪ بود. مطالعه‌ای توسط Ponsonnard و همکاران انجام شد که نشان داد حساسیت سونوگرافی در تشخیص جداسازی ریه راست و چپ برابر ۱۰۰٪ تشخیص داده شد که همسو با یافته‌های ما است.<sup>۱۶</sup>

مطالعه دیگری توسط Parab و همکاران نشان داد که حساسیت سونوگرافی در تشخیص موقعیت صحیح DLT برابر ۹۴/۱٪ و این

عدم دسترسی به FOB می‌تواند، به‌عنوان روشی نسبتاً قابل اعتماد، از سونوگرافی در تعیین پوزیشن صحیح DLT استفاده نمایند.

همزمانی شروع مطالعه با پاندمی کوید ۱۹ باعث کندشدن سرعت مطالعه شد. سونوگرافی در مقایسه با FOB امکان تصحیح پوزیشن لوله در صورت جابه‌جایی محل لوله که به‌خصوص در تغییر پوزیشن از وضعیت سوپاین به وضعیت لترال اتفاق می‌افتد را ندارد.

باتوجه به اینکه تعبیه دبل لومن نیاز به تجربه متخصص بیهوشی و کارآزمودگی ایشان دارد تا حداقل آسیب به بیمار وارد شود، اجرای طرح توسط متخصص بیهوشی انجام گردید و همچنین اعمال جراحی توسط یک نفر متخصص جراحی توراکس ثابت انجام شد.

سونوگرافی ریه می‌تواند به‌خوبی جایگزین مناسبی برای FOB باشد. گرچه سونوگرافی نمی‌تواند تمام عملکرد FOB را داشته باشد، ولی با داشتن مزایایی چون هزینه کمتر، سرعت عمل غیرتهاجمی بودن نسبت به FOB کاربردی‌تر است.

نویسندگان این مقاله استفاده از سونوگرافی به‌جای FOB در مواردی که نیاز به تعبیه DLT وجود دارد را پیشنهاد می‌دهند. مگر اینکه پس از آنتوباسیون جایگذاری نامناسب یا جابه‌جایی لوله را علامت و شواهد جدیدی نشان دهند که در این حالت به کارگیری FOB توصیه می‌گردد.

سپاسگزاری: مقاله حاضر حاصل پایان‌نامه دکترای حرفه‌ای با عنوان "بررسی ارزش تشخیصی سونوگرافی و سمع ریه در مقابل روش فیبراپتیک نوری در تعیین موقعیت لوله تراشه دبل لومن" است که با شماره ۳۹۹۷۷۸ در حوزه معاونت پژوهشی دانشکده پزشکی دانشگاه علوم پزشکی اصفهان به تصویب رسید و با حمایت‌های معاونت مذکور انجام شد.

به‌طور جامع به این نتیجه‌گیری رسیده‌اند که سونوگرافی کمتر طول می‌کشد و شاید بتواند عوارض ناشی از تهویه نادرست توسط DLT بد قرار گرفته شده را کاهش دهد. ما پیشنهاد می‌کنیم که مطالعات بیشتری برای بررسی طول مدت این دو عمل انجام شود.

در برخی مطالعات علیرغم مشکل تهویه لوب فوقانی ریه راست با استفاده از دبل لومن راست و امکان موقعیت‌گیری اشتباه آن، قرارگیری غلط، در لوله‌گذاری با DLT چپ شایعتر گزارش شده است.<sup>۹-۱۱،۷</sup> کم بودن قرارگیری غلط DLT راست در مطالعه حاضر احتمالاً به‌دلیل دقت فرمول تخمین عمق کارگذاری لوله، توسط فرمولی است که به‌طور معمول برای دبل لومن چپ استفاده می‌شد. از این اتفاق می‌توان این‌طور نتیجه گرفت که می‌توان از این فرمول در کارگذاری دبل لومن راست نیز استفاده نمود.

به‌نظر می‌رسد مطالعه حاضر اولین مطالعه باشد که براساس یافته‌های سونوگرافی، بالینی و تعاریف به‌کار برده شده، در کشور ایران انجام شده باشد.

یافته‌های این مطالعه نشان می‌دهد که ممکن است استفاده از معیار فوق نیاز به انجام معاینات بالینی و یا بررسی پاراکلینیکی در ارزیابی پوزیشن DLT در اعمال جراحی توراکس را به حداقل برساند.

لازم به ذکر است FOB روش استاندارد طلایی می‌باشد و در موارد آنومالی‌های ناشناخته راه هوایی و یا تغییر مکان کاف لوله ایتوباسیون، برای تشخیص موقعیت غلط DLT جایگزینی ندارد. باتوجه به یافته‌های به‌دست آمده در این مطالعه به متخصصین بیهوشی می‌توان پیشنهاد نمود که با در نظر گرفتن یافته‌های بالینی مورد استفاده در این مطالعه، در موارد اورژانس و در صورت

## References

1. Karzai W, Schwarzkopf K. Hypoxemia during one-lung ventilation: prediction, prevention, and treatment. *The Journal of the American Society of Anesthesiologists* 2009;110(6):1402-11.
2. McGrath B, Tennuci C, Lee G. The history of one-lung anesthesia and the double-lumen tube. *Journal of anesthesia history* 2017;3(3):76-86.
3. Hao D, Saddawi-Konefka D, Low S, Alfilie P, Baker K. Placement of a Double-Lumen Endotracheal Tube. *N Engl J Med* 2021:e52-.
4. Hamaguchi S. Introduction of a modified double-lumen tube. *Journal of Anesthesia* 2018;32(4):652-.
5. Noyan Ashraf MA, Hosseini MR, Banna zadeh M. Double-lumen endotracheal tube positioning: Bag compliance Vs. fiberoptic bronchoscopy. *Tehran University Medical Journal* 2012;70(8):480-7.
6. Maheshwari A, Sharma N, Mathur P. Successful placement of double lumen endotracheal tube using fluoroscopy. *Journal of Anaesthesiology Clinical Pharmacology* 2013;29(1):130-1.
7. Gropper MA. Miller's anesthesia. Ninth edition. ed. Philadelphia, PA: Elsevier; 2020. 2 volumes p.
8. Hartman WR, Brown M, Hannon J. Iatrogenic left main bronchus injury following atraumatic double lumen endotracheal tube placement. *Case Reports in Anesthesiology* 2013;2013.
9. Kanaviton S, Raksamani K, Troy MP, Suphathamwit A, Thongcharoen P, Suksompong S, Oh SS. Lung ultrasound is non-inferior to bronchoscopy for confirmation of double-lumen endotr-

- acheal tube positioning: a randomized controlled noninferiority study. *BMC anesthesiology* 2022;22(1):168.
10. Šustić A, Protić A, Cicvarić T, Župan Ž. The addition of a brief ultrasound examination to clinical assessment increases the ability to confirm placement of double-lumen endotracheal tubes. *Journal of clinical anesthesia* 2010;22(4):246-9.
  11. Parab SY, Kumar P, Divatia JV, Sharma K. A prospective randomized controlled double-blind study comparing auscultation and lung ultrasonography in the assessment of double lumen tube position in elective thoracic surgeries involving one lung ventilation at a tertiary care cancer institute. *Korean journal of anesthesiology* 2019;72(1):24-31.
  12. Ponnard S, Gardet E, Bertin F, Marsaud JP, Fuzier R, Nathan N. Value of lung sonography to control of right-sided double lumen endotracheal tube location: 1AP2-1. *European Journal of Anaesthesiology/ EJA*. 2012;29:8-9.
  13. Seo H, Go Y, Jang YS, Lee B-J. Lung sonography is useful for the initial detection of left-sided double lumen tracheal tube position in both novice and expert; a randomized prospective crossover study. *Research Square* 2019.
  14. Rodrigues A, Alves P, Hipólito C, Salgado H. Will ultrasound replace the stethoscope?: a case report on neonatal one-lung ventilation. *Revista Brasileira de Anestesiologia* 2019;69: 514-6.
  15. Mehrotra M, Jain A. Single Lung Ventilation. StatPearls. Treasure Island (FL): StatPearls Publishing LLC. 2022.
  16. Ponnard S, Karoutsos S, Gardet E, Marsaud JP, Nathan N. Value of lung sonography to control right-sided double lumen endotracheal tube location. *J Anesth Clin Res* 2014;5(5):1000453.
  17. Parab SY, Kumar P, Divatia JV, Sharma K. A prospective randomized controlled double-blind study comparing auscultation and lung ultrasonography in the assessment of double lumen tube position in elective thoracic surgeries involving one lung ventilation at a tertiary care cancer institute. *Korean journal of anesthesiology* 2019;72(1):24-31.
  18. Hu WC, Xu L, Zhang Q, Wei L, Zhang W. Point-of-care ultrasound versus auscultation in determining the position of double-lumen tube. *Medicine* 2018;97(13).
  19. Chung JY, Go Y, Jang YS, Lee BJ, Seo H. Lung sonography can improve the specificity of determination of left-sided double-lumen tracheal tube position in both novices and experts: a randomised prospective study. *Journal of International Medical Research* 2020;48(10):0300060520964369.
  20. Gobatto AL, Besen BA, Tierno PF, Mendes PV, Cadamuro F, Joelsons D, Melro L, Park M, Malbouisson LM. Comparison between ultrasound-and bronchoscopy-guided percutaneous dilatational tracheostomy in critically ill patients: a retrospective cohort study. *Journal of Critical Care* 2015;30(1):220-e13.
  21. Saritaş A, Kurnaz MM. Comparison of bronchoscopy-guided and real-time ultrasound-guided percutaneous dilatational tracheostomy: safety, complications, and effectiveness in critically ill patients. *Journal of Intensive Care Medicine* 2019;34(3):191-6.
  22. Saporito A, Lo Piccolo A, Franceschini D, Tomasetti R, Anselmi L. Thoracic ultrasound confirmation of correct lung exclusion before one-lung ventilation during thoracic surgery. *Journal of ultrasound* 2013;16:195-9.

## Point-of-care ultrasound and auscultation versus fiberoptic bronchoscope in determining the position of double-lumen tube

Behzad Nazemroaya M.D.<sup>1\*</sup>  
Fatemeh Kazemi Goraji M.D.<sup>1</sup>  
Azim Honarmand M.D.<sup>1</sup>  
Mohammad Saleh Jafarpisheh M.D.<sup>2</sup>

1- Department of Anesthesiology and Critical Care, School of Medicine, Isfahan University of Medical Sciences, Isfahan, Iran.  
2- Department of Radiology, School of Medicine, Isfahan University of Medical Sciences, Isfahan, Iran.

\* Corresponding author: Department of Anesthesiology and Critical Care, AlZahra Specialized and Sub-Specialized Educational, Therapeutic and Research Center, Sofeh St., Isfahan, Iran.  
Tel: +98-31-38222532  
E-mail: behzad\_nazem@med.mui.ac.ir

### Abstract

Received: 31 Dec. 2022 Revised: 07 Jan. 2023 Accepted: 14 Jun. 2023 Available online: 21 Jun. 2023

**Background:** Double lumen tube (DLT) is used in lung surgeries. Classically, the patient should undergo fiberoptic bronchoscopy (FOB) to confirm the location of the DLT and its proper function. However, the sensitivity of ultrasound and clinical methods in diagnosing the correct position of DLT has not yet been definitively determined. This study was designed to assess the accuracy of point-of-care ultrasound and auscultation versus Fiberoptic Bronchoscope in determining the position of the Double-Lumen Tube.

**Methods:** This cross-sectional study of diagnostic value measurement type was conducted on patients who were candidates for double lumen implantation. After induction of anesthesia, DLT with the appropriate size was implanted, and then the position of DLT was evaluated. In the first step, the lungs were examined by auscultation, then the ultrasound was performed, and two signs of lung pulse sign and lung sliding sign were examined as signs of normal lung and ventilated lung. FOB was performed by an anesthesiologist. At the end, by opening the chest after surgery, the surgeon's opinion about the quality of lung collapse was recorded.

**Results:** In our study, the correct placement of the tube was correct in 37 cases and wrong in 3 cases, which were checked and corrected by FOB. Vital signs of the patients were stable before and during the operation. There were no problems with anesthesia during the surgery. Diagnostic sensitivity of lung auscultation clinical examination was 64.9% and chest ultrasound was 91.9%. The sensitivity of ultrasound compared to auscultation was not significant ( $P=0.242$ ), but there was a clinically significant difference in the positive predictive value of the two, so that the positive predictive value of lung auscultation was 88.9% and lung ultrasound was 91.9%. In terms of surgeon satisfaction level, 22 cases (59.5%) had excellent satisfaction and 15 cases (40.5%) had moderate satisfaction. The sensitivity of ultrasound was not significant in comparison with the surgeon's satisfaction.

**Conclusion:** Ultrasound can be a good substitute for FOB. Although ultrasound cannot have all the functions of FOB, but having advantages such as lower cost, speed of operation, and non-invasiveness, makes it more practical than FOB.

**Keywords:** auscultation, bronchoscopy, diagnostic imaging, thoracic surgery.

Copyright © 2023 Nazemroaya et al. Published by Tehran University of Medical Sciences.

This work is licensed under a Creative Commons Attribution-Non-Commercial 4.0 International license (<https://creativecommons.org/licenses/by-nc/4.0/>).  
Non-commercial uses of the work are permitted, provided the original work is properly cited.

Teheran Univ Med J (TUMJ) 2023 February;80(11):894-902

<http://tumj.tums.ac.ir>