

تومور دو طرفه بیضه همراه با هیپرپلازی مادرزادی آدرنال و کمبود آنزیم ۱۱ هیدروکسیلاز از بیمارستان امام

دکتر حشمت مؤیری، عضو هیأت علمی گروه کودکان، دانشگاه علوم پزشکی تهران

چکیده

مقدمه: قبلاً ندول‌ها یا تومورهای بیضه در بیماران با هیپرپلازی مادرزادی آدرنال به خوبی توصیف شده است. این عارضه عمدتاً در مبتلایان به کمبود آنزیم ۲۱ هیدروکسیلاز گزارش گردیده و موارد معرفی شده در این مقاله موارد هشتم و نهم از بیماران گزارش شده با نقص آنزیمی ۱۱ هیدروکسیلاز همراه با تومور دو طرفه بیضه است که تاکنون گزارش شده‌اند.

مواد و روشها: در این گزارش دو برادر ۷/۵ ساله و ۵ ساله با علائم بلوغ زودرس و فشار خون بالا و بزرگی غیر یکنواخت و نامنظم بیضه‌ها معرفی شده‌اند.

یافته‌ها: اندازه بیضه‌ها در هر دو بیمار بعد از شروع درمان با استروئید کاهش واضح یافتند که این فرایند معرف تومور از نوع هیپرپلازی بقایای آدرنال (Adrenal rest tumor) می‌باشد که تحت تأثیر ACTH رشد یافته‌اند. در تشخیص افتراقی این تومورها، تومور سلولهای لیدینگ نیز مطرح است که بیوپسی بیضه کمک چندانی در افتراق این دو از هم نمی‌کند.

نتیجه گیری و توصیه‌ها: نهایتاً به نظر می‌رسد که بهترین روش برخورد با بزرگی غیر یکنواخت بیضه‌ها در بیماران مبتلا به هیپرپلازی مادرزادی آدرنال، انجام بیوپسی بیضه و متعاقب آن مشاهده پاسخ درمانی این تومورها به درمان سرکوب کنندگی ACTH با مقادیر کافی استروئید می‌باشد و برداشتن بیضه‌ها در این بیماران ضرورتی ندارد.

مقدمه

کننده ACTH به میزان ناکافی در جریان این بیماری ممکن است منتهی به بروز این تومورها بشود (۲).

در این مقاله ما دو برادر با کمبود آنزیم ۱۱ هیدروکسیلاز همراه با فشار خون بالا، علائم بلوغ زودرس واقعی و تومور دو طرفه بیضه را معرفی کرده و با مروری بر مقالات موجود مروری بر خود بیماری انجام داده و نیز در مورد روش برخورد درمانی و پیگیری بیماران CAH مبتلا به بزرگی بیضه بحث کرده‌ایم.

کمبود آنزیم ۱۱ هیدروکسیلاز بعد از ۲۱ هیدروکسیلاز دومین نقص آنزیمی شایع در بیماران مبتلا به هیپرپلازی مادرزادی آدرنال (CAH) است. قبلاً بروز تومورها یا ندول‌های یک طرفه یا دو طرفه بیضه همراه با هیپرپلازی مادرزادی آدرنال گزارش شده‌اند (۱). عدم تشخیص صحیح و به موقع CAH و یا درمان سرکوب

مواد و روشها

معرفی بیماران:

بیمار اول:

پسری ۷/۵ ساله با شکایت بلوغ زودرس به بخش غدد کودکان بیمارستان امام خمینی تهران در اسفند ماه ۷۸ از قروه سنجیدار ارجاع داده شد.

والدین بیمار در سن ۶ ماهگی متوجه افزایش رشد جسمی و دستگاه تناسلی فرزندشان می‌گردند ولی به علت مشکلات اقتصادی مراجعه به پزشک نداشته‌اند و در سن ۴ سالگی یک نوبت به تهران مراجعه کرده ولی سابقه‌ای از آن زمان و آزمایشات انجام شده نداشته و فقط یک دوره کوتاه مدت ۲ ماهه درمان با هیدروکورتیزن و فلودوکورتیزن شده است و بعد از آن قطع کرده است. والدین بیمار هیچگونه نسبت فامیلی نداشته و فرزند اول (دختر) و چهارم خانواده (پسر) به دلیل نامعلومی در دوره نوزادی فوت کرده‌اند.

در زمان بستری شدن بیمار در بیمارستان موارد ذیل مشخص گردید:

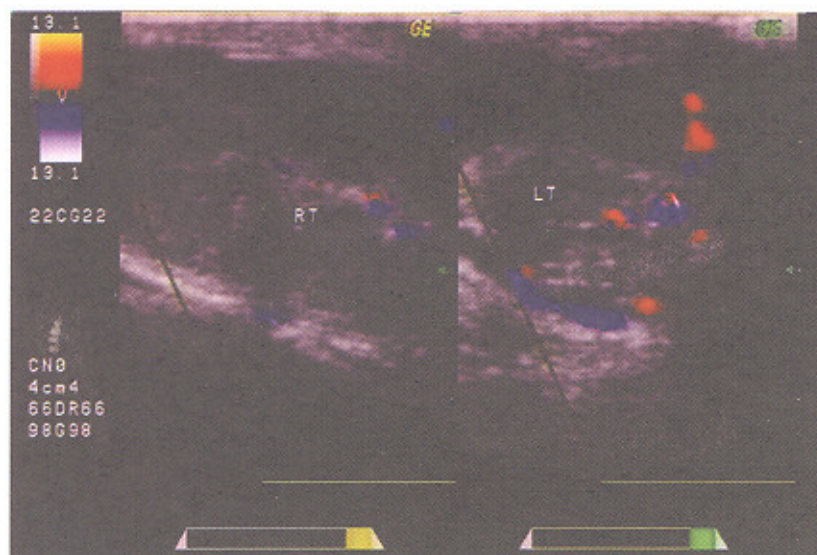
بیمار به شکل نوجوانی کاملاً عضلانی با صدای خشن و با رنگ چهره بسیار تیره و خجول و مضطرب بوده‌قد بیمار برابر ۱۴۳ سانتی‌متر (سن قدی = ۱۱ سال) و وزن بیمار ۳۸ کیلوگرم بود. فشار خون ۱۷۰ روی ۱۱۰ میلی‌متر جیوه بود. آکنه، رشد مو بر

روی لب فوقانی مشهود بود و نیز موهای زیر بغل ظاهر شده و موهای ناحیه زهار در مرحله ۴ تانر (Tanner) بود. در معاینه تناسلی بزرگترین قطر بیضه راست ۹ سانتی‌متر و بیضه چپ ۸/۵ سانتی‌متر و سطح هر دو بیضه نامنظم همراه با ندولاریتی و قوام بیضه‌ها بسیار سفت (Firm) بودند.

در آزمایشات بیمار وضعیت الکترولیت‌های سرم و تست‌های فونکسیون کلیه در حد طبیعی بودند. تستوسترون=۸/۳ نانوگرم در میلی‌لیتر (طبیعی ۸/۸-۲/۸)، ۱۷ هیدروکسی پروژسترون ۴۱/۲ نانوگرم در میلی‌لیتر (طبیعی ۲/۴-۰/۵)، DHEA-S=۴۰ میلی‌سانتی‌گرم در دسی‌لیتر (طبیعی ۸۳-۳). کورتیزل ساعت ۸ صبح=۱۱/۳ میلی‌سانتی‌گرم در دسی‌لیتر (طبیعی ۲۵-۷)، ACTH=۵۳۰ پیکوگرم در میلی‌لیتر (طبیعی تا ۱۰۰ پیکوگرم در میلی‌لیتر)، FSH=۰/۶۱ میلی واحد بین‌المللی در میلی‌لیتر (طبیعی ۸-۱). LH=۰/۲۵ میلی واحد بین‌المللی در میلی‌لیتر (طبیعی ۱۰-۱/۵) گزارش گردیدند و در پاسخ به تست LH-RH هیچگونه افزایش در میزان FSH و LH ایجاد نشد.

سن استخوانی بیمار ۱۷ سال گزارش گردید و نتیجه سونوگرافی داپلر بیضه‌ها به این شرح بود:

تصویر توده‌های هیپوآکو با نمای ندولر در هر دو طرف اسکروتوم مشاهده می‌شود ولی تصویری از پارانشیم طبیعی بیضه‌ها مشاهده نمی‌شود، توده‌های فوق‌دانه‌ای واسکولاریتی نسبتاً بالایی می‌باشند که نمای فوق در درجه اول به نفع ضایعات تومورال انفیلاتریو در هر دو بیضه می‌باشند (تصویر شماره ۱).



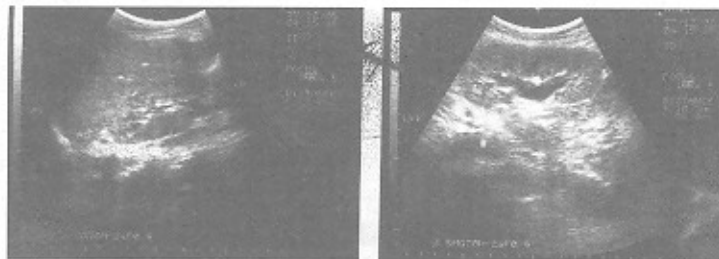
تصویر شماره ۱) نمای سونوگرافی داپلر بیضه‌ها در بیمار اول در هنگام مراجعه

جهت کنترل کفایت درمان و تنظیم کردن دوزاژ هیدروکورتیزن اندازه‌گیری تستوسترون، ۱۷ هیدروکسی پروژسترون و ACTH که در هنگام مراجعه اولیه بسیار بالا بودند انجام گرفت که در هنگام نگارش مقاله فقط جواب تستوسترون آماده شده بود که به ۳ نانوگرم در میلی‌لیتر (طبیعی ۸/۸-۲/۸) نقصان پیدا کرده بود که میزان کاهش آن چشمگیر بود.

بیمار دوم: پسری ۵ ساله (برادر بیمار اول) با شکایت بلوغ زودرس مراجعه کرده بود. والدین بیمار در سن یک سالگی متوجه افزایش رشد جسمی و دستگاه تناسلی فرزندشان گردیده بودند ولی متأسفانه تا هنگام مراجعه در اسفندماه ۷۸ هیچگونه بررسی تشخیصی و اقدام درمانی انجام نشده بود. در معاینه فیزیکی بیمار بسیار مضطرب و بی‌قرار بود و اجازه معاینه به دیگران را نمی‌داد. رنگ چهره بسیار تیره بود. قد بیمار ۱۳۰ سانتی‌متر (سن قدی= ۹/۹ سال) و وزن ۳۰ کیلوگرم بود که هر دو بالاتر از ۹۵ پرستایل برای سن او بودند.

فشار خون بیمار در هنگام بستری ۱۷۰ روی ۱۲۵ میلی‌متر جیوه بود. موهای زیر بغل ظاهر شده و ناحیه زهار نیز در حد مرحله ۴ تائر بود. در معاینه تناسلی بزرگترین قطر بیضه راست ۶ سانتی‌متر و بیضه چپ ۷/۵ سانتی‌متر و سطح هر دو بیضه نیز نامنظم همراه با ندولاریتی و قوام بیضه‌ها نیز سفت بودند. در روز دوم بستری بیمار دچار تورم دو طرفه پاروتید و افزایش فشارخون به حد ۲۱۰ روی ۱۴۰ میلی‌متر جیوه و حالت خواب‌آلودگی شد که جهت کنترل به بخش مراقبت‌های ویژه منتقل گردیدند.

مشاوره اورولوژی جهت انجام بیوپسی بیضه‌ها برای بیمار انجام شد که تشخیص آنها تومور اولیه بیضه‌ها بود و در صورتی حاضر به انجام بیوپسی شدند که همزمان برداشتن بیضه‌ها نیز انجام گیرد ولی چون تشخیص بالینی ما، تومور بقایای آدرنال در بیضه بود درمان بیمار با ۳۰ میلی‌گرم هیدروکورتیزن روزانه در دو دوز و ۱۰۰ میلی‌گرم اسپرونولاکتون در ۳ دوز منقسم روزانه شروع شد و جهت کنترل فشار خون با توجه به طولانی شدن بیماری و ایجاد ضایعات ناشی از فشار خون بالا در ته چشم بیمار مجبور به استفاده از داروهای پایین آورنده فشار خون اتالاپریل و آدالات در حداکثر دوز مجاز شدیم که بعد از ۴ ماه از گذشت درمان اندازه بیضه راست به ۷/۵ سانتی‌متر و اندازه بیضه چپ به ۶ سانتی‌متر تقلیل پیدا کرده و قوام بیضه‌ها نیز بسیار نرم‌تر از زمان مراجعه اول بیمار شده و از ندولاریتی آن کاسته شده است. دوز داروهای پایین آورنده فشار خون بیمار یک ماه بعد از شروع درمان کاهش یافته و هم اکنون با مصرف روزانه ۳۰ میلی‌گرم اتالاپریل بدون آدالات فشار خون بیمار در حد ۱۰۰ روی ۶۰ میلی‌متر جیوه رسیده است. تیرگی رنگ پوست بیمار به طور محسوس کاهش یافته و سستی و گوشه‌گیری بیمار کمتر شده و رابطه مناسب‌تری با دیگران برقرار می‌کند. سونوگرافی داپلر کنترل انجام شد که گزارش آن بدین شرح بود: تصویر قسمتی از پارانشیم طبیعی بیضه در هر دو طرف نمایان شده‌اند که با توجه به شرح حال بیمار به نفع پاسخ به درمان در زمینه بیماری CAH همراه با Adrenal rest در بیضه‌ها می‌باشد (تصویر شماره ۲).



تصویر شماره ۲) نای سونوگرافی داپلر بیضه‌ها در بیمار اول ۴ ماه بعد از درمان

بحث

هیپرپلازی مادرزادی آدرنال گروهی از بیماریهای اتوزم مغلوب هستند که به علت اختلال در آنزیمهایی که در سنتز کورتیزول از کلسترل دخالت دارند به وجود می آیند. اختلال در سنتز کورتیزول موجب افزایش ACTH و در نتیجه هیپرپلازی غده های فوق کلیه و افزایش تولید برخی از استروئیدها می شود که بر حسب نوع اختلال آنزیمی علائم مشخصی را بروز می دهد (۳،۴).

تظاهرات بالینی هر یک از انواع خاص بیماری در اثر کمبود فرآورده های انتهایی (گلوکوکورتیکوئید، مینرالوکورتیکوئید و آندروژن) و پیش تازهای تجمع پیدا کرده قبل از بلوک آنزیمی است (مثلاً افزایش مینرالوکورتیکوئیدها یا آندروژنها). در انواعی که با افزایش تولید آندروژن همراه است (کمبود آنزیم ۲۱ هیدروکسیلاز و ۱۱ هیدروکسیلاز) این عارضه سبب مردسازی (virilization) می شود که در نوزاد دختر با ابهام تناسلی در بدو تولد تظاهر کرده ولی نوزاد پسر گرفتار در هنگام تولد علامتی نداشته و لذا تشخیص دیرتر انجام گرفته و دشوارتر است و در ۶ ماه اول زندگی و یا دیرتر تظاهرات بلوغ زودرس کاذب (محیطی) ظاهر می شود. به طوری که شایع ترین علت بلوغ زودرس محیطی در پسرها هیپرپلازی مادرزادی آدرنال کمبود ۲۱ هیدروکسیلاز و باشیوع کمتر کمبود ۱۱ هیدروکسیلاز است.

کمبود آنزیم ۲۱ هیدروکسیلاز شایع ترین نوع نقص آنزیمی است (بیش از ۹۰ درصد) ولی در ۵-۸ درصد موارد هیپرپلازی مادرزادی آدرنال به علت کمبود آنزیم ۱۱ هیدروکسیلاز است که این نوع نقص آنزیمی در یهودیه های اسرائیلی و ایرانی ها بیشتر گزارش شده است.

افزایش فشارخون از خصوصیات بارز این نوع است ولی معمولاً در چند سال اول زندگی دیده نمی شود. نقص آنزیم به دو صورت کلاسیک (نوع شدید) و غیر کلاسیک (نوع خفیف) تظاهر می کند.

به علت نقص آنزیم ۱۱ هیدروکسیلاز ۱۱ دی اکسی کورتیزول به کورتیزول تبدیل نشده و میزان ۱۱ دی اکسی کورتیزول (ترکیب S) و ۱۱ دی اکسی کورتیکوسترون (DOC) در سرم بیماران افزایش یافته است. افزایش فشار خون و آکالوز متابولیک هیپوکالمیک یکی از خصوصیات کلینیکی افتراق دهانه که نبود ۱۱

در آزمایشات بیمار وضعیت الکترولیت های سرم و تست های فونکسیون کلیه در حد طبیعی بودند. تستوسترون = ۵ نانوگرم در میلی لیتر (طبیعی ۸/۸-۲/۸)، ۱۷ هیدروکسی پروژسترون = ۲۴/۵ نانوگرم در میلی لیتر (طبیعی ۲/۴-۰/۵)، DHEAS = ۵۰ میلی سانتی گرم در دسی لیتر (طبیعی ۸۳-۳)، کورتیزول ساعت ۸ صبح = ۱۵/۲ میلی سانتی گرم در دسی لیتر (طبیعی ۲۵-۷)، ACTH = ۴۱۰ پیکوگرم در میلی لیتر (طبیعی تا ۱۰۰)، FSH = ۰/۵۶ میلی واحد بین المللی در میلی لیتر (طبیعی ۸-۱) و LH = ۰/۰۲ میلی واحد بین المللی در میلی لیتر (طبیعی ۱۱۵-۱۰) گزارش گردیدند.

سن استخوانی بیمار ۱۳ ساله بود که به علت مشکلات مالی سونوگرافی داپلر بیضه ها و بیوپسی بیضه نیز انجام نگرفت.

بیمار با ۲۰ میلی گرم هیدروکورتیزون در دو دوز منقسم در روز و ۷۵ میلی گرم اسپرونولاکتون و با حداکثر دوز مجاز انالپریل و آدالات جهت کنترل فشار خون مرخص گردید که در حین درمان آدالات تدریجاً قطع گردید و اینک بعد از ۴ ماه از شروع درمان اندازه بیضه راست به ۵ سانتی متر و بیضه چپ به ۶ سانتی متر تقلیل پیدا کرده و قوام بیضه ها نیز نرم تر شده است و فشار خون بیمار با مصرف ۱۵ میلی گرم انالپریل روزانه همراه با هیدروکورتیزون و اسپرونولاکتون در حد ۹۰ روی ۶۰ رسیده است. تیرگی پوست به طور مشخص کاهش یافته و اضطراب و بی قراری بیمار کمتر شده و همکاری لازم را در هنگام معاینه دارد. آزمایشات هورمونی بیمار تکرار شد که فقط تستوسترون و گونادوتروپین ها آماده بود که تستوسترون = ۲/۱ نانوگرم در میلی لیتر گزارش شد که به نسبت آزمایش قبل از شروع درمان کاهش واضحی پیدا کرده بود و LH = ۶/۲ میلی واحد بین المللی در میلی لیتر و FSH = ۱/۵ میلی واحد بین المللی در میلی لیتر گزارش شد که نسبت به آزمایشات اولیه بیمار بالاتر بوده و نشانگر خارج شدن گونادوتروپین ها از ساپرشن آندروژنها بوده و با توجه به سن استخوانی ۱۳ سال بلوغ زودرس محیطی به بلوغ زودرس واقعی تبدیل شده و لذا جهت برادر کوچکتر از بعد از مراجعه دوم درمان ماهیانه با آنالوگ GnRH نیز شروع شد ولی برای برادر بزرگتر به علت هزینه سنگین درمان و نیز سن استخوانی ۱۷ سال از آنالوگ GnRH استفاده نشد.

لازم است. باید توجه کرد که کودکان دچار انواع غیر از دست دهنده نمک هیپرپلازی مادرزادی آدرنال (کمبود ۲۱ هیدروکسیلاز simple virilizing و ۱۱ هیدروکسیلاز) خصوصاً پسرها معمولاً تا سن ۷-۳ سالگی ممکن است تشخیص داده نشوند و در زمان تشخیص بیماری سن استخوانی ممکن است ۵ سال یا زیادتر جلوتر از سن تقویمی شان باشد با شروع درمان در برخی از این بیماران سرعت رشد قدی کند شده و مایجوریشن استخوانی به حد طبیعی رشد کرده ولی در برخی از بیماران خصوصاً اگر سن استخوانی ۱۲ سال یا زودتر باشد بلوغ زودرس وابسته به گونادوتروپین (بلوغ زودرس واقعی) ممکن است ایجاد شود (که در مورد بیماران ما اینگونه بود) و با شروع درمان هیدروکورتیزین تولید آندروژنهای آدرنال متوقف شده و اگر مایجوریشن هیپوتالاموس ایجاد شده باشد ساپریشن گونادوتروپینها برطرف شده و گونادوتروپینها ترشح می‌شوند که این نوع بلوغ زودرس نیاز به استفاده از آنالوگ GnRH دارد.

پسران دچار کمبود آنزیم ۲۱ هیدروکسیلاز، ۱۱ هیدروکسیلاز و نیز ۳ بتاهیدروکسی استروئید دی‌هیدروژناز (3BHSD) که درمان مناسب نشده‌اند، ممکن است توموریک یا دو طرفه بقایای آدرنال در بیضه (Adrenal rest tumor) پیدا کنند (۳).

ساپریشن ناکافی آدرنال به طور طولانی مدت ممکن است باعث ایجاد تغییرات آدنوماتوز در غده آدرنال شود و تومورهای بزرگ آدرنال در بیماران درمان نشده در دهه ششم زندگی گزارش شده است (۳).

بحث بیماران

بزرگی بیضه دو طرفه در بیماران مبتلا به هیپرپلازی آدرزادی آدرنال متعاقب نقص آنزیم ۲۱ هیدروکسیلاز قبلاً توصیف شده است اما تنها ۷ مورد CAH ناشی از کمبود آنزیم ۱۱ هیدروکسیلاز به همراه تومورهای بیضه گزارش شده است (۱،۶،۷،۱۱) که بر اساس اطلاعات حاصل از مقالات، بیماران ما هشتمین و نهمین مورد از این نوع می‌باشند (جدول ۱). ۸ بیمار از ۹ بیمار مبتلا به تومور بیضه همراه با کمبود آنزیم ۱۱ هیدروکسیلاز در لمس بیضه‌هایی با قوام سفت و نامنظم داشته‌اند. به علاوه تاریخچه فامیلی مشابهی برای CAH در خواهر و برادر یا سایر اعضای فامیل در اکثر موارد وجود داشت.

هیدروکسیلاز از ۲۱ هیدروکسیلاز است گرچه اغلب بیماران فشار خون بالا دارند ولی در برخی از بیماران فشار خون طبیعی بوده و یا به طور متناوب افزایش می‌یابد (۴،۵).

افزایش فشار خون در این بیماران به علت افزایش DOC است که منجر به احتباس سدیم شده و باعث ساپریشن فعالیت رنین پلازما (PRA) و کاهش ترشح آلدوسترون از ناحیه گلوکوکورتیزولزای آدرنال می‌شود. درمان مناسب و به موقع این بیماران با گلوکوکورتیکوئیدها باعث کاهش میزان DOC و طبیعی شدن فشار خون و از بین رفتن اختلالات ایجاد شده و ترشح رنین و آلدوسترون می‌شود. ولی در برخی از بیماران درمان با گلوکوکورتیکوئیدها به تنهایی باعث طبیعی شدن فشار خون نشده (که در مورد بیماران ما اینگونه بود) که این نشانگر ازمان فشار خون و ایجاد عارضه در کلیه است که در این موارد بایستی از داروهای پایین‌آورنده فشار خون نیز استفاده کرد.

هیپوکالمی در این بیماران متغیر بوده و میزان هیپوکالمی هیچگونه ارتباطی با شدت فشار خون ندارد (۴). علائم ویریلیزیشن نیز در این سندرم شبیه کمبود ۲۱ هیدروکسیلاز ایجاد می‌شود که باعث ایجاد ابهام تناسلی خارجی در نوزاد دختر شده ولی نوزادان پسر در هنگام تولد معمولاً طبیعی بوده و علائم بلوغ زودرس محیطی در دوران شیرخوارگی یا کودکی آشکار می‌شود.

تشخیص: تشخیص بیماری بر اساس یافته‌های بالینی و افزایش میزان DOC و ۱۱ دی‌اکسی کورتیزول (ترکیب S) است. تشخیص قبل از تولد همانند ۲۱ هیدروکسیلاز در حاملگی‌هایی که در خطر گرفتاری هستند امکان‌پذیر شده است که در ۳ ماهه اول حاملگی با انجام آنالیز DNA و HLA genotyping سلولهای ویلوزیته‌های جفتی و در سه ماهه دوم حاملگی با اندازه‌گیری ۱۱ دی‌اکسی کورتیزول (ترکیب S) در مایع آمنیوتیک یا متابولیت آن بنام تراهایدرودی‌اکسی کورتیزول (THS) در ادرار مادر امکان‌پذیر است (۳).

درمان: درمان با هیدروکورتیزون ۲۰-۱۰ میلی‌گرم به ازای هر متر مربع سطح بدن در شبانه‌روز خوراکی در ۲-۳ دوز منقسم معمولاً باعث کنترل آندروژنهای افزایش یافته و اصلاح فشار خون بالا و هیپوکالمی در بیمار می‌شود. جهت کنترل کفایت درمان از اندازه‌گیری رنین پلازما و DOC و نیز آندروژنها استفاده می‌شود ولی کنترل دقیق علائم افزایش کورتیزول یا آندروژن در این بیماران با توجه به رشد قدی و وزنی، علائم بلوغ و سن استخوانی نیز

افتراق این دو ماهیت از هم بسیار مشکل است. برخی از روشهای بیوشیمیایی و نکات پاتولوژیک برای افتراق این دو تومور از یکدیگر پیشنهاد شده است (۹،۱۰). اما قابلیت اطمینان این روشها اندک است (۱،۲) و با توجه به مطمئن نبودن این معیارها توصیه می‌شود به مواردی نظیر تاریخچه فامیلی، سیر بالینی و پاسخ به استروئید درمانی اهمیت بیشتری داده شود.

بهترین روش برخورد با این تومورها، مشاهده پاسخ درمانی به گلوکوکورتیکوئیدها می‌باشد. کوچک شدن اندازه تومور با درمان سرکوب کننده معرف ماهیت تومور از نوع بافت بقایای آدرنال است زیرا تومورهای با منشاء سلولهای لیدیگ با درمان استروئیدی کوچک نمی‌گردند (۸) در مورد سوم جدول ۱ با تشخیص اولیه اشتباه تومور با منشاء سلول لیدیگ، منجر به برداشتن غیر ضروری بیضه شد.

در مورد بیماران ما بعد از ۴ ماه درمان با استروئید کاهش قابل توجه در اندازه بیضه‌ها و نیز یکنواخت‌تر شدن و نرم‌تر شدن قوام بیضه‌ها ایجاد شد که با سونوگرافی (در برادر بزرگتر) نیز تأیید گردید.

نهایتاً به نظر می‌رسد که بهترین روش برخورد با بزرگی غیر یکنواخت و با قوام سخت بیضه‌ها در بیماران به CAH، انجام بیوپسی بیضه و متعاقب آن درمان سرکوب کنندگی ACTH با مقادیر کافی استروئید باشد. در صورتی که تغییری در اندازه بیضه‌ها با درمان سرکوب‌کنندگی استروئید ایجاد نشد تومورهای حقیقی بیضه با منشا سلول لیدیگ باید مدنظر قرار گیرد و اقدام به جراحی نمود. به علاوه تمامی پسرهای مبتلا به CAH باید از طریق اولتراسونوگرافی بیضه‌ها برای تشخیص توده‌های بیضه‌ای در بدو تشخیص و در طی پی‌گیری‌های بعدی مورد بررسی قرار گیرند، زیرا سونوگرافی برای یافتن ندول بیضه‌ای در CAH از لمس کردن بیضه با دست حساس‌تر است (۷).

در ۷ مورد گزارش شده قبلی کوچکترین سن گزارش شده ۱۲ سال بود که بیماران ما در بین بیماران گزارش شده تاکنون جوانتر بودند.

تومورهای بیضه متعاقب CAH به طور مشخص دو طرفه هستند و به طور همزمان ایجاد می‌گردند. این تومورها در پسرانی که تحت درمان سرکوب کننده ACTH با استروئید قرار نگیرند و یا درمان آنها کافی نباشد ایجاد می‌گردد (۳،۴،۶) و به طور کلاسیک این تومورها با درمان کافی با استروئید به نحوی که منتهی به سرکوب ACTH گردد کوچک می‌گردند (۶).

بقایای آدرنوگورتیکال بیضه‌ای در ۵۰ درصد تمامی نوزادان تازه بدنیا آمده و ۱۰ درصد اطفال دیده می‌شود (۸،۹). این بقایا معمولاً با گذشت زمان استحاله پیدا کرده و طی چند سال ناپدید می‌گردند.

بقایای سلولهای آدرنال از سلولهایی با پتانسیل چندگانه منشاء می‌گیرند و خود این سلولها نیز از ستیج اداری تناسلی (urogenital ridge) مشتق می‌گردند که در دوره جنینی کورتکس آدرنال و بیضه‌ها را ایجاد می‌کند. سلولهای با پتانسیل چندگانه به طرف سلولهای وابسته به ACTH تمایز پیدا می‌کنند که از نظر مورفولوژیکی ممکن است بافتی شبیه بافت بیضه ایجاد کند، هر چند که از نظر عملکردی، رفتار سلولهای غده آدرنال را دارا هستند. حداقل ۲ مورد بدخیمی با منشاء بقایای آدرنال در اسکروتوم گزارش شده است (۱).

تومورهای سلول لیدیگ، ۱ تا ۳ درصد تمامی تومورهای بیضه را تشکیل می‌دهند که اغلب یک طرفه بوده و فقط در ۳ درصد موارد دو طرفه می‌باشند. به علاوه تومور سلولهای لیدیگ ممکن است با بلوغ زودرس ظاهر شوند و حدود ۱۰ درصد آنها نیز بدخیم هستند (۱۰).

از نظر هیستوپاتولوژیکی، توده‌های بیضه همراه با CAH شبیه تومورهای کورتکس آدرنال و تومورهای سلول لیدیگ هستند.

جدول شماره ۱- اشکال بالینی بیماران مبتلا به کمبود آنزیم ۱۱ هیدروکسیلاز و بزرگی دو طرفه بیضه

تاریخچه قاصدلی	یافته‌های اولتراسونوگرافیک	لمس		سن مراجعه با بزرگی بیضه	مورد
		میزان سفلی	شکل		
-	بافت بیضه با اکوری هتروژن و افزایش جریان خون بیضه‌ها	سخت	نامنظم	۱۵	عزیزی و همکاران
اطلاعات موجود نبود	اطلاعات موجود نبود	سخت (hard)	نامنظم	۱۳	سربکانس و همکاران
+	انجام نشد	سخت	نامنظم	۱۷	بریکایر و همکاران
+	بافت آدرنالی شبیه بیضه	طبیعی	نرمال	۱۲	ویلی و همکاران
+	بافت آدرنالی شبیه بیضه	سخت	نامنظم	۱۹	ویلی و همکاران
+	انجام نشد	سخت	نامنظم	۱۳	ایرمان و همکاران
+	بافت آدرنال شیه بیضه	سخت	نامنظم	۱۷	کارناک و همکاران
+	توده‌های هیپوآکو با نمای ندولر و افزایش جریان خون بیضه‌ها و مشاهده نشدن پارانشیم طبیعی بیضه	سخت	نامنظم	۷/۵	مؤبری و همکاران
+	انجام نشد	سخت	نامنظم	۵	مؤبری و همکاران

منابع

- Karnak IB., Senocak M., Gogus S., et al. Testicular enlargement in patients with 11-hydroxylase deficiency. *J Pediatric surg.* 32: 756-758, 1997.
- Newell ME., Lippe BM., Ehrlich RM., Testis tumors associated with congenital adrenal hyperplasia, A continuity diagnostic and therapeutic dilemma. *J Urology.* 117: 256-258, 1997.
- Lenore S., Levine. Angelo M and Digeorge, MD: Congenital adrenal hyperplasia. Nelson Textbook of Pediatrics, 16 th edition. W. B. Saunders Company, 1729-1735, 2000.
- Maria I., New Robert Rapaport: Congenital adrenal hyperplasia. Mark. A. Sperling Pediatric Endocrinology, W. B. Saunders company. 283-292, 1996.
- Bandy PK. Disorder of the adrenal cortex. In Wilson JD, Foster DW, (eds). Williams textbook of endocrinology, 9 th edition, Philadelphia: W.B. Saunders company, 1085-1088, 1998.
- Srikanth MS, West BR, Ishitani M, et al. Benign testicular tumors in children with congenital adrenal hyperplasia. *J Pediatric Surg.* 27: 639-641, 1992.
- Willi U., Atares M., Prades A., et al. Testicular adrenal like tissue (TALT) in congenital adrenal hyperplasia; detection by ultrasonography. *Pediatr Radiol.* 21: 284-287, 1991.
- Oberman AS., Faltau E., Luboshitzky R., Bilateral testicular adrenal rest in a patient with 11-hydroxylase deficient congenital adrenal hyperplasia. *149: 350-352, 1993.*
- Blumbory-Tick J. Boudou P. Testicular tumors in congenital adrenal hyperplasia. Steroid measurements from adrenal and spermatic Vein. *J clin Endocrinol Metab.* 73: 1129-1133, 1991.
- Rutgers J., Young RH. The testicular tumor of the adrenogenital syndrome. *Am J surg Path.* 12: 503-513, 1988.
- Hadaegh F., Azizi F., Bilateral testicular tumors in a patient with 11-hydroxylase deficiency. *Iranian J of Endocrinol and Metabol.* Vol. 1, No, 2: 146-150, 1999.