

## مقایسه تشخیص‌های تصویربرداری با تشدید مغناطیسی و سی‌تی‌اسکن در بیماران دارای توده مدیاستن و جدار قفسه سینه

### چکیده

دریافت: ۱۴۰۲/۰۴/۰۲ ویرایش: ۱۴۰۲/۰۴/۰۹ پذیرش: ۱۴۰۲/۰۵/۲۳ آنلاین: ۱۴۰۲/۰۶/۰۱

**زمینه و هدف:** برای تشخیص قطعی ضایعات قفسه سینه نیازمند نمونه‌برداری و بررسی بافت‌شناختی هستیم. با توجه به اینکه تاکنون مطالعات بسیار محدودی برای مقایسه دو روش فوق برای ارزیابی ضایعات داخل قفسه سینه در ایران انجام شده است در این مطالعه سعی شده است تا این دو روش در این امر مقایسه شود.

**روش بررسی:** در این مطالعه مقطعی که از ابتدای فروردین ۱۳۹۹ تا انتهای اسفند ۱۳۹۹ در کلینیک ریه بیمارستان فیروزگر تهران انجام شد، ۳۰ بیمار با شکایت توده داخل قفسه سینه که نیازمند اخذ CT-Scan قفسه سینه بودند، همزمان تحت بررسی با MRI نیز قرار گرفتند. هیستوپاتولوژی به‌عنوان استاندارد طلایی تشخیصی در نظر گرفته شد. سپس نتایج تشخیصی مورد مقایسه و تجزیه و تحلیل با استفاده از SPSS software, version 23 (IBM SPSS, Armonk, NY, USA) قرار گرفته است.

**یافته‌ها:** در این مطالعه تعداد ۳۰ بیمار با میانگین سنی ۴۴/۸۳ سال ( $SD=12/71$ ) و ۶۰٪ مرد مورد مطالعه قرار گرفتند. براساس گزارش بافت‌شناختی موارد صحیح تشخیص داده شده در CT-Scan برابر ۲۵ مورد (۸۳/۳٪) و در MRI برابر ۲۸ مورد (۹۳/۳٪) بوده است. ضریب تطابق کاپا با CT scan برابر ۰/۷۸۳ و با MRI برابر ۰/۹۱۲ بود. در مورد دو روش CT scan و MRI نیز ضریب تطابق کاپا برابر ۰/۷۸۳ بود ( $P<0/001$  در هر سه مورد).

**نتیجه‌گیری:** MRI نسبت به CT-Scan روش بهتری برای ارزیابی ضایعات داخل قفسه سینه است و شاید با ارزیابی این ضایعات با هر دو روش فوق دیگر نیازی به اخذ بیوپسی و بررسی هیستوپاتولوژی نباشد اما برای اثبات این موضوع نیاز به انجام مطالعه‌ای چند مرکزی و با حجم نمونه مناسب می باشد.

**کلمات کلیدی:** توده داخل قفسه سینه، تصویربرداری با تشدید مغناطیسی، سی‌تی‌اسکن قفسه سینه، توده مدیاستن.

مهدی یداله‌زاده<sup>۱</sup>، نادر رضایی<sup>۱</sup>، محسن فرخ‌پور<sup>۱</sup>، مهدی عظیمی<sup>۱</sup>، مانده برهن<sup>۲</sup>، محمد بهادرآدم<sup>۱</sup>، امیرحسین فروزان مهر<sup>۱</sup>، سید علی جواد موسوی<sup>۱\*</sup>

۱- گروه بیماری‌های داخلی، دانشکده پزشکی، مرکز توسعه تحقیقات بالینی بیمارستان آموزشی درمانی فیروزگر، دانشگاه علوم پزشکی ایران، تهران، ایران.

۲- گروه رادیولوژی، بیمارستان فیروزگر، مرکز توسعه تحقیقات بالینی فیروزگر، دانشگاه علوم پزشکی ایران، تهران، ایران.

\* نویسنده مسئول: تهران، بلوار کشاورز، تقاطع جمال‌زاده، ساختمان ۱۲۵.

تلفن: ۰۲۱-۶۶۹۶۱۱۳  
E-mail: moosavi.j@iums.ac.ir

### مقدمه

سینه متاستاز بدهند<sup>۱</sup> علایم بالینی در صورت بروز می‌تواند ناشی از اثرات مستقیم فشاری توده یا عوارض سیستمیک باشد. به‌طورکلی ضایعات بدخیم بیشتر علایم سیستمیک ایجاد می‌کنند تا علایم موضعی مانند سرفه، استریدور، هموپتیزی، تنگی نفس، درد، دیسفاژی، خشونت صدا، تورم صورت و یا اندام فوقانی (ناشی از فشار بر روی عروق، سندرم وناکاوای فوقانی Superior vena cava)

توده‌های مدیاستن و جدار قفسه سینه (خوش‌خیم یا بدخیم) می‌توانند از ساختارهایی که به‌صورت طبیعی در این محل‌های وجود دارند یا در طی دوران نمو جنینی از این محل‌های عبور کرده‌اند منشا بگیرند و یا از بافت‌های موجود در نواحی دیگر بدن به داخل قفسه

شده است، نشان می‌دهد که شاخص‌های کینتیک و پارامترهای مورفولوژیکی MRI در تمایز بین ضایعات بدخیم و خوش‌خیم کم‌کننده است.<sup>۸</sup> در ایران در مطالعه‌ای روی بدخیمی سلول‌های سنگفرشی حفره دهان حساسیت و ویژگی CT-scan برتر از MRI گزارش شد. همچنین مطالعاتی روی توده‌های خوش‌خیم و بدخیم بینی و استخوان تمپورال نیز در ایران انجام شده است که در قسمت بحث مقاله به آن پرداخته خواهد شد. با این حال، در زمینه مقایسه دو روش CT-Scan و MRI برای ارزیابی ضایعات داخل قفسه سینه مطالعه‌ای در ایران انجام نشده است. از این‌رو، در این مطالعه سعی شده است تا با بررسی و مقایسه این دو روش در تشخیص ضایعات داخل قفسه سینه و خارج از ریه، شامل توده‌های درون مدیاستن، فضای پلور یا جدار قفسه سینه، در بیماران مراجعه‌کننده به بیمارستان فیروزگر احتمال امکان جایگزینی MRI به جای CT-Scan بررسی شود.

## روش بررسی

این مطالعه مقطعی (Cross-sectional) از ابتدای فروردین ۱۳۹۹ تا انتهای اسفند ۱۳۹۹ در کلینیک ریه بیمارستان فیروزگر تهران انجام شده است. در طی این مطالعه ۳۰ بیمار با شکایت مشکلات ریوی که براساس معاینه بالینی و عکس قفسه سینه نیازمند دریافت سی‌تی‌اسکن قفسه سینه بودند با اخذ رضایت از آنها همزمان تحت بررسی با MRI نیز قرار گرفتند. معیار ورود بیماران دارا بودن توده داخل قفسه سینه ولی خارج ریه (به‌عبارت دیگر، توده‌های درون مدیاستن، فضای پلور یا جدار قفسه سینه) و نیاز به انجام تصویربرداری بود. کسانی که توده درون ریه داشتند، نیاز به انجام تصویربرداری نداشتند، باتری قلبی داشتند یا با ورود به مطالعه موافقت نکردند از مطالعه خارج شدند. اطلاعات مورد نیاز از هر فرد در طی مصاحبه با بیمار اخذ شد. نتایج بررسی هیستوپاتولوژی به‌عنوان استاندارد طلایی تشخیصی توسط یکی از مجرب‌ترین پاتولوژیست‌های مرکز دانشگاهی مورد بررسی و گزارش قرار گرفته است. نتایج CT-Scan و MRI براساس گزارش آنها توسط یکی از متخصصین رادیولوژی مرکز دانشگاهی مورد استفاده قرار گرفته است. اطلاعات به‌دست آمده با استفاده از SPSS software, version 23

(syndrome، هایپوتانسیون (در اثر تامپوناد قلبی یا فشار روی قلب) و سندرم هورنر ناشی از درگیری شبکه عصبی سمپاتیک.<sup>۲-۴</sup> علائم سیستمیک می‌تواند شامل موارد زیر باشد: تب، تعریق شبانه، کاهش وزن، میاستنی گراو و سایر سندرم‌های نئوپلاستیک.<sup>۱-۴</sup> برای ارزیابی و تشخیص ضایعات داخل قفسه سینه از روش‌های تصویربرداری متعددی استفاده می‌گردد. رادیوگرافی ساده قفسه سینه (Chest X-Ray, CXR) معمولاً به‌عنوان اولین و در دسترس‌ترین روش تصویربرداری مورد استفاده قرار می‌گیرد. اما ارزش تشخیصی محدودی در ارزیابی ضایعات داخل قفسه سینه و مدیاستن دارد. سی‌تی‌اسکن (Computed tomography (CT) Scan) با افزودن کنتراست داخل وریدی روش اصلی دیگری است که مورد استفاده قرار می‌گیرد و اغلب اطلاعات قابل توجهی مثل تایید وجود توده، تعیین محل توده، اندازه و ارتباط ضایعه با عناصر مجاور، خصوصیات بافتی (وجود چربی، مایع، کلسیفیکاسیون) را برای ما فراهم می‌کند. برخی از این اطلاعات مانند وجود درگیری یا تهاجم یا فشار بر روی عناصر مجاور در تعیین برنامه درمانی و آماده‌سازی برای جراحی احتمالی بسیار حاضر اهمیت است.<sup>۱</sup> تصویربرداری با تشدید مغناطیسی (Magnetic resonance imaging, MRI) یکی از روش‌های مورد استفاده در افتراق تهاجم یا فشار بر روی عناصر مجاور می‌باشد. این امر در موارد توده‌های مدیاستن قدامی که توسط سی‌تی‌اسکن (حتی همراه با کنتراست) به‌سختی امکان‌پذیر است اهمیت بیشتری دارد.<sup>۱</sup> روش‌های تصویربرداری دیگری مانند PET-CT scan و غیره نیز مورد استفاده برای ارزیابی ضایعات داخل قفسه سینه قرار می‌گیرند اما در نهایت برای تشخیص دقیق و قطعی و انجام درمان‌های اختصاصی نیازمند نمونه‌برداری و بررسی هیستوپاتولوژیک ضایعات (به‌عنوان استاندارد طلایی) هستیم.<sup>۱</sup> در برخی از مطالعات MRI، دقت بالایی در تشخیص ضایعات داخل قفسه سینه و افتراق ضایعات خوش‌خیم و بدخیم از یکدیگر داشته است، درحالی‌که تحقیقات دیگری ارزش محدودی را در این راستا گزارش نموده‌اند.<sup>۹</sup> سی‌تی‌اسکن حاوی اشعه ایکس بسیار زیادی است و احتمال سرطان پستان را در خانم‌های جوان و سرطان تیروئید را در مردان جوان افزایش می‌دهد. از مزایای MRI نسبت به CT-Scan وجود حساسیت به جریان درونی و نبود تابش یونیزان می‌باشد.<sup>۷،۸</sup> نتایج چندین مطالعه که در آن از MRI برای ارزیابی ضایعات داخل قفسه سینه استفاده

یافته‌های به‌دست آمده در سی‌تی‌اسکن و MRI بیماران مورد بررسی در جدول ۱ به‌تفصیل ذکر گردیده است. بدین ترتیب براساس گزارش هیستوپاتولوژی موارد صحیح تشخیص داده شده در CT-Scan برابر ۲۵ مورد (۸۳/۳٪) و در MRI برابر ۲۸ مورد (۹۳/۳٪) بوده است (نمودار ۱). بدین ترتیب در پنج مورد (۱۶/۷٪) براساس سی‌تی‌اسکن تشخیص ضایعه با هیستوپاتولوژی مطابقت نداشت و در مورد MRI این عدم تطابق در دو مورد (۶/۷٪) بود، یعنی به‌ترتیب ضریب تطابق کاپا در روش تشخیصی CT-Scan برابر ۰/۷۸۳ و ضریب تطابق کاپا در روش تشخیصی MRI برابر ۰/۹۱۲ بود. در مورد دو روش CT-Scan و MRI نیز ضریب تطابق کاپا برابر ۰/۷۸۳ بود (P<۰/۰۰۱ در هر سه مورد در بازه اطمینان ۹۵٪ بود).

(IBM SPSS, Armonk, NY, USA) مورد تجزیه و تحلیل قرار گرفت. کلیه بیماران با دستگاه MRI (MRI scanner, Amira, Siemens, Germany) با قدرت 5.1 تسلا و با استفاده از دستگاه سی‌تی‌اسکن (MRI scanner, Sensation-16-Slice, Siemens, Germany) در بیمارستان فیروزگر تهران مورد تصویربرداری قرار گرفته‌اند.

### یافته‌ها

در این مطالعه تعداد ۳۰ بیمار با طیف سنی ۲۱ تا ۶۹ سال و میانگین سنی ۴۴/۸۳ سال (SD=۱۲/۷۱) و میانه ۴۶ سال مورد مطالعه قرار گرفتند. ۱۸ بیمار (۶۰٪) مرد بودند. نوع هیستوپاتولوژی و

جدول ۱: مقایسه فراوانی ضایعات ریوی براساس هیستوپاتولوژی، MRI و CT scan

MRI تعداد(درصد)	CT scan تعداد(درصد)	هیستوپاتولوژی تعداد(درصد)	نوع ضایعه
۴(۱۳/۳)	۴(۱۳/۳)	۴(۱۳/۳)	ضایعه عروقی
۳(۱۰)	۳(۱۰)	۳(۱۰)	کندروسارکوم
۸(۲۶/۷)	۸(۲۶/۷)	۸(۲۶/۷)	انکوندروما
۲(۶/۷)	۲(۶/۷)	۲(۶/۷)	همانژیوم
۱۱(۳۶/۷)	۱۰(۳۳/۳)	۱۱(۳۶/۷)	نوروفیبروم
۲(۶/۷)	۳(۱۰)	۲(۶/۷)	شوانوم
۳۰(۱۰۰)	۳۰(۱۰۰)	۳۰(۱۰۰)	مجموع

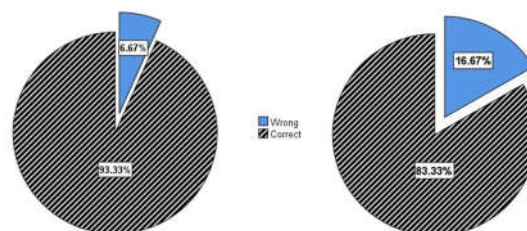
جدول ۲: مقایسه فراوانی عدم تطابق ضایعات ریوی براساس هیستوپاتولوژی، MRI و CT scan

MRI تعداد(درصد)	نوع ضایعه	CT scan تعداد(درصد)	نوع ضایعه	نوع ضایعه هیستوپاتولوژی
۰(۰)	---	۰(۰)	---	ضایعه عروقی
۰(۰)	---	۱(۲۰)	انکوندروما	کندروسارکوم
۰(۰)	---	۱(۲۰)	کندروسارکوم	انکوندروما
۰(۰)	---	۰(۰)	---	همانژیوم
۱(۵۰)	شوانوم	۲(۴۰)	شوانوم	نوروفیبروم
۱(۵۰)	نوروفیبروم	۱(۲۰)	نوروفیبروم	شوانوم
۲(۱۰۰)		۵(۱۰۰)		مجموع

Scan و MRI مورد ارزیابی تشخیصی و سپس بررسی هیستوپاتولوژی (به‌عنوان استاندارد طلایی تشخیصی) قرار گرفتند. بدین ترتیب تشخیص ضایعات براساس CT-Scan در ۸۳/۳٪ صحیح بود که ضریب تطابق کاپا برابر ۰/۷۸۳ داشته است. با توجه به جداول ۱ و ۲ مشخص می‌باشد که در ضایعات عروقی CT-Scan هیچ مورد اشتباهی گزارش نشده است ولی در ضایعات بافت نرم غیرعصبی شامل انکوندروما و کندروسارکوما دو مورد اشتباه و جابه‌جایی تشخیصی وجود داشته است. این امر در ضایعات عصبی نوروفیبروم شوانوم نیز در سه مورد اشتباه تشخیصی وجود داشته است.

اما در روش تشخیصی MRI نتایج بهتری به دست آمده است که در تمام موارد ضایعات عروقی و نرم غیرعصبی تشخیص درست داده شده است و تنها در دو مورد ضایعه عصبی شوانوم و نوروفیبروم اشتباه تشخیصی وجود داشته است که سبب شده تا در ۹۳/۳٪ تشخیص صحیح و ضریب کاپا ۰/۹۱۲ داشته باشد. از این رو به نظر می‌رسد در ضایعات عصبی روش‌های تشخیصی CT-Scan و MRI دارای نقاط ضعف بیشتری نسبت به ضایعات دیگر می‌باشند و می‌بایست ارزیابی و احتیاط بیشتری در مورد این ضایعات در نظر گرفت. اما در مطالعات دیگر آمده است که در ضایعات تومورال مجاور عروق روش انتخابی تشخیصی CT-Scan می‌باشد که به‌وسیله آن ترکیب بافتی (چربی و کلسیفیکاسیون) و فاز مایع در توده مشخص می‌شود و MRI روش با اختصاصیت بالاتری برای افتراق ضایعات توپیر از کیستیک می‌باشد و می‌تواند حتی مقادیر اندک بافت چربی در ضایعات تراتوم و تیموسی را مشخص کند. اما PET Scan در افتراق ضایعات تومورال از لنفوماها همچنان در حال مطالعه است.<sup>۱۱</sup> بدین ترتیب با توجه به یافته‌های مطالعه ما باید گفت که هرچند این دو روش در تشخیص وجود بافت چربی در ضایعات تومورال می‌توانند حساس و موفق باشند اما در تعیین نوع ضایعات توده‌های عصبی هنوز کاملاً موفق نیستند و نیازمند بررسی هیستوپاتولوژیک می‌باشند.

اما نکته جالب و حایز اهمیت این است که در تمام مواردی که ضایعات توسط روش CT-Scan اشتباه تشخیص داده شده‌اند، توسط MRI درست تشخیص داده شده‌اند و بالعکس تمام ضایعاتی که با MRI اشتباه تشخیص داده شده‌اند نیز توسط CT-Scan تشخیص صحیح داده شده است که این امر سبب ضریب تطابق کاپا برابر



نمودار ۱: مقایسه موارد تشخیص داده شده در CT-Scan و در MRI براساس گزارش هیستوپاتولوژی

## بحث

برای تشخیص زودهنگام توده‌های داخل قفسه سینه روش‌های استاندارد که دقت تشخیصی پایینی دارند امروزه دیگر مورد استفاده قرار نمی‌گیرند و از روش‌های استاندارد مثل گرافی قفسه سینه (MRI، CT-Scan، CXR) و PET که ارزش تشخیصی قابل‌قبولی دارند استفاده می‌شود.<sup>۱۱</sup> در تشخیص تهاجم ضایعه به استخوان نشان داده شده است که حساسیت و ویژگی کلی MRI و CT scan برابر است. در این مطالعه، حساسیت و ویژگی MRI و CT scan در تشخیص تهاجم ضایعه به استخوان به ترتیب ۹۴٪ و ۹۶٫۷۳٪ و ۱۰۰٪ و ۱۰۰٪ بود. حساسیت به معنای توانایی روش در تشخیص صحیح موارد مثبت است و ویژگی به معنای توانایی روش در تشخیص صحیح موارد منفی است. در تشخیص انفیلتراسیون ماهیچه‌ای نیز نشان داده شده است که حساسیت MRI بیشتر از CT scan است. حساسیت MRI در تشخیص انفیلتراسیون ماهیچه‌ای ۷۷/۲٪ بود، در حالی که حساسیت CT scan ۶۲٪ بود. همچنین در مورد تشخیص تهاجم ضایعه به غدد لنفاوی گردن، حساسیت و ویژگی CT scan در بیشتر از MRI است. حساسیت و ویژگی CT scan در تشخیص تهاجم ضایعه به غدد لنفاوی گردن به ترتیب ۸۲/۶٪ و ۳۶٪ بود، در حالی که حساسیت و ویژگی MRI به ترتیب ۷۵٪ و ۴۲٪ بود. در مطالعات مختلف مشخص شده است که استفاده از Low dose CT-Scan در بیماران با ریسک بالای بروز سرطان ریه می‌تواند به‌عنوان یک روش غربالگری مناسب مورد استفاده قرار بگیرد و سبب کاهش مرگ‌ومیر در این بیماران شود.<sup>۱۰،۹</sup> در این مطالعه مقطعی ۳۰ بیمار بالغ با ضایعات توده‌ای داخل قفسه سینه با دو روش تشخیصی CT-

استفاده قرار گیرد که نتایج احتمالی آن مطالعات می‌تواند تحولی عظیم در برنامه‌ریزی تشخیصی ضایعات تومورال داخل قفسه سینه رقم بزنند. با توجه به نتایج به‌دست آمده در این مطالعه به‌نظر می‌رسد MRI نسبت به CT-Scan روش بهتری برای ارزیابی ضایعات داخل قفسه سینه باشد و شاید بتوان با ارزیابی ضایعات داخل قفسه سینه با هر دو روش فوق دیگر نیازی به اخذ بیوپسی و بررسی هیستوپاتولوژی نباشد. اما برای اثبات این موضوع نیاز به انجام مطالعه‌ای چندمرکزی و با حجم نمونه مناسب می‌باشد.

سپاسگزاری: این مقاله با استفاده از بخشی از داده‌های پایان‌نامه تحت عنوان "بررسی ارزش MRI در تشخیص بیماری‌های ریه و مقایسه آن با CT-Scan" در مقطع دکترای پزشکی عمومی در سال ۱۴۰۰ و کد ۱۸۴۱۳-۱-۱-۹۹ و کد اخلاق IR.IUMS.REC.1399.364 که با حمایت دانشگاه علوم پزشکی ایران اجرا شده است، نگارش یافته است.

۰/۷۸۳ بین دو روش فوق شده است. لذا این نتایج می‌تواند نشانگر این موضوع باشد که شاید در مواردی که هر دو روش فوق تشخیص یکسانی را مطرح می‌کنند، در صورتی که تغییری در روند درمانی نداشته باشد، دیگر نیازی به ارزیابی هیستوپاتولوژی نیست. اما در مواردی که اختلاف تشخیصی وجود دارد حتماً نیاز به بررسی هیستوپاتولوژیک می‌باشد تا تشخیص دقیق حاصل آید. البته و صداً البته که این موضوع نیازمند بررسی جامع‌تر و انجام پژوهشی چند مرکزی و با حجم نمونه مناسب می‌باشد. با توجه به اینکه در این مطالعه بیماران دارای ضایعات تومورال داخل قفسه سینه با هر دو روش CT-Scan و MRI مورد ارزیابی قرار گرفته‌اند و سپس با بیوپسی و بررسی بافت شناختی تشخیص قطعی (استاندارد طلایی) مطابقت داده شده است و پژوهش مشابه دیگری تا این زمان منتشر نشده است لذا نتایج این مطالعه می‌تواند به‌عنوان یک پژوهش مقدماتی برای مطالعات با حجم نمونه مناسب و چند مرکزی مورد

## References

- Berry MF, Bograd AJ. Approach to the adult patient with a mediastinal mass. *UpToDate* 2023; topic 6967 Version 25.0.
- Lardinois D, Weder W. Diagnostic strategies in mediastinal mass. *Pearson's thoracic and esophageal surgery* 2008;3:1506-20.
- Shields TW, editor. General thoracic surgery. *Lippincott Williams & Wilkins* 2005.
- Su S, Colson YL. Overview of benign and malignant mediastinal diseases. *Adult Chest Surgery*, 2nd ed, Sugarbaker DJ, Bueno R, Colson YL, et al (Eds), *McGraw-Hill Education, New York* 2015:1234.
- Fujimoto K. Usefulness of contrast-enhanced magnetic resonance imaging for evaluating solitary pulmonary nodules. *Cancer imaging* 2008;8(1):36.
- Kauczor HU, Ebert M, Kreitner KF, Nilgens H, Surkau R, Heil W, Hofmann D, Otten EW, Thelen M. Imaging of the lungs using 3He MRI: preliminary clinical experience in 18 patients with and without lung disease. *Journal of Magnetic Resonance Imaging* 1997;7(3):538-43.
- Eichinger M, Optazait DE, Kopp-Schneider A, Hintze C, Biederer J, Niemann A, Mall MA, Wielpütz MO, Kauczor HU, Puderbach M. Morphologic and functional scoring of cystic fibrosis lung disease using MRI. *European journal of radiology* 2012;81(6):1321-9.
- Fujimoto K. Gd-DTPA enhanced dynamic MR imaging in pulmonary disease: evaluation of usefulness in differentiating benign from malignant disease. *Radiology* 1993;189:438.
- Schaefer JF, Schneider V, Vollmar J, Wehrmann M, Aebert H, Friedel G, Vonthein R, Schick F, Claussen CD. Solitary pulmonary nodules: association between signal characteristics in dynamic contrast enhanced MRI and tumor angiogenesis. *Lung Cancer* 2006;53(1):39-49.
- Woodard PK, Dehdashti F, Putman CE. Radiologic diagnosis of extrathoracic metastases to the lung. *Oncology (Williston Park, NY)*. 1998;12(3):431-8.
- Tang X, Qu G, Wang L, Wu W, Sun Y. Low-dose CT screening can reduce cancer mortality: A meta-analysis. *Revista da Associação Médica Brasileira* 2020;65:1508-14.

## Comparison of magnetic resonance imaging and CT scan in patients with complaints of mediastinal and chest wall mass

Mahdi Yadollahzadeh M.D.,  
Ph.D.<sup>1</sup>  
Nader Rezaei M.D., Ph.D.<sup>1</sup>  
Mohsen Farokhpour M.D.,  
Ph.D.<sup>1</sup>  
Mehdi Azimi Ph.D.<sup>1</sup>  
Maedeh Barahman M.D.,  
Ph.D.<sup>2</sup>  
Mohammad Bahadoram M.D.<sup>2</sup>  
Amirhossein Forouzanmehr  
M.D.<sup>1</sup>  
Seyed Ali Javad Mousavi M.D.,  
Ph.D.<sup>1\*</sup>

1- Department of Internal Medicine,  
School of Medicine, Firoozgar  
Clinical Research Development  
Center (FCRDC), Iran University of  
Medical Sciences, Tehran, Iran.

2- Department of Radiation  
Oncology, Firoozgar Hospital,  
Firoozgar Clinical Research  
Development Center (FCRDC),  
Iran University of Medical  
Sciences, Tehran, Iran.

\* Corresponding author: Building 125,  
Keshavarz Blvd., Jamalzadeh  
Intersection, Tehran, Iran.  
Tel: +98-21-66946113  
E-mail: moosavi.j@iums.ac.ir

### Abstract

Received: 23 Jun. 2023 Revised: 30 Jun. 2020 Accepted: 14 Aug. 2023 Available online: 23 Aug. 2023

**Background:** The realm of diagnosing intrathoracic lesions involves a spectrum of imaging methodologies, among which computed tomography (CT)-scan and magnetic resonance imaging (MRI) stand prominent. In the context of Iran, where there is no study comparing the efficacy of CT-scan and MRI for evaluating intrathoracic lesions, our study endeavors to bridge this gap. Mindful of the nuanced advantages and drawbacks inherent in each method, we aim to conduct a comprehensive comparative analysis of CT-scan and MRI in diagnosing intrathoracic lesions, focusing on patients seeking care at Firoozgar Hospital's pulmonary clinic.

**Methods:** Embarking on a cross-sectional exploration at Firoozgar Hospital Pulmonary Clinic in Tehran, Iran, our investigative journey unfolded between April 2020 and March 2021. Thirty patients, spanning ages 21 to 69, presenting with intra-thoracic lesions encompassing mediastinal and chest wall anomalies, underwent simultaneous CT scan and MRI examinations. In pursuit of diagnostic certainty, histopathology was ordained as the gold standard, and the ensuing results underwent meticulous scrutiny and analysis utilizing SPSS 23 statistical software.

**Results:** Our study cohort comprised 30 patients, averaging 44.83 years (SD=12.71), with males constituting 60% of the population. Delving into the histological reports, CT-scan and MRI accurately diagnosed 25 (83.3%) and 28 (93.3%) cases, respectively, in retrospective analysis. The Kappa matching coefficient for CT-scan stood at 0.783, while for MRI, it soared to 0.912. A notable revelation surfaced as the Kappa matching coefficient for both CT-scan and MRI maintained a robust 0.783 ( $P < 0.001$  in all three cases).

**Conclusion:** MRI might wield a superior diagnostic prowess compared to CT-scan in evaluating intrathoracic lesions. The robust Kappa matching coefficients endorse a substantial concordance between the two imaging modalities. The implications further beckon contemplation that, in select scenarios, the acquisition of biopsy and histopathology may prove redundant when scrutinizing intrathoracic lesions using the tandem approach of CT-scan and MRI. However, to etch these findings into the annals of medical certainty, a multicenter study endowed with a judicious sample size emerges as an imperative next step.

**Keywords:** mediastinal mass, chest wall mass, magnetic resonance imaging, chest computed tomography scan.

