

اداره ترومبوزهای بطن چپ: روش‌های تشخیصی و درمانی: یک مقاله مروری

چکیده

دریافت: ۱۴۰۲/۰۶/۰۱ ویرایش: ۱۴۰۲/۰۶/۱۰ پذیرش: ۱۴۰۲/۰۷/۲۳ آنلاین: ۱۴۰۲/۰۸/۰۱

مریم مهرپویا، زهرا صادقی*

ترومبوز بطن چپ (Left ventricle thrombosis, LVT) یک عارضه بسیار جدی و تهدیدکننده حیات است که معمولاً به دنبال سکته حاد قلبی همراه با بالارفتن قطعه ST (STEMI) که منجر به اختلال حرکت دیواره‌ای قابل توجه (RWMA) می‌شود، رخ می‌دهد. تشخیص، درمان و مدیریت آن چالش‌برانگیز بوده و بستگی به موارد مختلفی از جمله نوع ترومبوز، زمان انجام آنژیوپلاستی پریکوتانوس کرونر (PCI) و بیماری زمینه‌ای دارد. روش تشخیصی ارجح آن تصویربرداری تشدید مغناطیسی قلبی عروقی (CMR) می‌باشد اما به‌صورت روتین اکوکاردیوگرافی ترانس توراسیک (TTE) مورد استفاده قرار می‌گیرد. شایان ذکر است که در صورت محرز نبودن تشخیص ترومبوز بطن چپ با اکوکاردیوگرافی معمول، از ماده‌ی حاجب برای ایجاد دقت (Resolution) بیشتر استفاده می‌شود. دو عارضه جدی ترومبوز بطن چپ سکته مغزی و آمبولی سیستمیک شریانی (SE) می‌باشد. در حال حاضر برای درمان ترومبوز بطن چپ از ترکیب آنتاگونیست ویتامین K (وارفارین) در کنار هپارین استفاده می‌شود. استفاده از آنتی‌کواگولانت‌های خوراکی با اثر مستقیم (DOAC) با اینکه نتایج بسیار خوبی به ارمغان آورده ولی به دلیل نبود کارآزمایی بالینی (Clinical Trial) وسیع برای ارزیابی آن، استفاده روتین از این دارو بحث‌برانگیز است و تنها در صورت عدم تحمل یا کنتراندیکاسیون‌های وارفارین، می‌توان از آنتی‌کواگولانت‌های خوراکی با اثر مستقیم، به‌عنوان جایگزین استفاده نمود. هدف این مطالعه مروری (Narrative review)، بررسی آخرین منابع در زمینه اداره ترومبوزهای بطن چپ و اتخاذ بهترین رویکرد برای این بیماران می‌باشد.

کلمات کلیدی: سکته حاد قلبی، بطن چپ، آنتی‌کواگولانت‌های خوراکی، ترومبوز.

۱- گروه قلب و عروق، دانشکده پزشکی، دانشگاه علوم پزشکی تهران، تهران، ایران.
۲- دانشجوی پزشکی، بیمارستان امام خمینی، دانشکده پزشکی، دانشگاه علوم پزشکی تهران، تهران، ایران.

* نویسنده مسئول: تهران، انتهای بلوار کشاورز، مجتمع بیمارستانی امام خمینی، دانشکده پزشکی، دانشگاه علوم پزشکی تهران.

تلفن: ۰۲۱-۶۶۴۰۵۳۵۷

E-mail: z-sadeghi@student.tums.ac.ir

می‌باشند.^{۱-۴} در واقع انسداد حاد کرونر قدامی نزولی چپ که معمولاً همراه با صعود قطعه ST در اشتقاق‌های پری‌کوردیال است منجر به سکته حاد قلبی در دیواره قدامی می‌شود. به‌طور کلی ترومبوزهای بطن چپ به‌ویژه مواردی که با نکروز وسیع میوکارد و دیسفانکشن بطن چپ همراهی دارند، شایع‌تر بوده و با پیش‌آگهی ضعیف‌تری همراه هستند. از دیگر مواردی که با پیش‌آگهی ضعیف همراه است می‌توان به تغییرات التهابی بافت نکروز شده و آنوریسم بطن چپ اشاره کرد که تنها طی چند روز می‌تواند باعث تشکیل لخته شوند.^{۵-۸} آریتمی‌ها

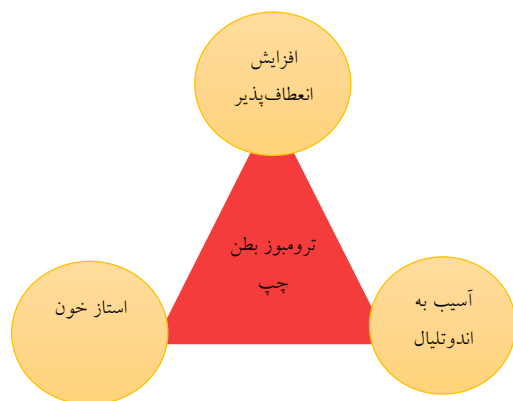
اگرچه در دهه‌های اخیر شیوع ترومبوز بطن چپ به دنبال Percutaneous coronary intervention (PCI) و درمان دوگانه آنتی‌پلاکتی (Dual antiplatelet therapy, DAPT)، بسیار کاهش یافته اما همچنان ترومبوزهای داخل قلب که غالباً در گوشک دهلیز چپ و در درجه بعدی بطن چپ با ارجحیت اپکس هستند، به‌عنوان یک عارضه جدی محسوب می‌شوند. این پدیده ارتباط واضحی با ترومبوآمبولی‌های سیستمیک داشته و از دلایل اصلی حوادث قلبی-عروقی، به‌خصوص پس از سکته حاد قلبی با درگیری دیواره قدامی

(Stroke) و آمبولی سیستمیک شریانی (SE) شود. ریسک ایجاد آمبولی سیستمیک شریانی وابسته به تحرک ترومبوز (عامل خطر مهمتر) و مقدار بیرون زدگی آن داشته و تظاهرات بالینی آن وابسته به وسعت آسیب ارگان می باشد.^{۱۰،۱۱،۱۲،۱۳}

واضح است که توده اپیکال خطی صاف مزمن (Chronic smooth laminar apical mass) استاتیکی بوده و به جهت کلسیفیه شدن کمتر مستعد آمبولی می باشد اما به سبب اینکه ۴۰٪ از ترومبوزهای بطن چپ را شامل می شود قابل چشم پوشی نخواهد بود.^{۱۴،۱۵}

در این مقاله مروری (Narrative review)، به اداره ترومبوزهای بطن چپ، از قبیل روش های تشخیصی و درمانی شامل مداخلات دارویی و جراحی می پردازیم. همچنین در این تحقیق، از منابع مربوطه منتشر شده در سال های ۲۰۲۰ تا ۲۰۲۳ استفاده شده است.

تشخیص: روش استاندارد طلایی (Gold standard) تشخیصی ترومبوز بطن چپ تصویربرداری رزونانس مغناطیسی قلب (CMR) با گادولینیوم بوده که حساسیت آن ۸۸٪-۸۲ و ویژگی آن ۱۰۰٪-۹۹ است اما به لحاظ هزینه بالا، عدم دسترسی عموم مردم و همچنین وابستگی به مهارت اپراتور، به صورت روتین (Transthoracic echocardiography, TTE) برای تشخیص و غربالگری انجام می شود.^{۱۶،۱۷،۱۸} از اندیکاسیون های استفاده از اکوکاردیوگرافی با ماده حاجب (Contrast-enhanced ultrasound, CEUS)، می توان به واضح نبودن اپکس بطن چپ، اختلال حرکت دیواره ای در قدام بطن چپ با اندکس بیشتر از ۵ (Wall motion score index, WMSI more than 5) و همینطور جهت تایید تشخیص اشاره کرد.^{۱۹،۲۰}



شکل ۱: علل ایجادکننده ترومبوز بطن چپ

به ویژه تاکی کاردی های بطنی (Ventricular tachycardia, VT) و فیبریلاسیون دهلیزی (Atrial fibrillation, AF) در صورتی که بیش از سه اپیزود در ۲۴ ساعت باشند و کاردیومیوپاتی دیلاته (Dilated cardiomyopathy, DCM) با کسرتخلیه ای کمتر از ۴۰٪ نیز یکی از علل ایجاد ترومبوز بطن چپ می باشند. البته در موارد بسیار نادرتر می تواند بدون علت زمینه ای ایجاد شده و در نهایت باعث افزایش طول دوره بستری در بیمارستان و مورتالیتی شود.^{۹-۱۳}

ترومبوزهای بطن چپ به طور معمول طی ۳ الی ۱۴ روز پس از انفارکتوس میوکارد تشکیل شده و می توانند به صورت حاد به شکل یک توده اپیکال بیرون زده (Protruding apical mass) یا مزمن به صورت یک توده اپیکال خطی صاف (Smooth laminar apical mass) نمود پیدا کند.^{۱۴،۱۵}

به طور خلاصه سه عامل: افزایش انعقادپذیری، استاز خون به دنبال آکینزی یا دیسکینزی بطن چپ (کاهش کسر تخلیه ای) و آسیب اندوتلیال (نمایان شدن کلاژن و فعال شدن آبشار انعقادی) تحت عنوان تریاد ویرشو (Virchow's triad) (شکل ۱)، در ایجاد ترومبوز بطن چپ دخیل هستند.^{۱۰-۱۴}

همچنین تفاوت های آناتومیکی، زمان انجام آنژیوپلاستی، نوع سخته قلبی، تصویربرداری تشخیصی و بیماری های زمینه ای مثل آمیلوئیدوزیس، میوکاردیت ائوزینوفیلیک، شاگاس، نارسایی احتقانی قلب، نارسایی درجه میترال، آنوریسم های قلبی و کاردیومیوپاتی تاکوتسوبو (Takotsubo cardiomyopathy) بر میزان ترومبوز بطن چپ اثرگذار هستند.^{۱۶،۱۷}

نارسایی احتقانی قلب با کاهش نیمه عمر پلاکتی، افزایش فعالیت و حجم متوسط پلاکت ها، سطح بالای فیبرینوژن، D-dimer و فاکتور فون ویل براند (Von Willebrand factor, vWF) فارغ از میزان کسرتخلیه ای بطن چپ، ارتباط زیادی با افزایش انعقادپذیری دارند. همچنین ارتباط بین سطوح پلاسمایی آلفا آنتی پلاسمین با عود ترومبوز بطن چپ محرز شده است.^{۱۸}

هرچه میزان وسعت ناحیه نکروز شده بیشتر باشد شانس بروز ترومبوز بطن چپ نیز بیشتر خواهد بود که در این حالت یک سیکل معیوب شکل می گیرد. ترومبوز ایجاد شده به خودی خود با فعال کردن هرچه بیشتر فرایندهای التهابی باعث ترومبوز بیشتر خواهد شد. این عارضه تحت عنوان ترومبوز دینامیک می تواند باعث سخته مغزی

ترومبوز استنت و حوادث راجعه حاد قلبی که ترومبوز بطن چپ دارند نیز، به مدت طولانی تری در نظر گرفته شود.^۹

همان‌گونه که اشاره شد، در صورت عدم ممنوعیت مطلق DOACها مانند تنگی شدید دریچه میترال، برای کاهش ریسک خونریزی مغزی (Intra cranial hemorrhage, ICH) یا سایر خونریزی‌های تهدیدکننده حیات، می‌توان به جای وارفارین به صورت Off-label از این عوامل استفاده کرد. به هر حال از عوارض نادر و در عین حال بسیار جدی DOACها افت شمارش پلاکتی بوده که توجه به آن حایز اهمیت است.^{۱۰،۱۱،۱۲}

اگر ترومبوز بطن چپ در زمینه کاردیومیوپاتی دیلاته (در غیاب حوادث حاد کرونری مانند سکتة حاد قلبی) رخ داده باشد، مانند موارد قلبی، توصیه به مصرف وارفارین و در صورت عدم تحمل، DOACها و سپس تصویربرداری مجدد با فاصله معمولاً سه ماهه می‌شود که بسته به شرایط بیمار، اگر در تصویربرداری بعدی، لخته حل شده بود، ریسک خونریزی بسیار بالا بود و یا ترومبوز دیوارهای کلسیفیه شده بود، درمان قطع می‌گردد در غیر این صورت درمان پیشین ادامه پیدا می‌کند.^۱

بیشتر گایدلاین‌های آمریکایی معتقد هستند که نه تنها اثربخشی وارفارین از DOAC به مراتب بیشتر است

(DOAC: ۷۰/۶، VKA: ۷۱/۵)، بلکه ریسک آمبولی آن نیز پایین‌تر است (DOAC: ۱۱، VKA: ۹/۵). انجمن کاردیولوژی اروپا معتقد است بهترین درمان وارفارین می‌باشد.^{۱۶-۱۴}

درمان با فیبرینولیتیک در مراحل اولیه و در ترکیب با DAPT و DOAC به علت بالا بردن شدید ریسک خونریزی توصیه نمی‌شود. به‌طور کلی، استفاده از DAPT و DOAC ریسک آمبولی سیستمیک را کاهش می‌دهد.^۲

شایان ذکر است که وارفارین نیازمند کنترل INR و حفظ آن در محدوده ۲/۵-۲ همراه با ملاحظات رژیم غذایی می‌باشد، از این رو طی مطالعاتی که در دهه‌های گذشته انجام شده DOAC را از جهت عدم نیاز به کنترل INR، تداخل کم با سایر داروها، ریسک خونریزی کمتر و قابلیت حل‌کنندگی بهتر گزینه‌ی مناسب‌تری یافتند.^{۱۷،۱۸،۱۹} در نهایت در افراد پر ریسک (از جهت حوادث عروقی مغزی)، افرادی که اندیکاسیون خاص (دریچه فلزی قلب یا تنگی شدید دریچه میترال) برای دریافت Vitamin K antagonists (VKAs)

در هر صورت، اکوکاردیوگرافی با ماده حاجب، بهترین روش تشخیصی است زیرا که به‌صورت واقعی در زمان (Real time) عروق و بافت قلب، سایز و شکل لخته را ارزیابی کرده و اطلاعات دقیق‌تری از مرزهای ترومبوز را می‌دهد، ولی برای غربالگری مناسب نیست. سی‌تی‌اسکن قلب به‌صورت خیلی محدود کاربرد دارد.^۴

درمان: الزاماً همه بیماران طی ۲۴ ساعت پس از سکتة حاد قلبی باید تحت اکوکاردیوگرافی قرار بگیرند.^{۱۴،۱۵} عدم مشاهده ترومبوز بطن چپ می‌تواند به‌علل آکینزی یا دیسکینزی اپکس بطن چپ، دیده نشدن اپکس و یا وجود ترومبوز دیواره‌ای (Mural thrombosis) باشد. اگر پاتولوژی‌های نامبرده رد شد، بیمار به‌مدت ۱۲ ماه تحت درمان با عوامل دوگانه آنتی‌پلاکتی (Dual antiplatelet therapy or DAPT) قرار می‌گیرد ولی اگر بیمار مبتلا به آکینزی بطن چپ بود، در نهایت ۷۲ ساعت پس از AMI تحت اکوکاردیوگرافی با ماده حاجب قرار می‌گیرد.^{۱۲} در صورت تایید شدن ترومبوز بطن چپ درمان شامل یک دوره حداقل سه ماهه وارفارین با حفظ INR در محدوده درمانی علاوه بر درمان دوگانه آنتی‌پلاکتی می‌باشد. در غیر این صورت اکوکاردیوگرافی با ماده حاجب، دو هفته بعد تکرار خواهد شد که اگر تشخیص مسجل شد، همان‌گونه که در بالا ذکر شد، عمل خواهد شد. البته از CT یا CMR هم می‌توان برای تشخیص در موارد مبهم یا شک‌برانگیز استفاده کرد.^{۱۲} لازم به ذکر است که در صورت عدم تحمل یا کنترااندیکاسیون‌های وارفارین، می‌توان به‌صورت خارج از دستورالعمل (Off-label)، از آنتی‌کواگولانت‌های خوراکی با اثر مستقیم (مانند Apixaban, rivaroxaban, or dabigatran) استفاده کرد. در هر صورت، این بیماران مشمول دریافت درمان سه‌گانه آنتی‌ترومبوتیک (شامل آنتی‌کواگولان و درمان دوگانه آنتی‌پلاکتی) هستند. پس از پایان این دوره سه ماهه، اکوکاردیوگرافی ترانس توراسیک تکرار می‌شود، در صورتی که لخته مرتفع شده بود به‌مدت ۱۲ ماه، درمان دوگانه آنتی‌پلاکتی (DAPT) که شامل ترکیب آسپرین و یک مهارکننده گیرنده P2Y12 است ادامه می‌یابد، در غیر این‌صورت مصرف آنتی‌کواگولان ادامه می‌یابد.^{۱۴،۹} شایان ذکر است که درمان سه‌دارویی ریسک خونریزی و همینطور مرگ‌ومیر را افزایش می‌دهد، به‌همین علت حتی‌الامکان، تمایل بر این است که دوره آن کوتاه‌تر شود، ولی ممکن است در بیماران پرخطر از نظر حوادث ایسکمیک مانند سابقه

قلب امریکا در سال ۲۰۱۳ استفاده از وارفارین به عنوان پروفیلاکسی در افرادی که مورد STEMI بودند توصیه شده ولی در سال ۲۰۱۷ انجمن قلب اروپا موافق به تجویز پیش‌گیرانه این داروها نبود. در هر صورت طی بررسی‌ها و مطالعات صورت گرفته استفاده کوتاه‌مدت از Rivaroxaban 2.5 mg در کنار DAPT در بیماران با Anterior STEMI می‌تواند از ترومبوز بطن چپ جلوگیری کند.^{۱۱} و در نهایت، بهترین راه‌حل برای کاهش ترومبوز بطن چپ، PCI و حفظ فانکشن بطن چپ می‌باشد.^{۱۱} از آنجایی که یکی از عوارض رژیم‌های آنتی‌ترومبوتیک خونریزی گوارشی است لذا بهتر است برای همه بیماران در حین درمان مهار کننده پمپ پروتون تجویز شود.^{۱۲} نتیجه‌گیری: با توجه به پیشرفت‌های چشمگیر درمان‌های قلبی عروقی همچنان تشخیص، درمان و مدیریت ترومبوز بطن چپ چالش‌برانگیز بوده و تشخیص زود هنگام آن به میزان زیادی به حساسیت آن روش تشخیصی بستگی دارد و از جهت جلوگیری از عوارضی مانند آمبولی سیستمیک و سکنه مغزی بسیار حایز اهمیت می‌باشد. به دلیل نبود کارآزمایی بالینی وسیع از DOAC به صورت Off-label استفاده شده و نمی‌توان در شرایط معمول از آن به عنوان جایگزین استفاده کرد.

References

- Camaj A, Fuster V, Giustino G, Bienstock SW, Sternheim D, Mehran R, et al. Left ventricular thrombus following acute myocardial infarction: JACC state-of-the-art review. *Journal of the American College of Cardiology* 2022;79(10):1010-22.
- Levine GN, McEvoy JW, Fang JC, Ibeh C, McCarthy CP, Misra A, et al. Management of patients at risk for and with left ventricular thrombus: a scientific statement from the American heart association. *Circulation* 2022;146(15):e205-e23.
- Daher J, Da Costa A, Hilaire C, Ferreira T, Pierrard R, Guichard JB, et al. Management of left ventricular thrombi with direct oral anticoagulants: retrospective comparative study with vitamin K antagonists. *Clinical Drug Investigation* 2020;40:343-53.
- Honan KA, Jogimahanti A, Khair T. An updated review of the efficacy and safety of direct oral anticoagulants in treatment of left ventricular thrombus. *The American Journal of Medicine* 2022;135(1):17-23.
- Saleiro C, Lopes J, De Campos D, Puga L, Costa M, Gonçalves L, et al. Left ventricular thrombus therapy with direct oral anticoagulants versus vitamin K antagonists: a systematic review and meta-analysis. *Journal of cardiovascular pharmacology and therapeutics* 2021;26(3):233-43.
- Manasrah N, Abdel-Qader A, Al Sbihi A, Alqasem S, Saif LT, Chaudhary AJ, et al. Left ventricular thrombus formation in a structurally and functionally normal heart: a case report and literature review. *Journal of Investigative Medicine High Impact Case Reports* 2022;10:23247096221101852.
- Kido K, Ghaffar YA, Lee JC, Bianco C, Shimizu M, Shiga T, et al. Meta-analysis comparing direct oral anticoagulants versus vitamin K antagonists in patients with left ventricular thrombus. *Plos one* 2021;16(6):e0252549.
- da Silva Ferreira H, Lopes JL, Augusto J, Simões J, Roque D, Faria D, et al. Effect of direct oral anticoagulants versus vitamin k antagonists on left ventricular thrombus outcomes: A systematic review and meta-analysis. *Revista Portuguesa de Cardiologia* 2022.
- Pradhan A, Bhandari M, Vishwakarma P, Salimei C, Iellamo F, Sethi R, et al. Anticoagulation for Left Ventricle Thrombus—Case Series and Literature Review for Use of Direct Oral Anticoagulants. *Journal of Cardiovascular Development and Disease* 2023;10(2):41.
- Alyacoub R, Elkattawy S, Jesani S, Hernandez CP, Fichadiya H, Noori MAM, et al. Early Left Ventricular Thrombus Following Ventricular Fibrillation/Ventricular Tachycardia Electrical Storm. *European Journal of Case Reports in Internal Medicine*. 2022;9(6).
- Zhang Z, Si D, Zhang Q, Jin L, Zheng H, Qu M, et al. Prophylactic rivaroxaban therapy for left ventricular thrombus after anterior ST-segment elevation myocardial infarction. *Cardiovascular Interventions* 2022;15(8):861-72.
- Mehrpooya M, Salehi A, Sherafati A. Acute Thrombotic Occlusion of proximal Left Anterior Descending Artery without ST-elevation (de Winter sign) in Electrocardiogram: A. *Frontiers in Emergency Medicine* 2020;4(4):e93-e.

ندارند و جهت ترومبوپروفیلاکسی در بیماران بدحال می‌توانیم از Direct oral anticoagulants (DOACs) ها استفاده کنیم.^{۱۳} و ۵۰٪ موارد پس از شش ماه از احتمال است که ترومبوز در بیش از ۵۰٪ موارد پس از شش ماه از AMI برطرف گردد، البته لازم به ذکر است که گاهی علیرغم درمان‌ها همچنان باقی می‌ماند.^{۱۴} و ۱۴ جراحی نیز در شرایط بسیار نادر مانند عدم تحمل داروها و یا رخداد Stroke علیرغم مصرف ضدانعقاد، البته با در نظرگیری سایر شرایط مانند درگیری عروق قلبی که نیازمند عمل جراحی قلب باز باشد و به‌ویژه در زمینه آنوریسم بطن چپ انجام می‌شود.^{۱۵} پیشگیری: ری واسکولاریزاسیون زودرس بیمار به‌ویژه با PCI و به‌طور ارجح با آنژیوپلاستی اولیه (PPCI)، همانگونه که تا حد زیادی، نیاز به عمل جراحی قلب باز یا CABG را کاهش می‌دهد به همان نسبت در کاهش اختلال عملکرد بطن و کاهش تشکیل لخته دیواره‌ای نقش دارد.^{۱۶} همانطور که گفته شد یکی از عوارض بسیار جدی ترومبوز بطن چپ آمبولی سیستمیک، ترومبوز وریدهای عمقی، (DVT)، حمله ایسکمیک گذرا (TIA) و سکنه حاد مغزی (Stroke) می‌باشد از این‌رو تصویربرداری سریالی (Serial imaging) در افراد پرریسک و یا دارای ترومبوز می‌تواند مفید باشد.^{۱۷} طبق بیانیه انجمن

13. Sardari A, Mehrpooya M, Tayebi P, Laleh Far V, Rahmadian M. A Rare Case Report of Saddle Embolism in the Abdominal Aorta Following Acute Myocardial Infarction. *Journal of Babol University of Medical Sciences* 2023;25(1):188-94.
14. Jones DA, Wright P, Alizadeh MA, Fhadil S, Rathod KS, Guttman O, et al. The use of novel oral anticoagulants compared to vitamin K antagonists (warfarin) in patients with left ventricular thrombus after acute myocardial infarction. *Eur Heart J Cardiovasc Pharmacother* 2021;7(5):398-404.
15. Mir T, Sattar Y, Attique HB, Hussain T, Alraies MC, Sheikh M, et al. Meta-Analysis of Direct Oral Anticoagulants Compared With Vitamin K Antagonist for Left Ventricle Thrombus. *Cardiovascular Revascularization Medicine* 2022;35:141-6.
16. Ghaffarpassand E, Tehrani MD, Marszalek J, Chi G. Non-vitamin K antagonist oral anticoagulants for the treatment of intracardiac thrombosis. *Journal of Thrombosis and Thrombolysis* 2018;46:332-8.
17. Hudec S, Hutyra M, Precek J, Latal J, Nykl R, Spacek M, et al. Acute myocardial infarction, intraventricular thrombus and risk of systemic embolism. *Biomedical Papers of the Medical Faculty of Palacky University in Olomouc* 2020;164(1).
18. Moosavi E, Enayati S, Borhan S, Mehrpooya M, Mohammad Amoli M. Association of G22A variant of Adenosine Deaminase gene with coronary in-stent restenosis in coronary artery patients receiving drug-eluting stent. *Journal of Birjand University of Medical Sciences* 2020;27(4):385-91.

Management of left ventricular thrombus: diagnostic and therapeutic methods: a review article

Maryam Mehrpooya M.D.¹
Zahra Sadeghi^{2*}

1- Department of Cardiology,
School of Medicine, Tehran
University of Medical Sciences,
Tehran, Iran.

2- Medical Student, School of
Medicine, Tehran University of
Medical Sciences, Tehran, Iran.

*Corresponding author: Tehran
University of Medical Sciences, School
of Medicine, Imam Khomeini Hospital
Complex, End of Keshavarz Blvd.,
Tehran, Iran.
Tel: +98-21-66405357
E-mail: z-sadeghi@student.tums.ac.ir

Abstract

Received: 23 Aug. 2023 Revised: 01 Sep. 2023 Accepted: 15 Oct. 2023 Available online: 25 Oct. 2023

Left ventricular thrombosis (LVT) is a very serious condition and life-threatening complication that usually occurs after acute occlusion of the left anterior descending (LAD) coronary artery followed by acute myocardial infarction with ST-segment elevation (STEMI), which leads to significant regional wall motion abnormality (RWMA). It should be noted that its diagnosis, treatment, and management are challenging now and depend on various factors such as the type of thrombus, time of percutaneous coronary intervention (PCI), and underlying disease. The preferred diagnostic method is cardiovascular magnetic resonance imaging (CMR), but transthoracic echocardiography (TTE) is routinely used for diagnostic and screening purposes also follow-up of response to treatment. It is worth mentioning that when the diagnosis of left ventricular thrombus is not clear with conventional echocardiography, contrast echocardiography is used for more resolution and detailed information. Left ventricular thrombosis can appear in both acute and chronic forms and lead to significant complications, the most important of them are stroke and systemic arterial embolism (SE). According to previous studies, vitamin K antagonist (warfarin) by keeping INR within the therapeutic range currently used to treat left ventricular thrombosis. Although the use of direct oral anticoagulants (DOAC) has brought excellent outcomes, but due to the lack of large clinical trials, the routine use of these agents is controversial, and only in case of warfarin intolerance or contraindications, DOACs can be used as an alternative. Generally, the best way to prevent left ventricular thrombosis is primary percutaneous coronary angioplasty (primary PCI) which preserves left ventricular function. Depending on the sensitivity of the diagnostic method, thrombus will likely resolve in >50% of patients by six months after the MI. On the other hand, in rare cases, surgery is indicated if a thrombosis remains despite the medical treatment especially if it is accompanied by a left ventricular aneurysm. The purpose of this narrative review is to evaluate the latest evidence in the field of left ventricular thrombosis management and to adopt the best approach for these patients.

Keywords: acute myocardial infarction, left ventricle, oral anticoagulants, thrombosis.

Copyright © 2023 Mehrpooya et al. Published by Tehran University of Medical Sciences.

This work is licensed under a Creative Commons Attribution-Non-Commercial 4.0 International license (<https://creativecommons.org/licenses/by-nc/4.0/>).
Non-commercial uses of the work are permitted, provided the original work is properly cited.