

آمیلوئیدوز حنجره گزارش سه مورد

دکتر سید هبت‌الدین برقمی* (دانشیار)، دکتر محسن نراقی* (استادیار)، دکتر امیر آروین سازگار* (استادیار)، دکتر آرش کشفی (پزشک عمومی)
* گروه گوش، گلو و بینی و جراحی سر و گردن، دانشگاه علوم پزشکی تهران

چکیده

آمیلوئید واژه‌ای است که برای توصیف تجمع یک ماده پروتئینی با مشخصات میکروسکوپی خاص استفاده می‌شود. آمیلوئیدوز حنجره بیماری نادر ولی خوش‌خیمی است، با این حال حنجره شایعترین محل تجمع ایزوله آمیلوئید در سر و گردن می‌باشد. در این مقاله ۳ بیمار با آمیلوئیدوز لوکالیزه حنجره که در آنها ناحیه سوپراگلوت محل عمده درگیری در دو نفر از آنها بوده، گزارش شده است. خشونت صدا، شکایت بیماران را در هنگام مراجعه تشکیل می‌داد. از توموگرافی کامپیوتری برای ارزیابی گسترش بیماری استفاده گردید. در نهایت، روش‌های آندوسکوپی و جراحی باز برای درمان بیماران به کار گرفته شد.

پروتئین آمیلوئید همچنین می‌تواند بصورت ژنتیکی (اتوزومال غالب) باشد و با افزایش سن نیز بوجود آید (۱).

آمیلوئیدوز ممکن است هر عضوی را درگیر کند. به نظر می‌رسد که حنجره یک محل ترجیحی برای رسوب آمیلوئید باشد. شایعترین منطقه درگیری حنجره وستیبول است، پس از آن طنابهای صوتی کاذب، چین‌های آری‌اپی‌گلوتیک و منطقه ساب‌گلوت درگیر می‌شوند. درگیری حنجره در آمیلوئیدوز می‌تواند بدون علامت بوده و یا منجر به فیکساسیون طنابهای صوتی، استنوز حنجره و علائم مربوطه گردد (۲).

تشخیص آمیلوئیدوز (بدون توجه به زیر گروه کلینیکی آن) را می‌توان از نظر کلینیکی با نشان دادن فیبریل‌های آمیلوئید در بافت‌های درگیر نشان داد، آمیلوئید با رنگ‌آمیزی هماتوکسیلین اتوزین صورتی می‌شود ولی مفیدترین رنگ‌آمیزی برای نشان دادن آن رنگ‌آمیزی قرمز کنگو است (۳،۴).

متأسفانه هیچگونه درمان دارویی نتوانسته است سیر آمیلوئیدوز را تغییر دهد. در فرم‌های ثانویه آمیلوئیدوز درمان بیماری عفونی یا التهابی مزمن زمینه‌ساز، ممکن است رسوب بافتی آمیلوئید و

مقدمه

آمیلوئیدوز یک گروه هتروژن از بیماری‌هاست که با رسوب بافتی یک پروتئین فیبریلار غیر محلول بتاپپتید در ماتریکس خارج سلولی مشخص می‌گردد. فرم‌های بیوشیمیایی متنوعی از پروتئین آمیلوئید مشخص شده که بر طبق ترکیب شیمیایی طبقه‌بندی شده‌اند. برای مثال، آمیلوئید AL از زنجیره‌های سبک ایمونوگلوبولین مشتق شده و آمیلوئید AA از پیش‌ساز آمیلوئید (پروتئین A) منشاء می‌گیرد. آمیلوئیدوز از نظر کلینیکی بواسطه همراهی آن با سندروم‌های کلینیکی متفاوت مشخص می‌گردد. آمیلوئیدوز اولیه، که شایعترین نوع می‌باشد، می‌تواند ایدیوپاتیک بوده و یا با دیسکرازی‌های پلاسماسل (مثل میلوم مولتیپل) همراه باشد. این بیماری با رسوب قطعه زنجیره سبک ایمونوگلوبولین (آمیلوئید al) همراه است. آمیلوئیدوز ثانویه (آمیلوئید aa) همراه با بیماری‌های التهابی مزمن مثل آرتریت روماتوئید، سل، برونشکتازی، مالاریا و عفونتهای مزمن دیگر بروز می‌کند. رسوب

چه در حالت استراحت و چه در فعالیت، سرفه و سایر علائم شکایتی نداشت. در معاینه ENT به جز در معاینه غیر مستقیم حنجره نکته مثبتی یافت نشد. در معاینه غیر مستقیم حنجره نواحی والکول، اپی گلوت، چین‌های آری‌اپی گلوت و FVC در دو طرف به نظر طبیعی بودند. حرکات TVC دو طرف خوب بود ولی توده‌ای زیر مخاطی در زیر TVC‌ها مشاهده شد. معاینه ارگانها و اعضای دیگر نیز مشکلی را نشان نداد. آزمایشات روتین اعم از آزمایشات شیمیایی خون، شمارش گلبولها و تستهای کبدی و کلیوی همگی در حد طبیعی بودند. آزمایشات روماتولوژیک منفی و ESR در محدوده طبیعی بودند. PPD و CXR و کشت خلط نیز منفی بود. در high resolution CT scan باریک شدگی در ناحیه ساب گلوت تا پروگزیمال تراشه وجود داشته که همراه با تخریب غضروفی و یا تهاجم به بافت‌های اطراف نبود (تصویر شماره ۱). توده زیر مخاطی عمدتاً در نواحی قدام و لترال ساب گلوت و تراشه قرار داشت و نواحی خلفی را درگیر نکرده بود. جهت رسیدن به تشخیص، لارنگوسکوپی مستقیم و بیوپسی انجام شد که جواب پاتولوژی با کمک رنگ‌آمیزی اختصاصی آمیلوئیدوز بود. به منظور رد آمیلوئیدوز سیستمیک بیوپسی از لثه و پوست و چربی شکم انجام شد که همگی منفی بودند. برای درمان از روش endoscopic laser excision استفاده شد که خشونت صدا تخفیف یافته ولی از بین نرفت.

بیمار دوم

خانم ف ص ۱۰ ساله با شکایت گرفتگی صدا از ۴ ماه قبل مراجعه کرده بود. بیمار همچنین مشکل تنفسی مختصری در هنگام خواب ذکر می‌نمود ولی اودینوفاژی، دیسفاژی، سرفه و دفع خلط، تنگی نفس و یا از سایر علائم شکایتی نداشت. در معاینه ENT به جز در معاینه غیر مستقیم حنجره نکته پاتولوژیکی وجود نداشت. در معاینه غیر مستقیم حنجره توده‌ای در سمت راست به صورت زیر مخاطی به رنگ صورتی روشن در ناحیه سوپراگلوت قابل مشاهده بود که چین آری‌اپی گلوتیک و FVC را درگیر ساخته و به سمت TVC راست گسترش یافته بود.

آزمایشات روتین و تستهای کبدی و بررسی‌های روماتولوژیک مشاهده شده همگی طبیعی بودند. جهت بررسی گسترش ضایعه، high resolution CT scan انجام شد که ناحیه درگیر را در قسمت سوپراگلوت نشان می‌داد (تصویر ۲ و ۳). جهت تأیید

پیشرفت بیماری را به تعویق انداخته و احتمالاً آن را معکوس سازد. علاوه بر استفاده از داروهای سیتوتوکسیک چون ملفالان در درمان آمیلوئیدوز اولیه بر اثر میلوم مولتیپل از این رژیم درمانی در سایر اشکال آمیلوئیدوز نیز استفاده شده است. در یک مطالعه این رژیم در ۱۸ درصد افراد مؤثر بوده و موجب بهبود بقاء گشته است. از سایر داروها می‌توان به کلشی‌سین، دی‌متیل سولفوکساید و آلفا-اینترفرون اشاره نمود (۱،۵).

رژیم جراحی چه به کمک آندوسکوپ و لیزر چه به صورت باز در موارد علامت‌دار می‌تواند مفید باشد ولی مدتی که بیمار بدین وسیله بدون شکایت باقی می‌ماند، متغیر بوده و ممکن است نیاز به تکرار اعمال جراحی وجود داشته باشد (۱،۲).

یافته‌ها

در این مقاله سه بیمار (یک مرد و دو زن) با آمیلوئیدوز لوکالیزه حنجره معرفی گشته‌اند. یکی از بیماران ۱۰ سال سن داشت و وقوع آمیلوئیدوز حنجره در این سن به صورت موضعی از تظاهرات بسیار نادر بیماری می‌باشد (۶). در هر سه مورد گرفتگی صدا شکایت اصلی بیماران را تشکیل می‌داد.

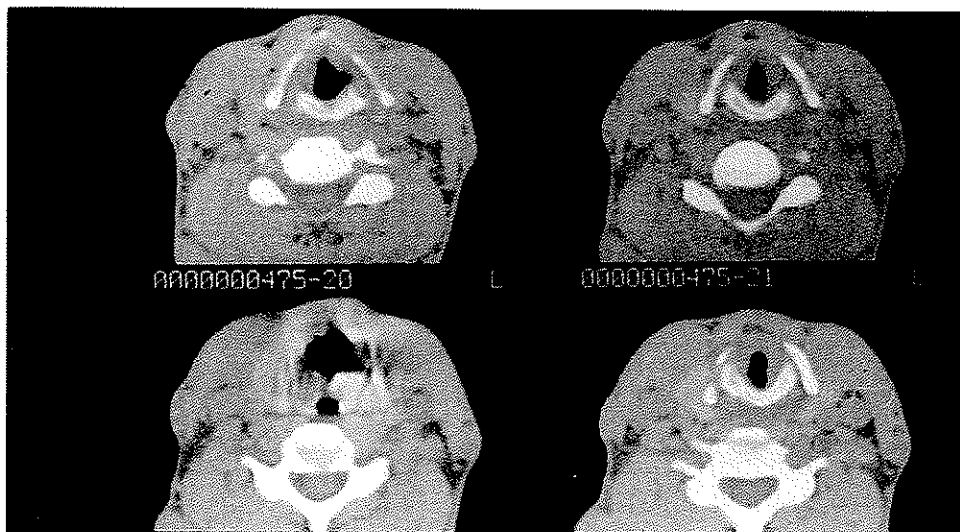
مدت بروز شکایت قبل از تشخیص بین ۴ ماه تا ۵ سال متفاوت بود. بررسی‌های دقیق‌تر به همراه انجام بیوپسی از نواحی متفاوت جهت رد آمیلوئیدوز سیستمیک در هر سه مورد انجام شد. برای بررسی میزان گسترش بیماری در حنجره بیماران مورد بررسی، high resolution CT scan در هر سه مورد انجام گردید (۷). متعاقب بررسی‌های غیر تهاجمی، لارنگوسکوپی مستقیم به همراه بیوپسی جهت به دست آوردن بافت لازم به منظور رنگ‌آمیزی اختصاصی صورت گرفت. در نمونه‌های رنگ آمیزی شده، نمای APPLE-GREEN BIREFRINGENCE با رنگ CONGO RED تشخیص را به اثبات رساند (۳).

در دو مورد از روش آندوسکوپی به همراه لیزر و در یک مورد از روش جراحی باز برای درمان استفاده شد.

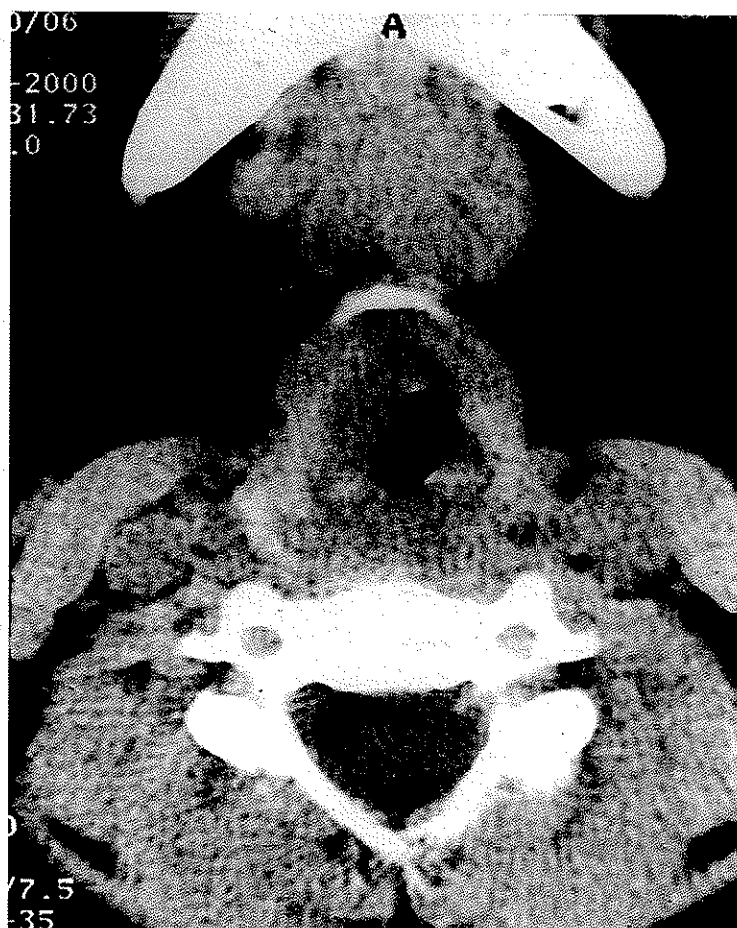
بیمار اول

آقای ع ی ۳۵ ساله که با شکایت گرفتگی و خشونت صدا مراجعه کرده بود. گرفتگی صدا از سه سال پیش بوجود آمده و بتدریج تشدید شده بود. بیمار از اودینوفاژی، دیسفاژی، تنگی نفس

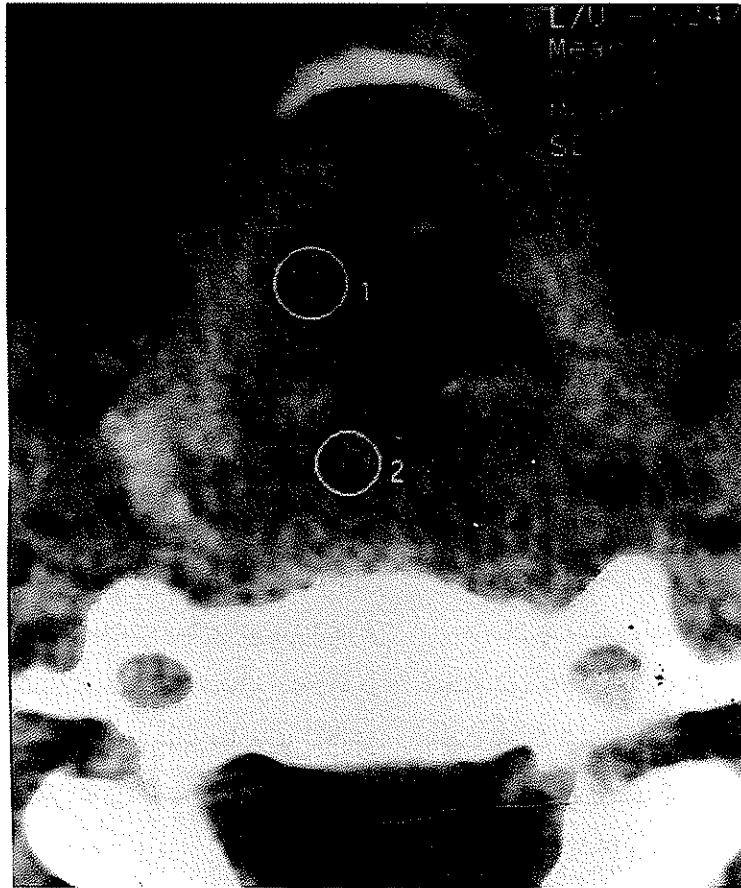
تشخیص لارنگوسکوپی مستقیم به همراه بیوپسی صورت گرفت که آمیلوئیدوز حنجره را تأیید نمود و جهت رد آمیلوئیدوز سیستمیک، بیوپسی از لثه و پوست و چربی شکم انجام شد که همگی منفی بودند. جراحی آندوسکوپیک به کمک لیزر موجب رفع علائم بیمار به طور کامل شد.



تصویر ۱- High resolution CT scan در مقاطع اگزینال از ناحیه ساب گلوت حنجره. باریک شدگی راه هوایی بدون تهاّم غضروفی مشخص است.



تصویر ۲- High resolution CT scan در مقطع اگزینال ناحیه سوپرا گلوت حنجره به درگیری در سمت راست سوپرا گلوت همراه با باریک شدگی راه هوایی توجه نمایید. A: استخوان مندیبل



صویر ۳- بزرگنمایی بیشتر تصویر ۱. توجه نمایید که ضایعات حنجره حدود مشخصی ندارند.

بیمار سوم

درمان را به طور ناکامل رها نموده بود. جهت رد آمیلوئیدوز سیستمیک بیوپسی از لسه، پوست و چربی شکم و همچنین کولونوسکوپی و بیوپسی از لحاظ رکتوم انجام شد که همگی منفی بودند. جهت خارج کردن توده، بیمار تحت جراحی با رویکرد جراحی باز حنجره از خط وسط قرار گرفت که توده در حد امکان خارج شد ولی سطوح بافتی کاملاً غیر مشخص بوده و امکان خارج کردن تمام نسوج پاتولوژیک به علت عدم امکان تشخیص حدود آنها غیر ممکن بود. بعد از عمل علائم بسیار تخفیف یافت ولی *straining voice* همچنان وجود داشت.

بحث

آمیلوئید یک ماده پروتئینی پاتولوژیک بوده که در بین سلولهای بافت‌ها و ارگانهای مختلف بدن رسوب می‌نماید و بدین ترتیب منجر به بروز تظاهرات بالینی متفاوتی می‌شود. آمیلوئیدوز می‌تواند به صورت بیماری سیستمیک یا لوکالیزه ظاهر نماید. با وجود اینکه حنجره شایعترین عضو درگیر در سر و گردن می‌باشد ولی

خانم م ب ۲۷ ساله که از حدود هفت سال قبل دچار دیسفونی به صورت *Straining voice* و *hoarseness* شده بود. بیمار علیرغم علائم طولانی مدت دیسفونی از ادینوفازی، دیسفاژی و تنگی نفس چه در حالت استراحت و چه در فعالیت شاکی نبود. به علاوه هیچ علامتی دال بر درگیری سایر اعضا وجود نداشت. در معاینه ENT به جز در معاینه غیر مستقیم حنجره نکته پاتولوژیکی وجود نداشت. در معاینه غیر مستقیم حنجره توده‌ای در سمت راست به صورت زیر مخاطی به رنگ صورتی روشن در ناحیه سوپراگلوت قابل مشاهده بود که چین آری‌اپی‌گلوتیک FVC و ناحیه آریتنوئید را درگیر ساخته و به سمت راست نیز تجاوز کرده بود.

آزمایشات روتین و تستهای کلیوی و کبدی و بررسی‌های روماتولوژیک همگی طبیعی بودند. جهت بررسی گسترش ضایعه، *high resolution CT scan* انجام شد که ناحیه درگیر در قسمت سوپراگلوتیک و گلوتیک مشهود بود. لازم به ذکر است که بیمار در حدود ۳ سال قبل در مرکز دیگری به همین علت جراحی قرار گرفته بود و نتیجه آسیب‌شناسی، آمیلوئیدوز حنجره بود ولی بیمار

به این منظور انجام آزمایشات کامل و بیوپسی از مناطق شایع درگیری در بیماری سیستمیک چون لثه، چربی و پوست شکم و رکتوم باید صورت گیرد. در گزارشهای اخیر اسپیراسیون با سوزن ظریف (FNA) از چربی شکم راه مطمئن و ساده‌ای گزارش شده است (۷). در برخی از گزارش‌ها به منظور تشخیص دقیق‌تر نوع پروتئین آمیلوئید از رنگ‌آمیزی ایمونوهیستوکیماکال استفاده می‌شود (۳،۷).

استفاده از روشهای رادیولوژیک چون high resolution CT scan با مشخص کردن میزان گسترده‌گی بیماری نحوه رسیدگی (management) و درمان را راحت‌تر کرده و به این طریق انتخاب روش جراحی می‌تواند با سهولت بیشتری صورت گیرد. درمان چه به روش آندوسکوپی و چه به روش جراحی باز انجام شود باعث تخفیف قابل ملاحظه علائم می‌گردد ولی ممکن است باعث از بین رفتن کامل آن نشود به علاوه به علت خصوصیت بیماری در اکثر گزارشات احتمال عود مجدد شکایات وجود دارد (۷،۸،۹) و به این علت شاید پیشنهاد ارزیابی استفاده درمان دارویی حتی در موارد موضعی بیماری نیز در آینده ارزشمند باشد (۱).

آمیلوئیدوز حنجره کمتر از ۱ درصد تمامی تومورهای خوش‌خیم حنجره را شامل می‌شود (۲). تشخیص بالینی این بیماری نهایتاً به تشخیص مورفولوژیک این ماده به کمک رنگ‌آمیزی اختصاصی چون رنگ قرمز کنگو بستگی دارد (۳). اگر چه ناحیه سوپراگلوت به عنوان شایعترین محل در نظر گرفته می‌شود ولی در این گزارش از سه بیمار یک مورد با درگیری ناحیه ساب‌گلوت مراجعه کرده بود (۸،۹). در این گزارش بر خلاف آنچه که به طور شایعتری ذکر می‌شود بیماری در خانم‌ها شایع‌تر از آقایان بوده و محدوده سنی شایع نیز علیرغم آنکه در دهه پنجم و شش و هفتم بیان می‌شود در این گزارش پایین‌تر بوده و در دهه دو و سه می‌باشد (۸،۹).

در این مقاله نیز نسبت به سایر مقالات گزارش شده شایعترین شکایت خشونت صدا و شایعترین علامت بیماری توده پوشیده از مخاط سالم به رنگ ارغوانی تا صورتی متمایل به زرد در لارنگوسکوپی غیر مستقیم می‌باشد. در سایر مطالعات شکایاتی چون اودینوفازی، دیسفاژی، تنگی نفس، احساس پری در گلو، نیز گزارش شده است (۸،۹،۱۰).

از آنجا که تظاهر حنجره‌ای آمیلوئیدوز ممکن است قسمتی از تظاهرات سیستمیک بیماری باشد بعد از اثبات بیماری موضعی، رد درگیری منتشر الزامی است (۷،۹،۱۰).

منابع

Cummings CW, Fredrickson JM, Harker LA, Et al: Otolaryngology head and neck surgery. Ed 3, Mosby, St. Louis, 1998, pp: 2364-2366 and 1986-1987.

2. Koufman JA: Infectious and inflammatory diseases of the larynx. In: BallenerJJ, Snow JR, JB: Otorhinolaryngology, head and neck surgery. Ed 15. Baltimore, Williams and Wilkins, 1996, p: 549.

3. Cotran RS, Kumar V, Collins T: Robbins pathologic basis of disease. Ed 6. Philadelphia, WB Saunders, 1999, p: 251-257.

4. Barnes EL Jr and Zafar T: Laryngeal amyloidosis clinicopathologic study of seven cases. Ann Otol Rhinol Laryngeal 1977, 186: 856.

5. Tan SY, Pepys MB, Hawkins PN: Treatment of amyloidosis. Am J Kidney Dis 1995, 26: 267-285.

6. O'Hallonan LR, Lusk RP: Amyloidosis of the larynx in a child. Ann Otol Rhinol Laryngol 1994, 103: 590-594.

7. Kennedy TL, Patel NM: Sutgical management of localized amyloidosis. Laryngoscope 2000, 110: 918-923.

8. Vieta LJ, And Guraieb SR: Laryngeal involvement in amyloidosis. Arch Otolaryngol Head Neck Surg. 1964, 79-490.

9. Mitrani M, Biller HF: Laryngeal amyloidosis. Laryngoscope 1985, 95: 1346-1347.

10. Simpson GT, and others Amylodosis of the head and neck and upper aerodigestive and lower respiratory tracts. Ann Oral Rhinol Laryngol 1984, 93: 374.