

هیپرکراتوز دو طرفه نیپل و آرنول پستان: گزارش مورد

دکتر حسین مرتضوی* (استادیار گروه بیماریهای پوست)، دکتر زهرا اسدی کنی* (استادیار گروه آسیب شناسی)
*دانشگاه علوم پزشکی تهران، بیمارستان رازی

چکیده

بیمار معرفی شده، خانمی ۲۵ ساله و متأهل است که سابقه ۵ ساله هیپرکراتوز و تیره شدن نیپل و آرنول دو طرفه پستان را دارد. هیپرکراتوز نیپل و آرنول یک مورد خوش خیم و نادر است که می‌تواند به صورت یک طرفه یا دو طرفه در هر دو جنس تظاهر کند. حداقل سه نوع از هیپرکراتوز نیپل و آرنول را شرح داده‌اند:

نوع اول: موردی از گسترش نوس اپیدرمال

نوع دوم: همراهی با آکانتوز نیگریکانس یا ایکتیوز

نوع سوم: ایدیوپاتیک یا نوئید

بیمار ما مبتلا به نوع دوم یعنی هیپرکراتوز نیپل و آرنول همراه با آکانتوز نیگریکانس بود.

و نیپل، با ایجاد سطح وژتان و پیگمانتاسیون شدید می‌باشد
(۲،۳،۴،۱).

مقدمه

معرفی بیمار

بیمار خانمی ۲۵ ساله و متأهل است که با هیپرپیگمانتاسیون و افزایش بدون علامت چین و شکنج‌های آرنول و نیپل هر دو پستان مراجعه کرده است (شکل ۱، ۲). تغییرات پوستی از حدود ۵ سال قبل از مراجعه شروع شده و پیشرفت تدریجی داشته و سپس ثابت باقی مانده است. ضایعات بیمار گهگاه همراه با خارش خفیف بوده است.

سابقه فامیلی بیماری مشابه در خانواده بیمار وجود نداشت. در معاینه پوست، ناحیه آرنول و نیپل هیپرتروفیک با سطح وژتان و هیپرپیگمانته بود. در معاینه پستان هیچگونه سفتی یا توده قابل لمس در نسج زیرین لمس نشد. حساسیت در لمس و چسبندگی به ساختمانهای زیرین وجود نداشت. در هنگام معاینه خروج

هیپرکراتوز نیپل و آرنول یک مورد خوش خیم و نادر است که می‌تواند به صورت یک طرفه یا دو طرفه، در هر دو جنس تظاهر کند (۲،۱). از نظر هیستوپاتولوژی با هیپرکراتوز، پاپیلوماتوز، آکانتوز و توبی کراتوتیک (keratotic plug) همراه با خصوصیات نوئید مشخص می‌گردد (۳). این عارضه هیچ اختلالی در عملکرد طبیعی پستان ایجاد نمی‌کند و فقط از نظر زیبایی و مسائل روانی بیمار را آزار می‌دهد (۳). این وضعیت معمولاً دو طرفه و بدون علامت بوده و در دهه دوم یا سوم عمر تظاهر می‌کند (۴). اغلب افراد مبتلا زن بوده و همین مسئله احتمال اتیولوژی هورمونی را مطرح می‌سازد (۳). حاملگی یا شیردهی تأثیری بر روی ضایعه ندارد (۳). بطور کلی نمای بالینی ضایعه به صورت افزایش چین و شکنج‌های پوست ناحیه آرنول

در معاینه بیمار علائم مراحل اولیه آکانتوزیس نیگریکانس بصورت افزایش پیگمانتاسیون و هیپرکراتوز مختصر در زیر بغل مواردی در بیماران مرد نیز گزارش شده است (۶).

علاوه بر سه شکل فوق در موارد نادر هیپرکراتوز نیپل و آرئول تظاهراتی از لنفوم پوستی لنفوسیت‌های T بوده (۲،۷،۸) و یا وابسته به آندوکرینوپاتی است (۲).

مواردی از هیپرکراتوز نوئید در مردان گزارش شده است (۹)، (۱۰). در مردان تغییرات نوئید پس از استروژن درمانی و یا بطور ایدیوپاتیکی بوجود می‌آید (۹). موردی از هیپرکراتوز نیپل در یک مرد که مبتلا به آدنوکارسینوم پروستات و تحت درمان دی‌اتیل استیل بسترون بوده، گزارش شده است (۱۱).

طبق اطلاعات موجود تا سال ۱۹۹۷ تنها ۴۰ مورد از این بیماری گزارش شده است (۱۲). به غیر از گزارش مهرگان و رهبری و گزارشی از اسپانیا (۱۳،۱) سایر مقالات، گزارش موردی بوده است (۱۴،۱۵،۱۶،۱۷،۱۸). ضایعاتی که در محل نیپل و آرئول بوجود می‌آیند و در تشخیص افتراقی مطرح می‌شوند عبارتند از: زگیل، اگزما (۱۹)، کراتوز سبورئیک آرئول (۲۰) و بیماری پاژت که شایعترین درماتوز نیپل و آرئول است.

درمان‌های گزارش شده برای بیماری شامل مصرف رتینوئید موضعی (تره‌تینوئین)، مصرف موضعی ژل سالیسیلیک اسید، لوسین لاکتیک اسید ۱۲٪ (۶)، کرایوتراپی (۲۲،۲۱)، جراحی ترمیمی و استفاده از لیزر CO₂ (۲) است. در یک مورد درمان با اترتینیت با دوز ۱ میلی گرم برای هر کیلوگرم در روز ناموفق بوده است (۲۳).

از آنجاییکه تظاهرات بالینی بیمار ما شامل تیره رنگ شدن و هیپرکراتوز آرئول و نیپل دو طرفه و ضایعات پیگمانته و چین دار زیر بغل‌ها بود، با توجه به یافته‌های آسیب‌شناسی، تشخیص هیپرکراتوز نیپل و آرئول همراه با آکانتوز نیگریکانس در این مورد تأیید شد. طبق تقسیم بندی Levy-Franckle بیمار گزارش شده در گروه دوم قرار می‌گیرد.

ترشحات از نوک پستان مشاهده نگردید و لنفادنوپاتی زیر بغلی لمس نشد.

هر دو طرف مشاهده شد. نتیجه آزمایش قند خون و سایر آزمایش‌های متداول طبیعی بود.

یافته‌های آسیب‌شناسی شامل هیپرکراتوز، آکانتوزیس نامنظم، دیلاتاسیون انفاندیبولوم فولیکولی حاوی پلاک کراتینی در کانونهای متعدد همراه با پاپیلوماتوز مشخص بود و تشخیص هیپرکراتوز نیپل و آرئول را تأیید نمود.

در تشخیص افتراقی بالینی بیمار، اگزمای مزمن، بیماری بوون (Bowen) و بیماری پاژت مطرح شدند.

بحث

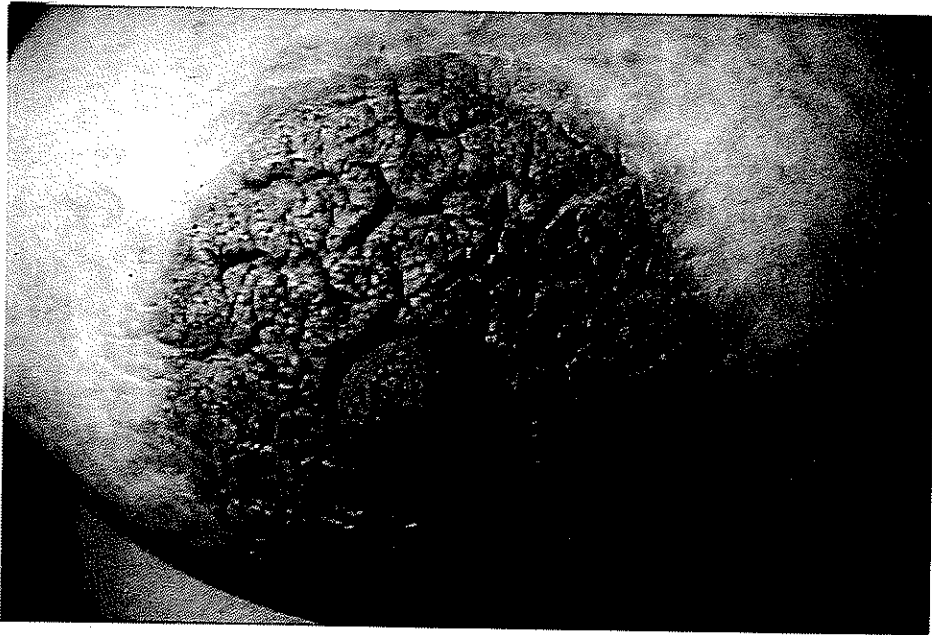هیپرکراتوز نیپل و آرئول را اولین بار تویر (Tauber) در سال ۱۹۲۳ شرح داد (۲). در سال ۱۹۷۷ مهرگان و رهبری دو بیمار جدید را معرفی و جمعاً ۱۵ بیمار را بررسی کردند (۱).

Levy-Franckel این بیماری را به سه دسته زیر تقسیم بندی کرده است (۱،۲،۵،۶):


۱- هیپرکراتوز آرئول و نیپل به عنوان طیفی از گسترش نووس ایدرمال: این نوع معمولاً یک طرفه است و در هر دو جنس دیده می‌شود.

۲- هیپرکراتوز آرئول و نیپل وابسته به ایکتیوز و سایر درماتوزها: این نوع با آکانتوز نیگریکانس، بیماری دازیه، اگزمای مزمن و با عفونت ویروس پاپیلوما (HPV) همراه می‌باشد. این شکل نیز در هر دو جنس دیده می‌شود و می‌تواند دو طرفه باشد.

۳- هیپرکراتوز آرئول و نیپل ایدیوپاتیکی نوئید خالص (Isolated nevoid form): این شکل تقریباً همیشه در زنان جوان دیده می‌شود و دو طرفه و بدون علامت است (۵). ولی



شکل ۱- هیپرکراتوز دو طرفه نیپل و آرنول



شکل ۲- هیپرکراتوز نیپل و آرنول: افزایش پیگمانتاسیون و وژتاسیون

منابع

1. Mehregan AH and Rahbari H. Hyperkeratosis of Nipple and Areola. *Arch-Dermatol*, 1977 Dec;113,(12):1691-2.
2. Busse A, Peschen M, Schop E and Vanscheidt, . Treatment of hyperkeratosis areolae mammae naeviformis with the carbon dioxide laser. *J Am Acad Dermatol*. 1999 Vol. 41, Pp 274-6.
3. D'Souza M, Gharami R, Ratnakar C, Garg BR . Unilateral nevoid hyperkeratosis of the nipple and areola. *Int J Dermatol*. 1996 Aug;35(8):602-3.
4. Alpsy E, Yilmaz E, Aykol A .yperkeratosis of the nipple: report of two cases. *J Dermatol*. 1997 Jan;24(1):43-5.
5. Xifra M, Lagodin C., Wright D. et al .Nevoid keratosis of nipple. *J Am Acad Dermatol*. 1999 Aug;41(2 Pt 2):325-6.
6. Whitaker-Worth D.L Carlone V Susser W. S.Phelan N.,and Grant-Kels .Dermatologic diseases of breast and nipple. *J Am Acad Dermatol*. 2000;Vol. 43,Pp 733-751.
7. Ahn SK, Chung J, Soo Lee W, Kim SC, Lee SH .Hyperkeratosis of the nipple and areola simultaneously developing with cutaneous T-cell lymphoma. *J Am Acad Dermatol*. 1995 Jan;32(1):124-5.
8. Allegue F, Soria C, Rocamora A, Fraile G, Ledo A. Hyperkeratosis of the nipple and areola in a patient with cutaneous T-cell lymphoma. *Int J Dermatol*. 1990 Sep;29(7):519-20.
9. English JC-3rd, Coots NV. A man with nevoid hyperkeratosis of the areola. *Cutis* 1996 May;57(5):354-6.
10. Kuhlman DS, Hodge SJ, Owen LG. Hyperkeratosis of the nipple and areola. *J Am Acad Dermatol*. 1985 Oct;13(4):596-8.
11. Mold DE, Jegasothy BV. Estrogen-induced hyperkeratosis of the nipple. *Cutis* 1980 Jul;26(1):95-6.
12. Okan G, Baykal C. Nevoid hyperkeratosis of the nipple and areola: treatment with topical retinoic acid. *J Eur Acad Dermatol Venereol*. 1999 Nov;13(3):218-20.
13. Ferrando J, Navarra E, Torres MJ. Neviform hyperkeratosis of the mammary areola. *Med Cutan Ibero Lat Am*. 1981;9(4):285-8.
14. Schwartz RA. Hyperkeratosis of nipple and areola. *Arch Dermatol*. 1978 Dec;114(12):1844-5.
15. Soden CE, "Hyperkeratosis of the nipple and areola", *Cutis* 1983 Jul; 32(1):69-71,74
16. Marin-Bertolin S, Gonzalez-Martinez R, Marquina Vila P, "Nevoid hyperkeratosis of the areola", *Plast Reconstr Surg*.1998 Jul;102(1):275-6
17. Revert A, Banuls J, Montesinos E, Jorda E, Ramon D, Torres V, "Nevoid hyperkeratosis of the areola, *Int J Dermatol* 1993 Oct;32(10):745-6
18. Rodallec J, Morel P, Guilaine J, Civatte J, "Recurring unilateral hyperkeratosis of the areola of the nipples in a pregnant woman", *Ann Dermatol Venereol*. 1978 May;105(5):527-8
19. Cordoliani F, Rybojad M, Verola O, Espie M. Dermatoses of the nipple and the areola. *Arch Anat Cytol Pathol*. 1995;43(1-2):82-7.
20. Trattner A, David M, Sandbank M. Seborrhic keratoses of the areola. *Cutis* 1994 Feb; 53(2):95-6.
21. Mitxelena J, Raton JA, Bilbao I, Diaz-Perez GL. Navoid hyperkeratosis of the areola in men: response to cryotherapy. *Deramtoogy* 1999, Vol. 199(1):73-74.
22. Vesty JP, Dunney MH. Unilateral hyperkeratosis of the nipple: response to cryotherapy. *Arch-Dermatol*. 1986 Dec;122(12):1360-1
23. Ortonne JP, el Baze P, Juhlin L. Nevoid hyperkeratosis of the nipple and areola mammae: ineffectiveness of etretinate therapy. *Acta Derm Venereol*. 1986;66(2):175-7.