

پراکنندگی تراتوما در کودکان در بیمارستانهای امیرکبیر و بهرامی در سالهای ۶۱ تا ۶۸

دکتر هوشنگ پورنگ، دانشیار فوق تخصصی جراحی کودکان، دانشگاه علوم پزشکی تهران

Occurrence of Teratomas in Children

ABSTRACT

Teratomas are embryonal neoplasms derived from totipotential cells that contain tissue from at least two and more often three germ layers (ectoderm, endoderm and mesoderm) in the midline or paraxial location from brain to sacrococcygeal region. The primary objective of this study is to determine this rather common newborn and children teratomas in different areas of the body. The secondary objective is studying the incidence and its pathology and comparison of the data with literatures.

In this research, 91 involved children in two hospital of the Tehran university of medical sciences from 1982 to 1999 has been studied.

From 91 children 60 cases were sacrococcygeal teratoma, 14 cases were sacrococcygeal and pelvic (tot...74), 9 cases in ovaries, 3 cases in the retroperitoneum 2 cases oropharyngeal, 2 cases in testis and one case in neck area. From these cases, 71 were neonate, the rest were infant or were more than 2 years old. From the cases 88 underwent surgical treatment, 3 cases died because of surgical complication and 3 cases died before operation. In this study, 84 percent of teratomas were benign and 16 percent were malignant.

The comparison of these findings with literature showed little differences.

Key words: Teratoma, children-sacrococcygeal teratomas, embryonal neoplasms.

چکیده

مورد دهانی-حلقی، ۲ مورد در بیضه و یک مورد در ناحیه گردن بوده است. از جمع بیماران، ۷۱ درصد موارد نوزاد و بقیه شیرخوار یا بیشتر از ۲ سال سن داشتند. از این تعداد، ۸۸ بیمار تحت عمل جراحی قرار گرفته، ۳ بیمار بعلت عوارض عمل فوت نمودند، ۸۴ درصد تومورها خوش‌خیم و ۱۶ درصد موارد بدخیم بوده است.

این یافته‌ها با گزارشات لیتراتور مقایسه شد تفاوت اندکی با آنها داشت. در این مقاله ضمن مروری مختصر بر متون نگارنده انواع کم‌نظیر و بعضاً منحصر بفرد تراتوما را ارائه خواهد داد.

مقدمه

اولین تعریف از تراتوما توسط یک متخصص زنان فرانسوی در قرن ۱۷ ارائه شده است. ویرشو در سال ۱۸۶۹ توده بزرگ

تراتوما نئوپلاسمی جنینی است که حاوی حداقل ۲ لایه یا هر سه لایه جرم سل اولیه (اکتودرم، آندودرم و مزودرم)، در خط میانی بدن یا در دو طرف آن از مغز تا استخوان دنبالچه می‌تواند پیدا شود. هدف اصلی از این پژوهش تعیین پراکنندگی این تومور نسبتاً شایع نوزادی و کودکی در نقاط مختلف بدن، اهداف فرعی بررسی شیوع جنسی، سنی و پاتولوژی این تومورها و مقایسه یافته‌ها با لیتراتور می‌باشد.

در این مقاله ۹۱ کودک مبتلا به تراتوما از سالهای ۱۳۶۱ تا ۱۳۷۸ در دو بیمارستان دانشگاه علوم پزشکی تهران مورد بررسی قرار گرفتند.

از ۹۱ کودک مبتلا به تراتوما، ۶۰ مورد تراتومای ساکروکوکسیژیل ۱۴ مورد تراتومای ساکروکوکسیژیل + لگنی (جمعاً ۷۴ مورد)، ۹ مورد در تخمدان، ۳ مورد پشت صفاق، ۲

تراتوما بیشتر پیدا می‌شود عبارتند از: منطقه ساکروکوکسیژیل، جلوی ساکرم، مדיاستن قدامی، تخمدان‌ها، بیضه‌ها، پشت صفاق، دهان، حلق، گردن، مغز، معده، کبد، کلیه و ... (۲،۳).

تراتوما می‌تواند بیشتر اکستراگونادال و محل بروز ساکروکوکسیژیل می‌باشد که اغلب در دختر بچه‌ها دیده می‌شود در حالیکه در بچه‌های بزرگتر و بالغین تراتوما در نخمدان و بیضه و سایر نقاط ذکر شده مشاهده می‌گردد (۱،۲،۳).

تومور منطقه ساکروکوکسیژیل بسته به اینکه در خارج، جلوی ساکرم و مخفی باشد یا قسمتی داخل و قسمتی خارج باشد به ۴ تیپ I-IV تقسیم‌بندی می‌شود (۲،۳). تراتوما بسته به محلی که پیدا می‌شود در اثر دخالت در فونکسیون اورگانهای مجاور علائم و یافته‌هایی را بوجود می‌آورد که در جدول شماره ۱ آمده است (۲)

ساکروکوکسیژیل را شرح داد که حاوی بافت‌های مختلف بدن با منشاء دور دست بوده است. ویرشو تراتوما (Teratoma) را که مشتق از کلمه یونانی Teraton یعنی غول (Monster) بود برای این تومور بکار برد. تراتوما نئوپلاسمی آمبریونال با قابلیت بافت‌سازی متعدد (totipotential) است که حداقل دو لایه یا هر سه لایه جرم سل (اکتودرم-آندودرم-مزودرم) را دارا می‌باشد (۱،۲،۳). در این تومور بافت‌های مختلف بدن مثل دندان، استخوان، پوست، عضلات و ... را می‌توان دید (۱،۲،۳). مو، بافت‌های دستگاه گوارش-مغز و اعصاب-غدد مترشحه، تراتوما می‌تواند در هر عضوی پیدا شود ولی معمولاً محل بروز در خط وسط بدن یا دو طرف محور بدن از مغز (Cephalad) تا دنبالچه (Caudad) است.

این توده تویور، کیستیک و یا مخلوط است و در ۸۰ درصد موارد خوش‌خیم و ۲۰ درصد موارد بدخیم است محل‌هایی که

جدول شماره ۱ - علائم و یافته‌های تراتوما

محل تومور	علائم	یافته‌ها
اکستراگونادال SC	بیوست-مئانه نروژنیک-اختلالات اندامها	توده ناحیه باسن-بیا یا بدون گسترش به جلوی ساکرم یا لگن یا شکم
مדיاستن	سرفه-دیسپنه-ویز-درد فشاری ثانوی	توده مدیاستین قدامی
شکمی	بیوست-انسداد ادراری تناسلی	توده شکمی-معده-کبد-امتوم
مغزی	سردرد-عدم تطابق پارالیزی Upwardgaz	تومور پی‌نالی یا سوپر اسلار AFP یا C.S.F-β-HCG بالاست
سروگردن	علائم فشاری تنفسی تغذیه‌ای	توده بزرگ منطقه
واژن	ترشح آغشته به خون واژینال	توده پولیپوئید واژن
تخمدان	درد شکم، تهوع-استفراغ-بیوست، علائم ادراری-تناسلی	توده لگنی-شکمی، ۵۰٪ کالسیفیکاسیون با AFP یا β-HCG بالا شبیه حاملگی
بیضه	تورم بدون درد یا نورسیون دردناک بیضه	توده بیضه متاستاز به ریه

ذهن می‌آورد که تومور ممکن است نتیجه یک تلاش ناموفق در تولید دو قلوئی باشد.

مطالعات ژنتیک و هسته‌ای روشن نموده است که تراتوما تخمدانی دارای مارکرهای جنسی زنانه بوده در حالیکه تراتوما بیضه ممکن است دارای مارکرهای جنسی مردانه یا زنانه باشد، تئوری دیگر پیشنهاد می‌کند که تراتوما تخمدانی ممکن است نتیجه رشد یک گامت غیر بارور شده (Parthenogenesis) باشد (۲). به هر حال در مورد منشاء و هیستوژنیز سلولهای

اتیولوژی واقعی تراتوما معلوم نیست و بعضاً ممکن است با محل بروز آن ارتباط داشته باشد. سلولهای تکثرگرا (Totipotential) مجاورت خیلی نزدیکی با محل بروز با گره‌های هسنن رویان اولیه دارند. بعضی از این سلولها ممکن است در ناحیه دنبالچه باقی مانده و باعث پیدایش تراتوما در این ناحیه بشوند. میزان دو قلوئی در فامیل بیمار با تراتوما ساکروکوکسیژیل بالاست (حدود ۱۰ درصد) و این تئوری را به

از این تعداد، ۳ نوزاد قبل از جراحی فوت نمودند، ۸ بیمار تحت عمل جراحی برداشت تومور قرار گرفتند. همه بیماران دارای نمونه پاتولوژی می‌باشند.

AFP و β HCG دو مارکسر می‌است که گرچه در همه تومورهای جرم سل اختصاصی نیست ولی بالا بودن آن در این تومورها ارزشمند بوده و برای پیگیری بیماران مهم می‌باشد، چه پائین نیامدن سطح سرمی آنها نشانه باقی ماندن قسمتی از تومورها، عود تومور و سیر پیشرونده آن می‌باشند. در بیماران ما به علت اینکه آزمایشات باید در آزمایشگاههای بیرون انجام می‌شد و زمان طولانی صرف کسب جواب می‌گردید این آزمایشات یا انجام نشده و یا جواب آن دریافت نشده است که از این نظر نقص محسوب میشود و در مطالعات آینده باید برطرف شود.

نتایج

از ۹۱ بیمار ۶۵ بیمار دختر (۷۱/۵ درصد) و بقیه پسر بودند. حدود ۷۱/۵ درصد بیماران نوزاد، ۱۶/۵ درصد شیرخوار و ۱۲ درصد از ۲ سال تا ۸ سال سن داشتند. پراکندگی محل تراتوما و نتایج هیستوپاتولوژیک آن در این تحقیق در جدول شماره ۲ و ۳ ارائه شده است. تصاویر ۱ تا ۴ مربوط به بیماران میباشند.

مواد و روشها

این مقاله ۹۱ بیمار را که در عرض ۱۸ سال از سال ۱۳۷۸-۱۳۶۱ در بیمارستان امیرکبیر و بهرامی تحت عنوان تراتوما بستری و درمان شده‌اند مورد بررسی قرار داده است. هدف اصلی تعیین پراکندگی تراتوما در کودکان و اهداف فرعی تعیین بروز سنی-جنسی، انواع هیستوپاتولوژی، عود و مقایسه با لیتراتور بوده است. از نظر پراکندگی مثل لیتراتور شایعترین محل بروز تومور منطقه ساکروکوکسیژیل بوده و اغلب بیماران نوزاد و دختر بودند.

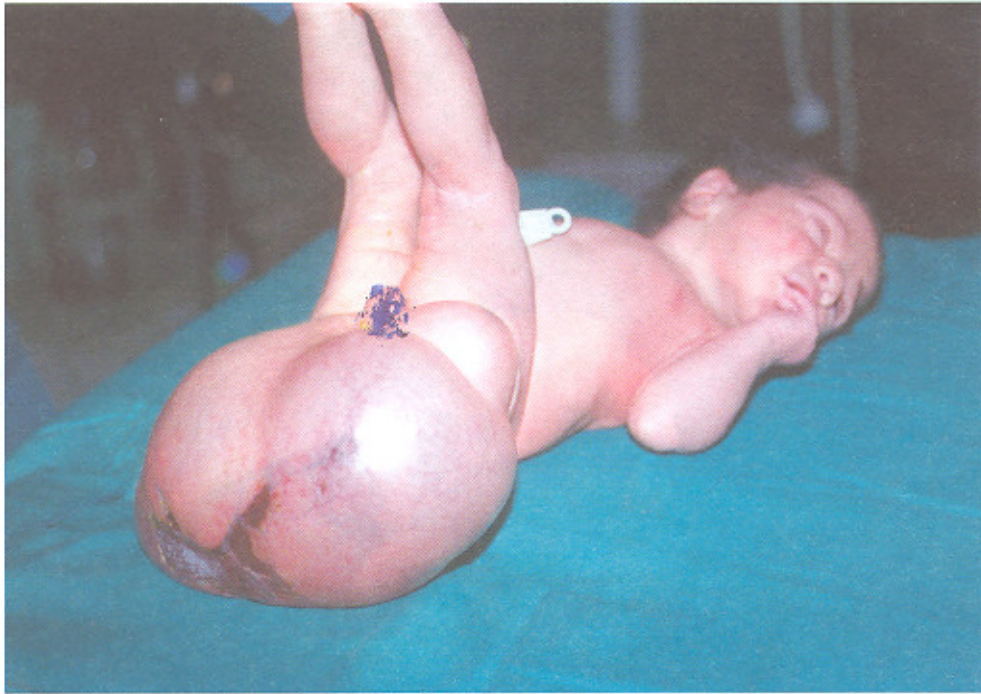جدول شماره ۲ - پراکندگی محلی تراتوما در کودکان در سالهای ۶۱ تا ۷۸ در بیمارستانهای امیرکبیر و بهرامی

تخمندان	بیضه	گردن	دهانی حلقی	پشت صفاقی	ساکروکوکسیژیل+لگنی	ساکروکوکسیژیل	جمع کل
۹ (٪۹/۶)	۲ (٪۲/۲)	۱ (٪۱/۱)	۲ (٪۲/۲)	۳ (٪۳/۳)	۱۴ (٪۱۵/۳)	۶۰ (٪۶۶/۳)	۹۱

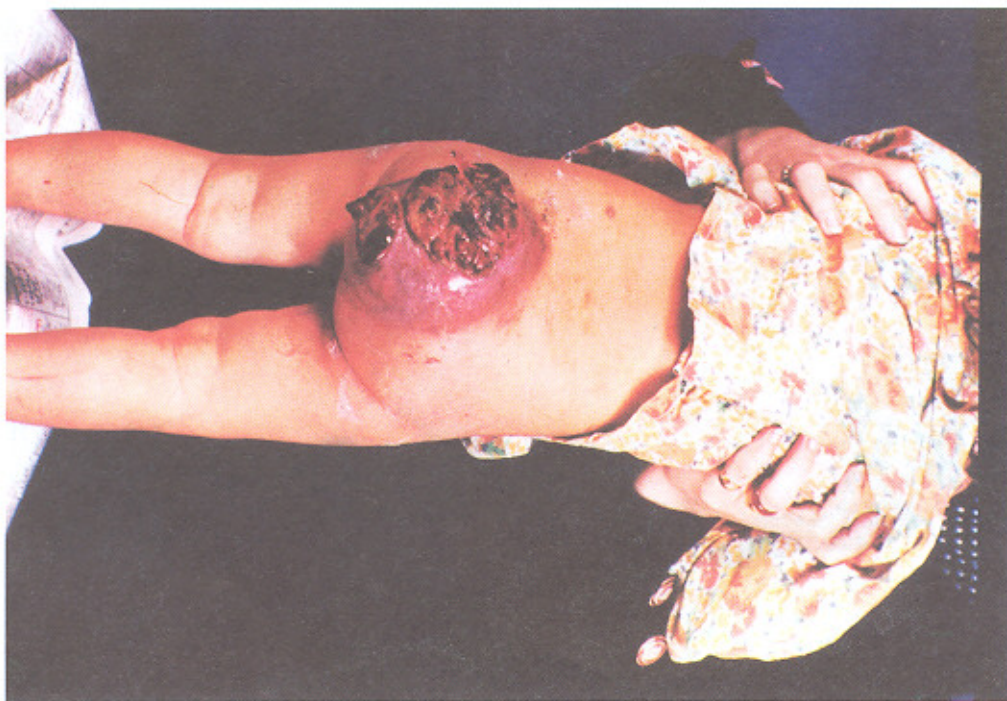جدول شماره ۳ - نتایج هیستوپاتولوژیک ۸۸ بیمار دارای تراتوما در سالهای ۶۱ تا ۷۸ در بیمارستانهای امیرکبیر و بهرامی

مورد ۶۰	=Mature teratomas=۷۸/۲
مورد ۱۴	=Immature teratomas=۱۵/۹
مورد ۱۴	=Malignant teratomas=۱۵/۹

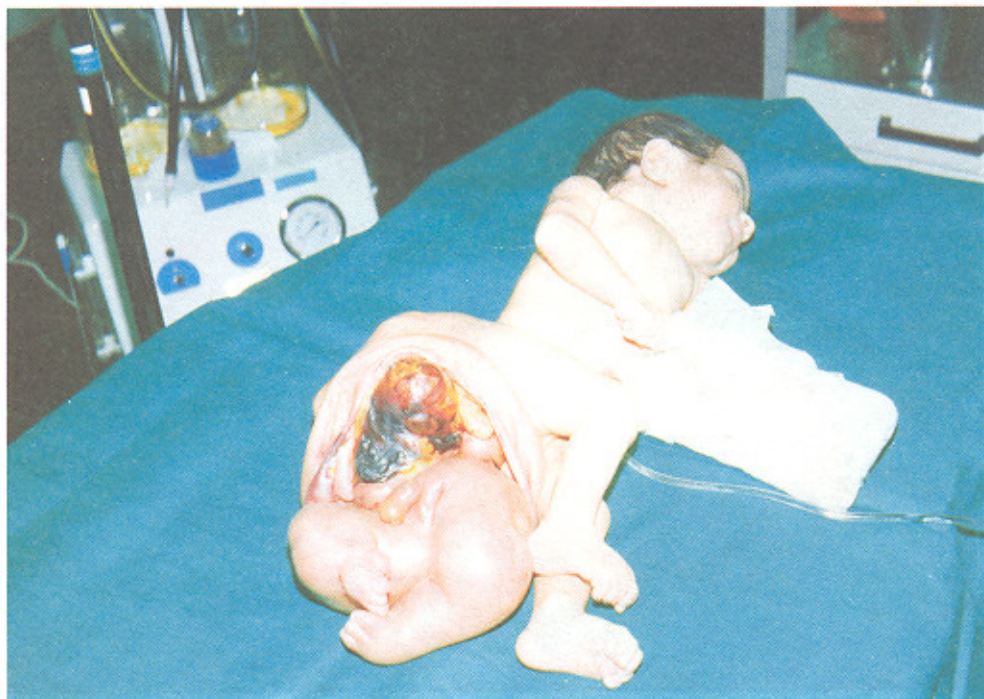
۸۸ جمع کل



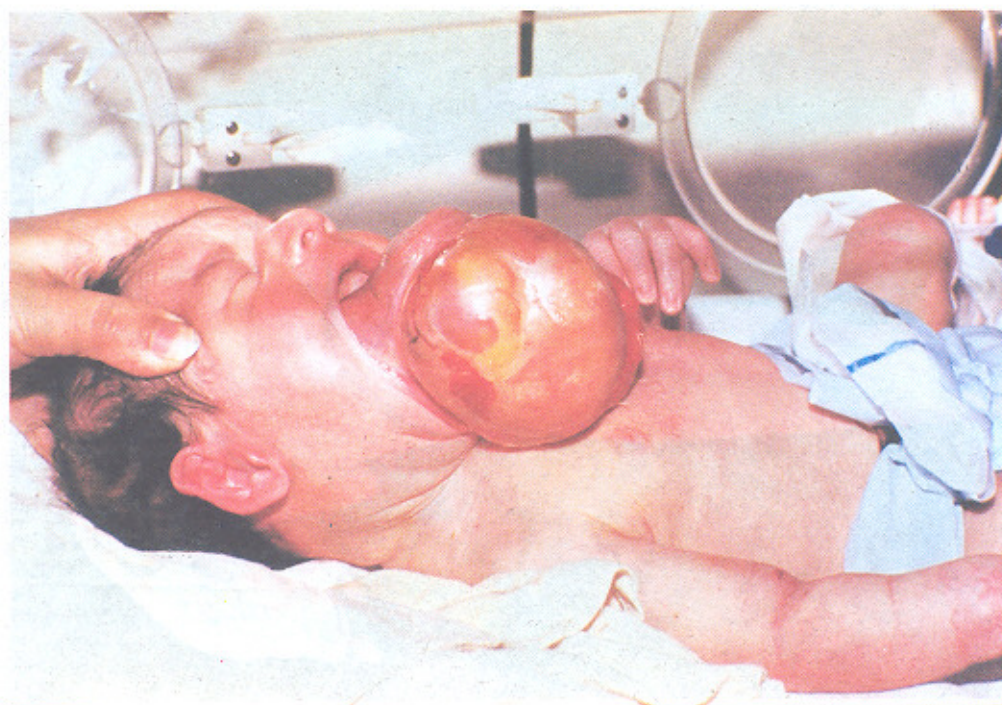تصویر شماره ۱ - تراتومای کیستیک SC در بیماران بیمارستانهای دانشگاه علوم پزشکی تهران (۱۳۶۱ تا ۱۳۷۸)



تصویر شماره ۲ - تراتومای بدخیم SC در بیماران بیمارستانهای دانشگاه علوم پزشکی تهران (۱۳۶۱ تا ۱۳۷۸)



تصویر شماره ۳ - دوقلوهای بهم چسبیده که یکی ناقص و دیگری کامل است در بیمارستانهای دانشگاه علوم پزشکی تهران (۱۳۶۱ تا ۱۳۷۸)



تصویر شماره ۴ - ترانومای بزرگ دهانی در بیمارستانهای دانشگاه علوم پزشکی تهران (۱۳۶۱ تا ۱۳۷۸)

بحث

نراتوما یک نئوپلاسم آمبریونال است که از سلولهای با خاصیت بافت‌سازی گوناگون (Totipotential) تشکیل یافته است. پراکنندگی این تومور می‌تواند از مغز تا دنبالچه باشد. شایعترین محل بروز آن به ترتیب در منطقه ساکروکوکسیژیل، مدیاستینال، پشت صفاق، تخمدان (شایعترین محل گونادال)، بیضه، مغز، ناحیه گردنی-دهانی-حلقی، معده-کبد، کلیه، واژن و ... (۲،۳،۴) می‌باشد. علائم و یافته‌های این تومورها بستگی به محل بروز داشته در اثر فشار به اورگانهای مجاور باعث پیدایش اختلالات در فونکسیون آنها می‌شود (۲،۴،۵،۶،۷).

بروز تومورهای بزرگ در ناحیه گردن، دهانی-حلقی و مدیاستینال (۵،۸،۹،۱۰) می‌تواند باعث خطرات جدی تنفسی و حتی مرگ شود (۲،۳،۷). بعضاً این تومورها دارای شانت‌های بزرگ A.V فراوان بوده که می‌تواند باعث نارسائی قلبی با برون‌ده بالا، هیدروپس و مرگ در نوزاد شود (۲،۶،۷،۸).

امروزه با استفاده از اولتراسونوگرافی و تهیه نمونه‌های خونین و مایع آمنیوتیک و بررسی A.F.P β -HCG می‌توانند این تومورها را قبل از تولد تشخیص بدهند. فایده تشخیص‌های قبل از تولد مخصوصاً در تراتومای بزرگ SC و ناحیه اروفارنکس انتقال بیماران به مراکز مجهز، جلوگیری از انداختن زایمان با سزارین و جراحی با ترومای کمتر می‌باشد در بعضی از مراکز پیشرفته دنیا این بیماران را مورد جراحی داخل رحم قرار داده یا Debulking می‌کنند (۳،۱۱،۱۲).

در مورد تراتومای پشت صفاقی و لگنی بیماران دیرتر مراجعه می‌نمایند. در این مطالعه، علائم و یافته‌ها عبارت بودند از توده، بیبوست، اختلالات ادرار، اختلالات تنفسی، دردهای شکمی و sepsis. از بیماران، ۸۸ نفر تحت عمل جراحی برداشت تومور قرار گرفتند. در این بررسی تراتومای نسبتاً شایع مدیاستن در بین بیماران‌ها جائی نداشتند که می‌تواند نشانه عدم ارجاع این بیماران به مرکز ما بوده باشد، نه عدم شیوع. در مورد تراتومای ناحیه ساکروکوکسیژیل مخصوصاً انواع بزرگ آن، ضمن اگزیزن تومور دنبالچه برداشته شد چون اگر دنبالچه در جا بماند به گفته بعضی محققین تا ۳۷ درصد احتمال عود (۴)

دارد. وقتی جزء شکمی همراه با توده SC باشد بعضاً لاپاراتومی با یا بدون کلوستومی درمان انتخابی است که در ۸ مورد از بیماران ما انجام شده است. همه نمونه‌ها به پاتولوژی فرستاده شد که ۸۴ درصد موارد خوش‌خیم و ۱۶ درصد موارد بدخیم بوده که با آمار لیترا تور (۸۰ درصد و ۲۰ درصد) مشابهت دارد. از تراتومای خوش‌خیم حدود ۱۶ درصد تراتومای نارس (Imature) بودند که در مورد اینها باید توجه داشت که ممکن است بسته به درجه دیفرانسیاسیون و عناصر تشکیل دهنده بعداً با عود بیماری بدخیم مراجعه نمایند که در ۲ بیمار ما چنین بوده است. پیش‌آگهی در بیمارانی تراتومای خوش‌خیم عالی و در مورد تراتومای بدخیم با شیمی درمانی مدرن بهتر گردیده و در مورد بیماران ما جز در چند مورد پی‌گیری جدی به عمل نیامده است.

از بیماران، ۹ نفر پس از جراحی دچار عود ضایعه در محل شدند (حدود ۱۰ درصد)، که ۵ بیمار از اول بدخیم بودند. از اینها، ۲ بیمار ابتدا خوش‌خیم و در عود بدخیم گزارش شده است، ۶ بیمار (۶/۵ درصد) فوت نمودند که ۳ بیمار بعلت عوارض عمل و ۳ بیمار بدون عمل به علت Sepsis بوده است. به هر حال با توجه به اینکه تراتوما در ناحیه ساکروکوکسیژیل شایع است و امروزه می‌توان آن را قبل از تولد با اولتراسونوگرافی و روشهای دیگر تشخیص داد این مادران باید به یک مرکز مجهز زنان با مجاورت بخش جراحی کودکان منتقل شوند تا مواظبت حین زایمان و بعد از تولد در مورد بیماران انجام گیرد. توده بزرگ ناحیه ساکروکوکسیژیل باعث تشویش والدین می‌شود و وظیفه جراح کودکان است که با آگاهی دادن به والدین باعث آرامش آنها بشود، این بیماران هنگام زایمان و انتقال به مراکز جراحی کودکان باید شدیداً مواظبت شوند تا احیاناً توده‌های بزرگ پر عروق که دارای شانت‌های A.V فراوان هستند و می‌توانند باعث نارسائی قلبی شوند مورد مراقبت لازم قرار گیرند. توده‌های بزرگ ناحیه دهانی-حلقی به علت فشار می‌تواند با ایجاد دیسترس تنفسی باعث مرگ آبی شود که فقط تراکتوستومی اورژانس می‌تواند نوزاد را نجات دهد. هنگام جراحی، تراتوما باید بطور کامل (Enbloc) در ناحیه SC همراه با دنبالچه باید برداشته شود چون در جا گذاشتن آن باعث عود می‌گردد. به علت نزدیکی

مقایسه این یافته‌ها با گزارشات بین‌المللی در جدول شماره ۴ آرایه شده است.

شدید نوده به رکتوم و آنوس نهایت دقت باید مبذول شود تا کولون پاره نشده و عضلات اسفنکتری آنوس آسیب نبیند.

جدول شماره ۴ - مقایسه یافته‌های تحقیق با گزارشات بین‌المللی

محل نومور	CHMC 1980-93	Tapper	Mahour	Berry	Grosfeld	Bale	Pouring
Ovary	۲۲	۹۴	۵۱	۱۰	۸	۱۶	۹
S.C	۲۷	۱۰۲	۵۷	۵۸	۵۵	۵۱	۷۰
CNS	۶	۹	۴	۳	۰	۵	---
Chest	۴	۱۱	۴	۵	۱۰	۴	---
Pharynx	۴	۱	۳	۲	۱۰	۴	۲
Testes	۳	۸	۶	۷	۲	۷	۲
Cervical	۲	۱۴	۱	۳	۲	۰	۱
Pelvic	۲	۰	۰	۰	۴	۰	۴
Retroperitoneum	۱	۳	۲	۲	۰	۱	۳
جمع	۷۱	۲۴۲	۱۲۸	۹۰	۹۱	۸۸	۹۱

مأخذ (۲)

منابع

۱- دکتر صلاح‌الدین دلشاد و همکاران. معرفی ۶ مورد تراتوم و مروری بر مقالات. نشریه جامعه جراحان ایران، دوره ششم، شماره صفحه ۹۷-۹۱.

2. Tapper David et al. Teratomas and other Germ cell Tumors In pediatric surgery. o, neill james jr MD et al Mosby fifth edition 1998: 447-457.

3. Rowe Mar I MD. Teratomas and - Germ cell Tumors In Essential of pediatric surgery. Mosby 1995: 269-604.

4. Bilik R. et al. Malignant Benign Neonatal Sacroccocygeal Teratomas. J pediatr Surg Vol 28. No 9 1993: 1158-1160.

5. Malone PS et al. The Functional sequellae of Sacroccocygeal Teratomas. J pediatr surg 1990 ;25 : 679-680.

6. Teitelbaum Daniel et al. Sacroccocygeal Teratomas highly vascularized. J Pediatr surg 1994; 29(1) 98-100.

7. Saing H tut et al. Parapharyngeal Teratomas in the Newborn. J pediatr surg; 29 (12): 1524-1525.

8. Sharma Ashok kumar et al: Unusual Trigeriminal Nasopharyngeal teratomas in a neo nate. J pediatr surg 1994; 29(12): 1526-27.

9. Roderick B et al. Cervical teratomas J. Pediatr surg 1998; 23 (6):583-591.

10. Lakhoo K et al. Mediastinal Teratomas J pediatr surg 1993;28(9):1161-1164.

11. Carlos A et al. Highly vascular sacroccocygeal Teratomas in neonates. J pediatr surg 1998; 33(12):1840-1842.

12. Joy L et al. A surprising Histological Evolutional preterm Sacroccocygeal teratoma. J Pediatr surg 1998;33(2): 177-179.