

## اصلاح کیفوز شدید در بیمار با اندکس پلویک بالا: گزارش یک مورد

## چکیده

دریافت: ۱۴۰۴/۰۶/۰۵ ویرایش: ۱۴۰۴/۰۶/۱۰ پذیرش: ۱۴۰۴/۰۷/۲۳ آنلاین: ۱۴۰۴/۰۸/۰۱

**زمینه و هدف:** کیفوز شدید ستون فقرات، به‌ویژه در بیماران با اختلال تعادل ساجیتال و اندکس پلویک بالا، یکی از دشوارترین چالش‌های جراحی ستون فقرات است. این وضعیت با درد مزمن، محدودیت عملکرد و افت کیفیت زندگی همراه است.

**معرفی بیمار:** بیمار خانم ۶۶ ساله با سابقه جراحی تثبیت کمربند ناموفق و ابتلا به کیفوز شدید و Positive sagittal balance قابل توجه معرفی شد. وی دچار درد رادیکولار پیشرونده و ناتوانی در راه رفتن بود. بررسی‌های تصویربرداری نشان‌دهنده PI بسیار بالا ( $88^\circ$ )، LL ناکافی ( $30^\circ$ ) و SVA برابر ۲۵ cm بود. با توجه به درمیتی شدید و کوموربیدیتی‌ها، در تاریخ مرداد ۱۴۰۴ لغایت شهریور ۱۴۰۴، Smith-Petersen Osteotomy در سطح L5-S1 انجام و تثبیت از T11 تا S2 با پیچ‌های ایلیاک صورت گرفت، همچنین دیسککتومی L2-L3 جهت درمان بیماری سطح مجاور انجام شد.

**نتیجه‌گیری:** پس از عمل، بهبود قابل توجهی در تعادل ساجیتال با افزایش LL به  $45^\circ$  و کاهش PI به  $65^\circ$  مشاهده شد. این گزارش مورد با تبیین ارتباط PI بالا و شکست در جراحی‌های پیشین، موجب گسترش دانش در درک مکانیزم‌های بیومکانیکی درمیتی‌های ساجیتال و بهینه‌سازی انتخاب تکنیک‌های اصلاحی ایمن‌تر در بیماران پرخطر می‌شود.

**کلمات کلیدی:** گزارش موردی، جراحی اصلاحی ستون فقرات، اندکس پلویک، تعادل ساجیتال، کیفوز شدید.

محسن نبیونی\*، احمد قربانپور  
بارفروشی، علی توکلی پیرزمان

گروه جراحی مغز و اعصاب، دانشکده پزشکی،  
دانشگاه علوم پزشکی ایران، تهران، ایران.

\*نویسنده مسئول: تهران، دانشگاه علوم پزشکی ایران،  
دانشکده پزشکی، گروه جراحی مغز و اعصاب.

تلفن: ۰۲۱-۶۴۳۵۲۴۸۰

E-mail: nabuni.m@iums.ac.ir

## مقدمه

کافی نبوده و معمولاً نیاز به مداخله جراحی وجود دارد.<sup>۱-۳</sup> یکی از شاخص‌های مهم در ارزیابی بیماران مبتلا به کیفوز، بررسی پارامترهای مرتبط با تعادل ساجیتال از جمله اندکس پلویک (Pelvic index) است.<sup>۴-۸</sup> بالا بودن این اندکس معمولاً بیانگر چرخش لگن به سمت عقب و افزایش شیب ساکروم بوده و می‌تواند بر وضعیت کلی ستون فقرات و پاسخ بیمار به درمان اثرگذار باشد. در چنین شرایطی، اصلاح کیفوز نیازمند برنامه‌ریزی دقیق‌تر و بهره‌گیری از تکنیک‌های جراحی پیشرفته است تا علاوه بر اصلاح زاویه، تعادل ساجیتال نیز حفظ شود.<sup>۹</sup>

در سال‌های اخیر، پیشرفت‌های قابل توجهی در روش‌های

کیفوز یا گوزپشتی یکی از اختلالات شایع ستون فقرات به‌شمار می‌رود که با افزایش غیرعادی قوس پشتی مهره‌ها مشخص می‌شود. در شرایط طبیعی، زاویه انحنای پشتی ستون فقرات حدود ۲۰ تا ۴۵ درجه است، اما زمانی که این زاویه از ۵۰ درجه فراتر رود، وضعیت به‌عنوان کیفوز پاتولوژیک شناخته می‌شود. این ناهنجاری می‌تواند پیامدهایی همچون درد طولانی‌مدت، مشکلات تنفسی، افت کیفیت زندگی و تغییرات قابل توجه در شکل قامت فرد ایجاد کند. در موارد پیشرفته، درمان‌های غیرجراحی مانند فیزیوتراپی یا استفاده از بریس

فقرات، شواهدی به نفع تغییرات التهابی در دیسک L5-S1 مشاهده گردید که احتمال دیسکیت یا عفونت را مطرح می‌کند (شکل ۱). به منظور بررسی دقیق‌تر، بیوپسی دیسک تحت هدایت CT انجام شد، با این حال نتایج کشت میکروبی منفی گزارش گردید و شواهد قطعی به نفع عفونت فعال به دست نیامد.

در بررسی سابقه پزشکی، ابتلای بیمار به دیابت ملیتوس نوع ۲ با میزان HbA1c معادل ۷/۲٪ و همچنین عمل جراحی بای‌پس عروق کرونری ثبت شده بود. با توجه به شواهد موجود، این بیماری زمینه‌ای به عنوان عاملی بالقوه مؤثر در اختلال ترمیم بافتی، افزایش ریسک عوارض پس از جراحی و تأثیر بر سیر بالینی بیمار مدنظر قرار گرفت.

در زمان مراجعه اخیر، معاینات بالینی و بررسی‌های تصویربرداری وجود Adjacent level disease در سطح L2-L3 را همراه با اختلال شدید در تعادل ساجیتال نشان داد.

بیمار دارای Positive sagittal balance قابل توجه بود و در وضعیت ایستاده و راه رفتن، پوسچر خمیده با کیفوز واضح تته مشاهده می‌شد. ارزیابی پارامترهای اسپاین-پلوئیس پیش از عمل بیانگر Pelvic incidence (PI) برابر با ۸۸ درجه و Lumbar lordosis (LL) برابر با ۳۰ درجه بود. این یافته‌ها نشان‌دهنده ناهماهنگی بارز بین PI و LL و جبران بیش از حد لگنی بوده و به وضوح حاکی از عدم تعادل ساجیتال محسوب می‌شد. علاوه بر این، Sagittal vertical axis (SVA) برابر با ۲۵ cm، Dubouset's lumbosacral angle (LSA) بیش از ۳۰ درجه و Boxall's slip angle (BSA) بیش از ۳۰ درجه گزارش شد که همگی شدت دفرمیتی و کیفوز لومبوساکرال را تأیید می‌کردند (جدول ۱).

باتوجه به شدت تغییر شکل، سابقه جراحی قبلی، دستکاری چندسطحی مهره‌ها و ناکارآمدی مکانیزم‌های جبرانی، تصمیم به انجام یک جراحی اصلاحی گسترده (Revision deformity surgery) گرفته شد. اهداف اصلی این مداخله شامل بازگرداندن تعادل ساجیتال، اصلاح پوسچر، کاهش درد رادیکولار و ارتقای ظرفیت عملکردی بیمار بود. در حین عمل، اصلاح Lumbar lordosis از ۳۰ درجه به ۴۵ درجه با موفقیت انجام شد و Pelvic incidence به ۶۵ درجه کاهش یافت. برای دستیابی به اصلاح مناسب در صفحه ساجیتال، Smith-petersen osteotomy (SPO) در سطح L5-S1 اجرا گردید (شکل ۲).

جراحی ستون فقرات حاصل شده است، از جمله استفاده از ابزارهای تثبیت‌کننده مدرن، انجام استئوتومی‌های چندسطحی و به کارگیری رویکردهای کم‌تهاجمی. این نوآوری‌ها امکان اصلاح موفقیت‌آمیز کیفوز شدید را فراهم کرده‌اند. با این حال، وجود اندکس پلویک بالا چالش‌های بیشتری برای جراحان ایجاد می‌کند، زیرا ممکن است نیاز به اصلاحات گسترده‌تر در نواحی کمری و لگنی باشد تا تعادل کلی بدن برقرار شده و از بروز عوارضی مانند سندرم عدم تعادل ساجیتال پس از عمل پیشگیری شود.<sup>۱۱-۱۲</sup>

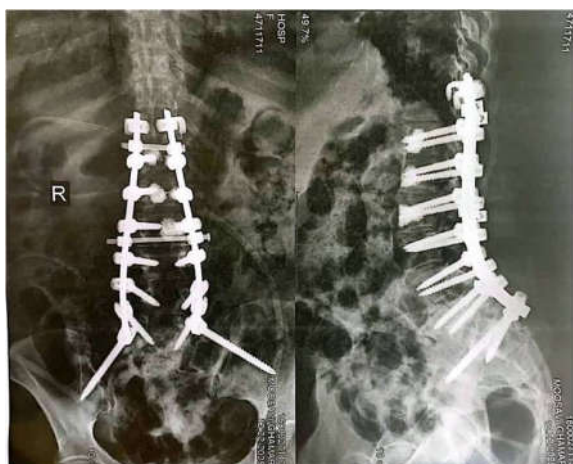
کیفوز شدید ستون فقرات یکی از چالش‌برانگیزترین اختلالات ارتوپدی و نوروسرجری محسوب می‌شود که می‌تواند منجر به درد مزمن، اختلال عملکرد عصبی و تغییرات قابل توجه در کیفیت زندگی بیماران گردد. ارزیابی دقیق پارامترهای ساجیتال از جمله Pelvic index (PI) و Sagittal balance نقش کلیدی در تصمیم‌گیری‌های درمانی دارد. در این گزارش موردی، به بررسی یک بیمار خانم ۶۶ ساله با سابقه جراحی قبلی و بروز عوارض متعدد پرداخته می‌شود که تحت عمل اصلاحی گسترده قرار گرفته است.

## معرفی بیمار

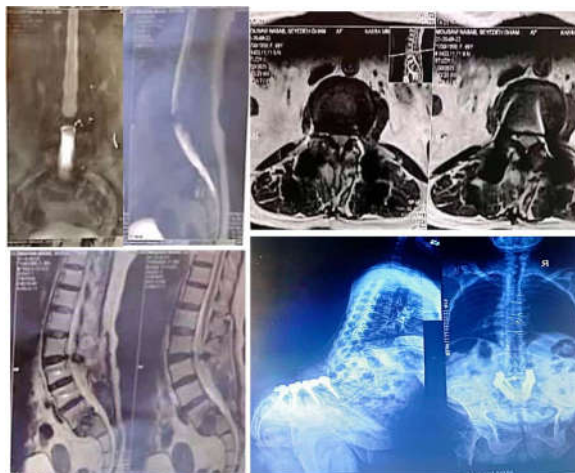
بیمار خانم ۶۶ ساله با شکایت اصلی از درد رادیکولار پیشرونده در اندام‌های تحتانی و ناتوانی عملکردی همراه با تغییر واضح در وضعیت قامت (Postural deformity) به کلینیک جراحی ستون فقرات مراجعه نمود. وی از اختلال پیشرونده در راه رفتن و خستگی زودرس هنگام ایستادن شکایت داشت و قامت خمیده با الگوی کیفوتیک واضح در معاینه بالینی قابل مشاهده بود.

در سابقه جراحی، بیمار در تاریخ ۱۰ اسفند ۱۴۰۱ در یک مرکز درمانی دیگر تحت عمل جراحی تثبیت مهره‌های کمری با استفاده از پیچ‌های پدیکولار از سطح L3 تا S1 قرار گرفته بود. سیر پس از عمل با بروز Foot drop پایدار در اندام تحتانی راست همراه شد که علی‌رغم پیگیری‌های بعدی، بهبود نیافت و به عنوان نقص عصبی باقیمانده در نظر گرفته شد.

حدود ۳۵ روز پس از جراحی اولیه (۱۵ فروردین ۱۴۰۲)، بیمار به دلیل بروز علائم سیستم عصبی مرکزی با تشخیص انسفالیت هرپسی بستری شد. در ارزیابی‌های تصویربرداری همزمان ستون



شکل ۲: این تصویر نشان‌دهنده نتیجه پس از جراحی بیمار می‌باشد



شکل ۱: تصاویر پیش از جراحی بیمار

جدول ۱: مقایسه‌ای پارامترهای اسپاینوپلویک

پارامتر	قبل از عمل	بعد از عمل	مقادیر نرمال (میانگین فیزیولوژیک)
<b>Pelvic Incidence (PI)</b>	۸۸°	۶۵°	۴۵°-۶۵°
<b>Lumbar Lordosis (LL)</b>	۳۰°	۴۵°	تقریباً برابر با $PI \pm 9^\circ$
<b>Sagittal Vertical Axis (SVA)</b>	۲۵ cm	-	
<b>Dubousset's Lumbosacral Angle (LSA)</b>	>۳۰°	۰°	نزدیک به صفر ( $0^\circ-10^\circ$ )
<b>Boxall's Slip Angle (BSA)</b>	>۳۰°		

اسکولیوز دژنراتیو یا در افراد چاق، عدد PI پس از اصلاح جراحی می‌تواند تغییر کند. بنابراین، اتکای صرف به PI-LL mismatch همیشه قابل اعتماد نیست و باید به Global balance بیمار و مقدار SVA توجه ویژه داشت. در سابقه پزشکی بیمار (PMH)، عمل قلب باز و CABG انجام شده بود و با توجه به وجود کوموربیدیتی‌های متعدد، رویکرد جراحی بر پایه روش‌های کمتر تهاجمی طراحی شد. در همین راستا، اصلاح کیفوز با تکنیک Smith-petersen osteotomy به‌عنوان روشی ایمن‌تر و کم‌تهاجمی‌تر انتخاب گردید تا ضمن دستیابی به اصلاح مطلوب در محور ساجیتال، خطرات ناشی از جراحی سنگین در بیمار پرخطر کاهش یابد.

تثبیت مهره‌ها به‌صورت گسترده از T11 تا S2 با پیچ‌های پدیکولار انجام شد و جهت افزایش پایداری ناحیه لومبوساکرال، پیچ‌های ایلیاک نیز کارگذاری شدند. همچنین، برای رفع فشار عصبی و درمان Adjacent level disease، دیسکتومی در سطح L2-L3 صورت گرفت. نتایج پس از عمل نشان‌دهنده اصلاح معیارهای اسپاینوپلویک بیمار و اصلاح کامل کیفوز در سطح L5-S1 بود. L5-incidence پیش از عمل بیش از ۶۰ درجه بود، پس از اصلاح به ۴۵ درجه کاهش یافت (جدول ۱). نکته مهم آن است که در افراد بالغ، PI معمولاً یک پارامتر ثابت محسوب می‌شود، با این حال، در مقالات گزارش شده که در بیماران با PI بالا (بیش از ۶۰ درجه)، در موارد

## بحث

میزان لوردوز مورد نیاز کمتری برای دستیابی به تعادل مناسب در صفحه ساجیتال را تعیین می‌کند.<sup>۱۹-۱۷</sup> در بیماران با PI بالا، عدم تطابق میان PI و (PI-LL mismatch) LL می‌تواند منجر به جبران‌های پاتولوژیک، افزایش Pelvic tilt و در نهایت بروز Positive sagittal balance شود. این وضعیت اغلب با علائم بالینی نظیر درد مزمن کمبری، خستگی زودرس هنگام ایستادن و راه رفتن و کاهش کیفیت زندگی همراه است.<sup>۲۰</sup> در بیمار مورد بحث، LL بیش از عمل تنها ۳۰ درجه بود که با توجه به PI=۸۸، بیانگر ناهماهنگی شدید ساجیتال بود. اصلاح این ناهماهنگی از طریق افزایش LL به ۴۵ درجه اقدامی کلیدی در بازگرداندن تعادل بیومکانیکی و کاهش بارهای غیرطبیعی وارد بر ستون فقرات محسوب شد. همچنین، L5 incidence که پیش از عمل بیش از ۶۰ درجه بود، پس از اصلاح به ۴۵ درجه کاهش یافت و کیفوز L5-S1 به‌طور کامل اصلاح گردید.

نکته مهم آن است که PI در افراد بالغ معمولاً ثابت در نظر گرفته می‌شود، با این حال، در مقالات گزارش شده که در بیماران با PI بالا (بیش از ۶۰ درجه)، در اسکولیزوهای دژنراتیو یا در افراد چاق، عدد PI پس از اصلاح جراحی می‌تواند تغییر کند. بنابراین، اتکای صرف

اصلاح دفرمیتی‌های شدید ستون فقرات، به‌ویژه در شرایطی که اختلالات بارز در پارامترهای تعادل ساجیتال مانند اندکس پلویک بالا (Pelvic Incidence) وجود دارد، همچنان یکی از دشوارترین حوزه‌ها در جراحی ستون فقرات محسوب می‌شود.<sup>۱۳، ۱۴</sup> پیچیدگی این موارد زمانی افزایش می‌یابد که بیمار سابقه جراحی قبلی داشته باشد، زیرا تغییرات آناتومیک، اسکارهای جراحی و اختلال در بیومکانیک طبیعی ستون فقرات می‌تواند برنامه‌ریزی و اجرای مداخلات اصلاحی را به‌طور قابل‌توجهی دشوار سازند.<sup>۱۵، ۱۶</sup> در گزارش حاضر، بیمار با کیفوز شدید، Positive sagittal balance واضح، اندکس پلویک بالا (PI=۸۸) قبل از عمل و درگیری سطح مجاور در L2-L3، پس از یک جراحی تثبیتی ناموفق اولیه، تحت عمل اصلاحی گسترده قرار گرفت که نمونه‌ای روشن از پیچیدگی‌های درمانی در دفرمیتی‌های پیشرفته ستون فقرات به‌شمار می‌رود. مطالعات متعدد بر اهمیت رابطه میان اندکس پلویک و لوردوز کمبری در حفظ تعادل ساجیتال تأکید کرده‌اند (جدول ۲). PI یک پارامتر مورفولوژیک نسبتاً ثابت است که

جدول ۲: بررسی مطالعات مشابه

نویسندگان	سال انتشار	مجله	عنوان مقاله	توضیحات اصلی (هدف)
Czyz M. همکاران <sup>۲۱</sup>	۲۰۱۷ و	European Spine Journal	New method for correction of lumbo-sacral kyphosis deformity in patient with high pelvic incidence.	توصیف یک تکنیک جدید برای استئوتومی طولی دوطرفه ساکروم که امکان کاهش مستقیم کیفوز لومبو-ساکرال ناشی از درصد بالای پیوند لگنی (PI) و اصلاح عدم تعادل ساجیتال را فراهم می‌کند.
Yu B. همکاران <sup>۲۲</sup>	۲۰۱۶ و	Spine	Treatment of extreme tuberculous kyphosis using spinal osteotomy and halo-pelvic traction: a case report.	توصیف فرآیند و نتیجه درمان کیفوز شدید سکی ستون فقرات (کایفوز زاویه‌دار ۱۸۰ درجه) با استفاده از استئوتومی ستون فقرات و کشش هال-پلویک (Halo-pelvic traction) به صورت تدریجی و ایمن.
Rose PS. همکاران <sup>۲۳</sup>	۲۰۰۹ و	Spine	Role of pelvic incidence, thoracic kyphosis, and patient factors on sagittal plane correction following pedicle subtraction osteotomy.	تعیین تأثیر محل استئوتومی کمبری (PSO)، شاخص لگنی (PI)، کایفوز سینه‌ای (TK) و ویژگی‌های بیمار بر میزان اصلاح به‌دست آمده در بیماران مبتلا به عدم تعادل ساجیتال ثابت. نتیجه گرفتند که PI و TK می‌توانند لوردوز کمبری مورد نیاز برای اصلاح کامل را با حساسیت بالا پیش‌بینی کنند.
Lee D-H. همکاران <sup>۲۴</sup>	۲۰۱۶ و	European Spine Journal	A retrospective study to reveal the effect of surgical correction of cervical kyphosis on thoraco-lumbo-pelvic sagittal alignment	ارزیابی تأثیر اصلاح جراحی کایفوز گردنی بر هم‌ترازی ساجیتال قفسه سینه، کمبری و لگنی. نتیجه گرفتند که اصلاح کایفوز گردنی بر شیب T1 و کایفوز سینه‌ای تأثیر می‌گذارد، اما بر هم‌ترازی کمبری-لگنی تأثیری ندارد و مکانیسم‌های جبرانی عمدتاً در ناحیه سینه‌ای رخ می‌دهند.
McKay G. همکاران <sup>۲۵</sup>	۲۰۱۸ و	Asian Spine J	The relationship between sacral kyphosis and pelvic incidence	ارزیابی رابطه بین کایفوز ساکرال (SK) و شاخص لگنی (PI) یافته‌ها نشان دادند که همبستگی مثبت قوی بین PI و SK وجود دارد که نشان‌دهنده مورفولوژی‌های متفاوت لگن است و SK می‌تواند بر شیب ساکرال (SS) تأثیر بگذارد.

عملکرد حرکتی بیمار داشت.<sup>۲۸-۳۰</sup> این یافته با گزارش‌های پیشین هم‌سو است که نشان می‌دهند عدم تعادل ساجیتال و اعمال استرس‌های غیرطبیعی پس از جراحی‌های تثبیتی می‌تواند خطر دژنراسیون و ناپایداری در سطوح مجاور را افزایش دهد.<sup>۳۰،۳۱</sup>

نتیجه‌گیری: این مطالعه موردی اهمیت حیاتی تحلیل دقیق پارامترهای ساجیتال، به ویژه هماهنگی میان Pelvic incidence و Lumbar lordosis را در انتخاب رویکرد جراحی برای بیماران با دفرمیتی‌های پیچیده ستون فقرات برجسته می‌کند، اجرای جراحی اصلاحی وسیع همراه با استئوتومی‌های هدفمند و تثبیت طولانی‌مدت، می‌تواند تعادل بیومکانیکی را بازیابی کرده و علائم بالینی را کاهش دهد، در حالی‌که انتخاب تکنیک جراحی مناسب در بیماران با سابقه عمل قبلی، عاملی کلیدی در دستیابی به نتایج عملکردی مطلوب است، اگرچه این یافته‌ها به‌عنوان یک مطالعه موردی قابلیت تعمیم‌پذیری محدودی دارند، اما اصول مطرح شده چارچوبی ارزشمند برای ارزیابی فردی بیماران و راهنمایی تحقیقات آتی در زمینه مقایسه تکنیک‌های جراحی و بررسی تأثیر سابقه جراحی قبلی فراهم می‌آورند و در مجموع، این تحقیق با ارائه یک مثال بالینی موفق، بر ضرورت رویکرد جامع و مبتنی بر اصول بیومکانیکی در مدیریت دفرمیتی‌های ستون فقرات تأکید کرده و به دانش موجود در این حوزه می‌افزاید.

به PI-LL mismatch همیشه قابل اعتماد نیست و باید به Global balance بیمار و مقدار SVA توجه ویژه داشت.<sup>۳۶</sup> وجود سابقه جراحی قبلی شامل پیچ‌گذاری از L3 تا S1، همراه با بروز عوارض نورولوژیک نظیر Foot drop پایدار و عارضه سیستم عصبی مرکزی به‌صورت انسفالیت هرپسی، فرآیند تصمیم‌گیری جراحی را پیچیده‌تر ساخت. علاوه بر این، بیمار سابقه عمل قلب باز و CABG داشت و با توجه به وجود کوموربیدیتی‌های متعدد، خطرات جراحی افزایش یافته بود. همچنین، وجود دیابت ملیتوس با  $HbA1c=7/2$  درصد به‌عنوان یک عامل خطر مهم برای عفونت، تأخیر در ترمیم بافتی و افزایش احتمال شکست ایمپلنت‌ها در نظر گرفته شد، موضوعی که در مطالعات قبلی نیز مورد تأکید قرار گرفته است.<sup>۳۷</sup> در راستای اصلاح مؤثر دفرمیتی و دستیابی به ثبات طولانی‌مدت، از تکنیک‌های پیشرفته جراحی شامل Smith-petersen osteotomy در سطح L5-S1، پیچ‌گذاری گسترده از T11 تا S2 و استفاده از پیچ‌های ایلیاک بهره گرفته شد. شواهد موجود نشان می‌دهد که در بیماران مبتلا به دفرمیتی‌های شدید و PI بالا، فیکساسیون ایلیاک نقش قابل‌توجهی در افزایش پایداری ناحیه لومبوساکرال و کاهش خطر شکست ایمپلنت، به‌ویژه در جراحی‌های اصلاحی چندسطحی، ایفا می‌کند. علاوه بر اصلاح دفرمیتی، درمان Adjacent segment disease در سطح L2-L3 از طریق دیسکتومی، نقش مهمی در کاهش علائم رادیکولار و بهبود

## References

- Lam JC, Mukhdomi T. Kyphosis. [Updated 2023 Aug 8]. In: StatPearls [Internet]. Treasure Island (FL): StatPearls Publishing; 2025 Jan-. Available from: <https://www.ncbi.nlm.nih.gov/books/NBK558945/>.
- Rohlmann A, Klöckner C, Bergmann G. Biomechanik der kyphose. *Der Orthopäde*. 2001;30(12):915-8.
- Roghani T, Zavieh MK, Manshadi FD, King N, Katzman W. Age-related hyperkyphosis: update of its potential causes and clinical impacts-narrative review. *Aging Clin Exp Res*. 2017;29(4):567-77.
- Nabiuni M, Hatam J, Haghbin S. Protective factors of preventing proximal junctional kyphosis as the most common complication of adult spinal deformity surgery. *Iranian Journal of Neurosurgery*. 2023;9:0-.
- Knebel A, Daher M, Singh M, Fisher L, Daniels AH, Diebo BG. Sagittal spinal alignment measurements and evaluation: Historical perspective. *N Am Spine Soc J*. 2024;19:100519.
- Wang Y, Zhang Y, Zhang X, Huang P, Xiao S, Wang Z, et al. A single posterior approach for multilevel modified vertebral column resection in adults with severe rigid congenital kyphoscoliosis: a retrospective study of 13 cases. *Eur Spine J*. 2008;17(3):361-72.
- Najafi M, Jahanbakhshi A, Finocchi Ghersi S, Giaccherini L, Botti A, Cavallieri F, et al. Clinical effects of immuno-oncology therapy on glioblastoma patients: A systematic review. *Brain Sciences*. 2023;13(2):159.
- Daneshi SA, Nabiuni M, Taheri M, Pour Roustaei Ardekani R. Spinal Versus General Anesthesia for Spine Surgery During the COVID-19 Pandemic: A Case Series. *Anesth Pain Med*. 2023;13(2):e134783.
- Le Huec JC, Thompson W, Mohsinaly Y, Barrey C, Faundez A. Sagittal balance of the spine. *Eur Spine J*. 2019;28(9):1889-905.
- Sheikhi A, Nabiuni M, Zia S, Sadeghi M, Brühl AB, Brand S. Association of VDR Polymorphisms (FokI, ApaI, and TaqI) with Susceptibility to Lumbar Disc Herniation: Systematic Review, Meta-Analysis, Trial Sequential Analysis, and Transcriptional Prediction. *Medicina*. 2025;61(5):882.
- Stephan SR, Mikhail CM, Platt A, Lehman RA, editors. Deformity correction techniques in adult spinal deformity 2023: Elsevier.
- Falk DP, Agrawal R, Dehghani B, Bhan R, Gupta S, Gupta MC. Instrumentation failure in adult spinal deformity patients. *Journal of Clinical Medicine*. 2024;13(15):4326.
- Nabiuni M, Hatam J, Haghbin S. Protective Factors of Preventing Proximal Junctional Kyphosis as the Most Common Complication of Adult Spinal Deformity Surgery. *IrJNS*. 2023;9(0):139.
- Makhni MC, Shillingford JN, Laratta JL, Hyun SJ, Kim YJ. Restoration of Sagittal Balance in Spinal Deformity Surgery. *J Korean Neurosurg Soc*. 2018;61(2):167-79.

15. Rybaczek M, Kowalski P, Mariak Z, Grabala M, Suszczyńska J, Łysoń T, et al. Safety in Spine Surgery: Risk Factors for Intraoperative Blood Loss and Management Strategies. *Life (Basel)*. 2025;15(10).
16. Dong S, Li J, Jia X, Zhu J, Chen Y, Yuan B. Analysis of risk factors for adjacent segment degeneration after minimally invasive transforaminal interbody fusion at lumbosacral spine. *Computational Intelligence and Neuroscience*. 2022;2022(1):4745534.
17. Cheung JPY. The importance of sagittal balance in adult scoliosis surgery. *Ann Transl Med*. 2020;8(2):35.
18. Le Huec JC, Faundez A, Dominguez D, Hoffmeyer P, Aunoble S. Evidence showing the relationship between sagittal balance and clinical outcomes in surgical treatment of degenerative spinal diseases: a literature review. *Int Orthop*. 2015;39(1):87-95.
19. Tavakoli Pirzaman A, Aghajanian S, Mansoori R, Al-e-Ahmad A, Ebrahimzadeh M, Moghadamnia AA, et al. Interaction of quercetin and 5-fluorouracil: cellular and pharmacokinetic study. *Toxicology Mechanisms and Methods*. 2023;33(6):502-11.
20. Tartara F, Garbossa D, Armocida D, Di Perna G, Ajello M, Marengo N, et al. Relationship between lumbar lordosis, pelvic parameters, PI-LL mismatch and outcome after short fusion surgery for lumbar degenerative disease. Literature review, rationale and presentation of public study protocol: RELApSE study (registry for evaluation of lumbar arthrodesis sagittal alignment). *World Neurosurgery*. X. 2023;18:100162.
21. Czyz M, Forster S, Holton J, Shariati B, Clarkson DJ, Boszczyk BM. New method for correction of lumbo-sacral kyphosis deformity in patient with high pelvic incidence. *European Spine Journal*. 2017;26(8):2204-10.
22. Yu B, Zhu K, Zhao D, Wang F, Liang Y. Treatment of extreme tuberculous kyphosis using spinal osteotomy and halo-pelvic traction: a case report. *Spine*. 2016;41(4):E237-E41.
23. Rose PS, Bridwell KH, Lenke LG, Cronen GA, Mulconrey DS, Buchowski JM, et al. Role of pelvic incidence, thoracic kyphosis, and patient factors on sagittal plane correction following pedicle subtraction osteotomy. *Spine*. 2009;34(8):785-91.
24. Lee D-H, Ha J-K, Chung J-H, Hwang C-J, Lee CS, Cho JH. A retrospective study to reveal the effect of surgical correction of cervical kyphosis on thoraco-lumbo-pelvic sagittal alignment. *European Spine Journal*. 2016;25(7):2286-93.
25. McKay G, Torrie PA, Dempster G, Bertram W, Harding I. The relationship between sacral kyphosis and pelvic incidence. *Asian Spine Journal*. 2018;12(1):74.
26. Lee JH, Na KH, Kim JH, Jeong HY, Chang DG. Is pelvic incidence a constant, as everyone knows? Changes of pelvic incidence in surgically corrected adult sagittal deformity. *Eur Spine J*. 2016;25(11):3707-14.
27. Rollins KE, Varadhan KK, Dhataria K, Lobo DN. Systematic review of the impact of HbA1c on outcomes following surgery in patients with diabetes mellitus. *Clinical nutrition*. 2016;35(2):308-16.
28. Kim K-T, Park K-J, Lee J-H. Osteotomy of the spine to correct the spinal deformity. *Asian spine journal*. 2009;3(2):113.
29. Saade A, Tannoury T, Bhale R, Singh V, Das A, Tannoury C. Hardware failure following multilevel posterior percutaneous fixation using the minimally invasive antepsoas (MIS-ATP) approach in adult spine deformity. *Journal of Spine Surgery*. 2024;10(3):438.
30. Shan X, An J, Li L, Sun Y, Li J, Zhang F, et al. An innovative minimally invasive technique for lumbar adjacent segment disease: a retrospective comparative analysis between extreme-oblique lumbar interbody fusion combined with percutaneous endoscopic lumbar discectomy (XOLIF-PELD) and posterior lumbar interbody fusion (PLIF) revision. *Journal of Orthopaedic Surgery and Research*. 2025;20(1):609.

## Correction of severe kyphosis in a patient with high pelvic incidence: a case report

Mohsen Nabiouni M.D.\*  
Ahmad Ghorbanpour  
Barforoshi M.D.  
Ali Tavakoli Pirzaman M.D.

Department of Neurosurgery,  
School of Medicine, Iran University  
of Medical Sciences, Tehran, Iran.

\* Corresponding author: Department of Neurosurgery, School of Medicine, Iran University of Medical Sciences, Tehran, Iran.  
Tel: +98-21-64352480  
E-mail: nabiuini.m@iums.ac.ir

### Abstract

Received: 27 Aug. 2025 Revised: 01 Sep. 2025 Accepted: 15 Oct. 2025 Available online: 23 Oct. 2025

**Background:** Severe spinal kyphosis, particularly in patients with sagittal imbalance and high Pelvic incidence (PI), represents one of the most challenging conditions in spinal surgery. This deformity is commonly associated with chronic pain, functional limitation, and a decreased quality of life.

**Case Presentation:** A 66 year old woman presented with progressively worsening radicular pain, gait impairment, early fatigue while standing, and a severe kyphotic deformity with marked sagittal imbalance. Her history was significant for an instrumented lumbar fusion from L3 to S1 performed in March 2023, complicated by persistent right foot drop, followed approximately five weeks later by rehospitalization for herpetic encephalitis; concurrent imaging demonstrated inflammatory changes at the L5-S1 disc space suspicious for discitis, although CT guided biopsy cultures were negative. Her medical comorbidities included type 2 diabetes mellitus and prior coronary artery bypass grafting. Radiographic and spinopelvic analysis revealed adjacent segment disease at L2-L3 and severe sagittal malalignment with a pelvic incidence of 88°, lumbar lordosis of 30°, and sagittal vertical axis of 25 cm. Given the significant PI-LL mismatch and progressive postural collapse, revision deformity surgery was indicated. The patient underwent a Smith-Petersen osteotomy at L5-S1 with long segment posterior fixation from T11 to S2, including iliac screw fixation, between August and September 2025. Postoperatively, lumbar lordosis improved to 45°, pelvic incidence decreased to 65°, and global sagittal alignment was restored, resulting in marked pain relief, improved standing tolerance, correction of spinal balance, and stable neurological status during recovery.

**Conclusion:** Postoperatively, significant improvement in sagittal balance was achieved, with LL increasing to 45° and PI decreasing to 65°, leading to marked functional recovery and pain relief. This case powerfully demonstrates the correlation between a high Pelvic incidence (PI) and prior surgical failure. It serves as an important didactic example in understanding the biomechanical drivers of sagittal deformity, emphasizing the optimization of safer, corrective surgical techniques for high-risk, complex patients to ensure durable global alignment.

**Keywords:** case report, corrective spinal surgery, pelvic incidence, sagittal balance, severe kyphosis.

Copyright © 2025 Nabiouni et al. Published by Tehran University of Medical Sciences.

This work is licensed under a Creative Commons Attribution-Non-Commercial 4.0 International license (<https://creativecommons.org/licenses/by-nc/4.0/>). Non-commercial uses of the work are permitted, provided the original work is properly cited.