

## لیپوم ناحیه تکتوم مغز میانی: گزارش موردی و مرور مقالات

تاریخ دریافت مقاله: ۱۳۹۰/۱۱/۲۶ تاریخ پذیرش: ۱۳۹۱/۰۱/۱۶

### چکیده

علیرضا خوشنویسان\*

مریم میرکوهی

مهدی ارجی پور

گروه جراحی اعصاب، بیمارستان شریعتی،  
دانشگاه علوم پزشکی تهران، تهران، ایران.

\* نویسنده مسئول: تهران، خیابان کارگر شمالی،

بیمارستان دکتر شریعتی، بخش جراحی مغز و اعصاب

تلفن: ۰۲۱-۸۸۲۲۰۰۴۰

E-mail: akhoshnevisan@yahoo.com

**زمینه و هدف:** لیپوم‌های اینتراکرانیا نئوپلاسم‌های خوش‌خیم بسیار نادری هستند که کم‌تر از ۰/۱٪ کل تومورهای اولیه مغز را تشکیل می‌دهند. این ضایعات عموماً در خط وسط ایجاد می‌شوند و معمولاً به‌طور اتفاقی در اتوپسی یا سی‌تی‌اسکن کشف می‌شوند. انسیدانس لیپوم اینتراکرانیا نئوپلاسم‌ها حدود ۰/۰۸-۰/۴۶٪ است. این ضایعات خوش‌خیم رشد کندی دارند و معمولاً بی‌علامت بوده و به‌ندرت به جراحی نیاز دارند. **معرفی بیمار:** در این مقاله بیماری ۲۰ ساله را گزارش می‌کنیم که با شکایت سردرد، از حدود دو سال پیش مراجعه کرده است و در سی‌تی‌اسکن لیپوم سیستم کوادری ژمینال بدون هیچ اثر فشاری روی عناصر عصبی یا افزایش فشار اینتراکرانیا ل مشاهده شد. سردردهای بیمار با اقدامات علامتی بهبود یافت. در اینجا به شرح یافته‌های سی‌تی‌اسکن و ام‌آرآی و مروری بر متون می‌پردازیم. **نتیجه‌گیری:** با توجه به تجربه اخیر و یافته‌های موجود، به‌نظر می‌رسد انجام جراحی‌های وسیع در این ضایعات موردی نداشته و علایم بیماران با اقدامات کنسرواتیو و انجام شانت مایع مغزی-نخاعی در موارد هیدروسفالی قابل کنترل است.

**کلمات کلیدی:** لیپوم تکتال، لیپوم کوادریژمینال پلیت، تومور مغز.

### مقدمه

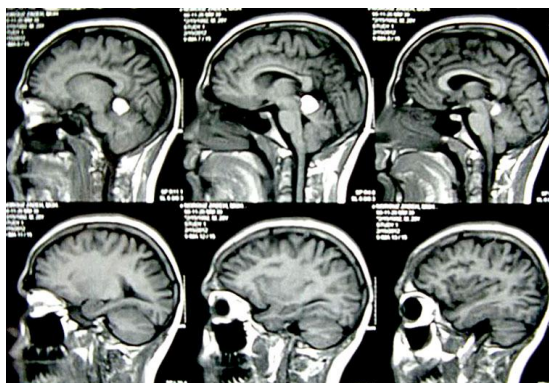اتفاقی لیپوم سیستم کوادری ژمینال در جوانی ۲۰ ساله که با شکایت سردرد مراجعه نموده بود را معرفی می‌کنیم.

### معرفی بیمار

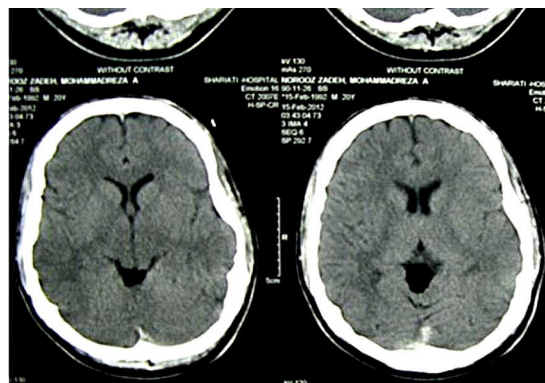
جوانی ۲۰ ساله به‌علت سردرد به درمانگاه بیمارستان دکتر شریعتی مراجعه نمود. سردردهای بیمار از حدود دو سال قبل شروع شده بود که بیش‌تر در ناحیه فرونتال بود و با تهوع و استفراغ و کاهش بینایی همراه نبوده و با درمان دارویی استامینوفن بهبود می‌یافته است. بیمار از حدود چهار سال قبل از مراجعه مصرف شیشه داشته که از هفت ماه قبل ترک کرده است.

بیمار در زمان مراجعه کاملاً هوشیار بوده و نقص عصبی فوکال نداشته است. در معاینه بیمار یک آقای جوان با حال عمومی با ثبات

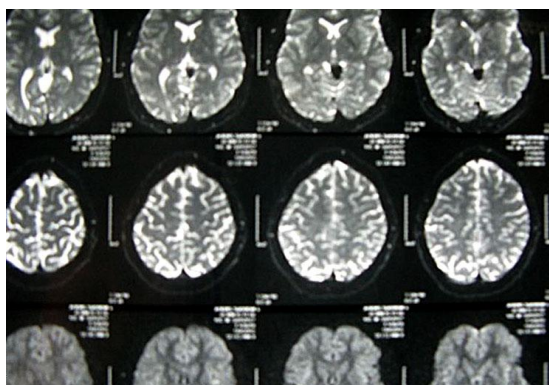
لیپوم‌های اینتراکرانیا ل (Intracranial lipomas) نئوپلاسم‌های نادری هستند<sup>۱</sup> که منشأ نموی دارند و بر اساس نوع مطالعه شیوع مختلفی از آن گزارش شده است که از ۰/۰۳-۰/۰۶٪ بر اساس یافته‌های سی‌تی‌اسکن و تا حدود ۰/۱٪ در اتوپسی، متغیر است.<sup>۲،۳</sup> تنها کیست درموئید و تراتوم ظاهر مشابهی با لیپوما در سی‌تی‌اسکن دارند.<sup>۴</sup> این ضایعات به‌ندرت علامت‌دار می‌شوند ولی در صورت بروز علایم شایع‌ترین آن‌ها حملات صرعی می‌باشد که البته به درمان‌های ضد تشنج به‌خوبی پاسخ می‌دهند. خارج‌سازی کامل تومور با جراحی به‌ندرت اندیکاسیون دارد و موارد بسیار معدودی از آن گزارش شده است. در صورت هیدروسفالی شانت مایع مغزی نخاعی انجام می‌شود.<sup>۵</sup> تاکنون هیچ موردی از ایران گزارش نشده است. یک مورد



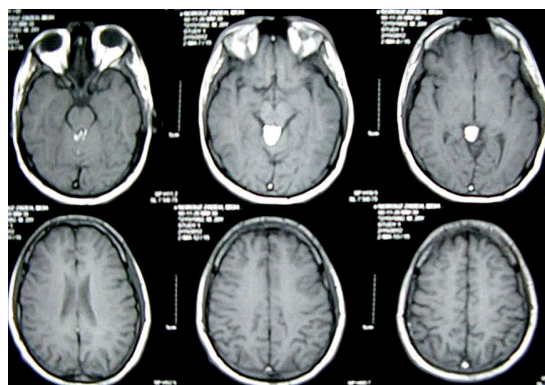
شکل-۳: نمای سائیتال لیپوم نکتال T1W MRI



شکل-۱: سی تی اسکن اگزیتال لیپوم نکتال



شکل-۴: لیپوم نکتال ADC map MRI



شکل-۲: نمای اگزیتال لیپوم نکتال T1W MRI

تشخیص‌های افتراقی: تشخیص‌های افتراقی عبارتند از: کیست‌های آراکنوئید، کیست صفحه نکتال، توده‌های نکتال (گلیوم‌ها)، آبسه‌های فوق مخچه‌ای، کیست‌های درموئید و اپی‌درموئید و به‌ندرت توده ناحیه پینه‌ال.

### بحث

لیپوم‌های اینتراکرانیال نئوپلاسم‌های خوش‌خیم نادر مادرزادی هستند. اغلب آن‌ها به‌صورت اتفاقی پیدا می‌شوند، همان‌طور که در بیمار ما مشاهده شد.<sup>۶</sup> بعضی موارد با اختلالات نموی، به‌خصوص در

و سیستم‌های قلبی-عروقی، تنفسی، عصبی و گوارشی نرمال بود. نتایج شمارش کامل خون و تست‌های عملکرد کلیوی در محدوده نرمال بودند.

در سی‌تی‌اسکن کرانیال نیمکره‌های مغزی و مخچه نرمال بودند. بطن‌ها متسع نبودند و شیارهای مغزی نسبت به سن بیمار در محدوده نرمال بودند، اما یک ناحیه مدور هیپودانس به ابعاد ۲۰×۱۵mm در خط وسط سیستم کoadری ژمینال (شکل‌های ۱-۴) مشاهده شد که با تشخیص لیپوم سیستم کoadری ژمینال مطابقت داشت. سردردهای بیمار با اقدامات کنسرواتیو بهبود یافت و در درمانگاه سرپایی مورد پی‌گیری قرار گرفت.

نشان می‌دهند و برخی نیز به هیدروسفالی انسدادی و افزایش فشار داخل مغزی دچار می‌شوند.<sup>۱۱</sup> بیمار ما مرد جوانی بود ۲۰ ساله که به علت سردرد مراجعه نموده بود و نقص عصبی فوکل نداشت، سردرد بیمار ارتباطی با لیپوم نداشت، چرا که هیچ مدرکی دال بر فشار یا انسداد منجر به افزایش فشار ایتراکرنیال مشاهده نشد. تا آنجا که ما می‌دانیم این اولین موردی است که در خاورمیانه گزارش شده است.

درمان لیپوم‌های ایتراکرنیال از درمان کنسرواتو (نظیر آنچه برای بیمارمان انجام دادیم) تا اکسیژون جراحی، در تومورهایی که آنقدر بزرگ هستند که اثر فشاری ایجاد کنند متفاوت است.<sup>۷</sup> عمقی بودن این لیپوم‌ها و چسبندگی آن به کورتکس سیلویین و شاخه‌های شریان مغزی میانی عمل جراحی رادیکال آن‌ها را خطرناک و غیرممکن می‌نماید.<sup>۱۲</sup> سردردهای بیمار ما با درمان بهبود یافت و جهت پی‌گیری به درمانگاه ارجاع شد.

دوران کودکی، همراه هستند. پیش از این، لیپوم در ناحیه کوادری ژمینال نظیر سیسترن کوادری ژمینال، صفحه کوادری ژمینال، سیسترن آمیوس، ورمیس فوقانی و ولوم مدولاری فوقانی گزارش شده بود.<sup>۷</sup> شایع‌ترین نواحی کورپوس کولوزوم، سیسترن کوادری ژمینال-مخچه‌ای فوقانی، سیسترن ایتراکرنیال-سوپراسلار، سیسترن زاویه پونز-مخچه‌ای و سیسترن سیلویوس می‌باشند.<sup>۸</sup> ۲۰ درصد بیماران دچار لیپوم در سیسترن صفحه کوادری ژمینال-امیبینت علامت‌دار می‌شوند.<sup>۸</sup>

علائم عصبی معمول، افزایش فشار ایتراکرنیال و هیدروسفالوس هستند که با عمل شانت‌گذاری درمان می‌شوند.<sup>۹</sup> اغلب موارد گزارش شده، اگر چه نادر است، در کودکان و بزرگسالان کم‌سن و سال گزارش شده است.<sup>۱۰</sup> اغلب بیماران بی‌علامت هستند. بعضی بیماران علائم فشاری در اثر فشار روی پارانشیم مغزی، اعصاب کرانیال، عروق یا سیستم بطنی همراه با نقص عصبی ناشی از آن را

## References

- Ogbole G, Kazaure I, Anas I. Quadrigeminal plate cistern lipoma. *BMJ Case Rep* 2009; pii: bcr07.
- Yildiz H, Hakyemez B, Koroglu M, Yesildag A, Baykal B. Intracranial lipomas: importance of localization. *Neuroradiology* 2006;48(1):1-7.
- Demus H. Neue Gesichtspunkte zur Entstehung der pialen lipome. *Arch Psychiat Nervenkr* 1967;209:426-42.
- Kazner E, Stochdorph O, Wende S, Grumme T. Intracranial lipoma. Diagnostic and therapeutic considerations. *J Neurosurg* 1980;52(2):234-45.
- Maiuri F, Cirillo S, Simonetti L, De Simone MR, Gangemi M. Intracranial lipomas. Diagnostic and therapeutic considerations. *J Neurosurg Sci* 1988;32(4):161-7.
- Yilmazlar S, Kocaeli H, Aksoy K. Quadrigeminal cistern lipoma. *J Clin Neurosci* 2005;12(5):596-9.
- Senoglu M, Altun I. Lipoma of the quadrigeminal plate cistern. The Internet Journal of Radiology [Internet] 2009 [cited 2012 Mar 15]; 10(1). Available from: <http://www.ispub.com/journal/the-internet-journal-of-radiology/volume-10-number-1/lipoma-of-the-quadrigeminal-plate-cistern.html>
- Ono J, Ikeda T, Imai K, Mano T, Matsuoka T, Nagai T, et al. Intracranial lipoma of the quadrigeminal region associated with complex partial seizures. *Pediatr Radiol* 1998;28(9):729-31.
- Nikaido Y, Imanishi M, Monobe T. Lipoma in the quadrigeminal cistern: case report. *Neurol Med Chir (Tokyo)* 1995;35(3):175-8.
- Hayashi T, Shojima K, Yamamoto M, Hashimoto T, Fukuzumi A, Honda E. Intracranial lipomas: report of six cases. *No To Shinkei* 1983;35(3):257-68.
- Yilmazlar S, Kocaeli H, Aksoy K. Quadrigeminal cistern lipoma. *J Clin Neurosci* 2005;12(5):596-9.
- Maiuri F, Cirillo S, Simonetti L. Lipoma of the sylvian region. *Clin Neurol Neurosurg* 1989;91(4):321-3.

## Tectal lipoma: a case report and review of literature

Received: February 15, 2012 Accepted: April 04, 2012

### Abstract

Alireza Khoshnevisan M.D.\*  
Maryam Mirkoohi M.D.  
Mahdi Arjipour M.D.

Department of Neurosurgery,  
Shariati Hospital, Tehran University  
of Medical Sciences, Tehran, Iran.

**Background:** Intracranial lipomas are rare benign neoplasms that comprise 1% of all primary brain tumors. Generally, occur in midline structure and usually identified incidentally on CT scans or in autopsies. The incidence of intracranial lipomas is about 0.08 to 0.46% on autopsies. These benign lesions are slow-growing, usually asymptomatic and rarely require surgery.

**Case Presentation:** We report a 20 years old male who complained of headache since two years ago. On CT examination, a quadrigeminal cistern lipoma without any pressure effect on neural structures demonstrated. His headache remitted with conservative measures. Here, we have a review on the literature and explain CT scan and MRI findings.

**Conclusion:** According to the literature and present case, it seems that direct surgical excision of tumor is not justified in the majority of cases and symptoms of patients greatly respond to conservative measures and, at most, in cases of hydrocephalus, CSF shunting relieves their symptoms.

**Keywords:** Brain tumors, quadrigemina plate lipoma, tectal lipoma.

\* Corresponding author: Dept. of  
Neurosurgery, Shariati hospital, North  
Kargar St., Tehran, Iran.  
Tel: +98-21-88220040  
E-mail: akhoshnevisan@yahoo.com