

تأثیر آمبولیزاسیون قبل از عمل در جراحی تومورهای گلوموس ژوگولر

دکتر محمدتقی خرسندی، استادیار گروه گوش و حلق و بینی دانشگاه علوم پزشکی تهران
دکتر مسعود متصدی زرتندی، استادیار گروه گوش و حلق و بینی دانشگاه علوم پزشکی تهران
دکتر نادر صاکی، فلوشیپ اتولوژی و نوراٹولوژی، دانشگاه علوم پزشکی تهران

Effect of Reoperation Embolization on Glomus Jugulare Tumors

ABSTRACT

Twenty-two patients were reviewed retrospectively to determine the effects of embolization on glomus jugulare tumors. 6 Patients underwent embolization and 16 did not. All tumors were removed with a type A infratemporal fossa approach. The patients were evaluated for operative blood loss, operative time, length of hospitalization and new post-operative nerve deficits. The embolized group lost less blood and shorter operative times and less hospitalization.

Embolization did not reduce the incidence of new postoperative cranial nerve deficits.

The experience of the surgeon and operative team also play a significant role in the reduction of blood loss and operating time. Embolization carries a risk of significant morbidity, and its use depends on the experience of the radiologist.

Key Words: Glomus jugulare; Embolization; Treatment; Complications

چکیده

برای بررسی اثر آمبولیزاسیون قبل از عمل جراحی، ۲۲ بیمار بصورت گذشته‌نگر مورد بررسی قرار گرفته‌اند. شش بیمار در گروه آمبولیزه شده و ۱۶ بیمار در گروه آمبولیزه نشده قرار دارند. تمام تومورها با روش اینفراتمپورال نوع A جراحی شده‌اند. بیماران از نظر میزان از دست دادن خون در زمان عمل، طول مدت عمل، مدت بستری و میزان ضایعه عصبی مورد بررسی قرار گرفته‌اند. در گروه آمبولیزه شده، خونریزی زمان عمل کمتر و طول مدت عمل کوتاهتر بوده و مدت بستری آنها کمی کوتاهتر از گروه آمبولیزه نشده بوده است. آمبولیزاسیون تأثیری در کاهش آسیب عصبی نداشته است. مهارت جراح تیم جراحی نیز در کاهش خونریزی زمان عمل و مدت عمل مؤثر است. آمبولیزاسیون، خود بالقوه می‌تواند خطرناک باشد و لذا کاربرد آن بستگی به مهارت رادیولوژیست دارد.

واژه‌های کلیدی: گلوموس ژوگولر؛ آمبولیزاسیون؛

درمان؛ عوارض

مقدمه

تومور گلوموس استخوان گیجگاهی از اجسام گلوموس، که برای اولین بار توسط Guild توصیف شده‌اند، منشأ می‌گیرد (۱). اجسام گلوموس توده‌های کوچکی هستند که تا ۰/۵ میلی‌متر قطر دارند و در آدونتیس قله بولب ژوگولر، در طول مسیر عصب ژاکسون و در طول مسیر عصب آرنو قرار دارند (۲). درمانهای گوناگونی برای این تومورها پیشنهاد شده است. بهترین درمان جراحی است (۱). با توجه به اینکه تومور، پرعروق و خونریزی دهنده است استفاده از روش‌های مختلف برای کاهش خونریزی زمان عمل پیشنهاد شده که یکی از این روش‌ها، استفاده از آمبولیزاسیون قبل از عمل جراحی است (۳). در این مطالعه سعی می‌شود اثر آمبولیزاسیون قبل از جراحی در کاهش خونریزی زمان عمل، کم کردن زمان عمل و کاهش طول مدت بستری بیمار در بیمارستان امیراعلم بررسی شود.

روش و مواد

سال می‌باشد.

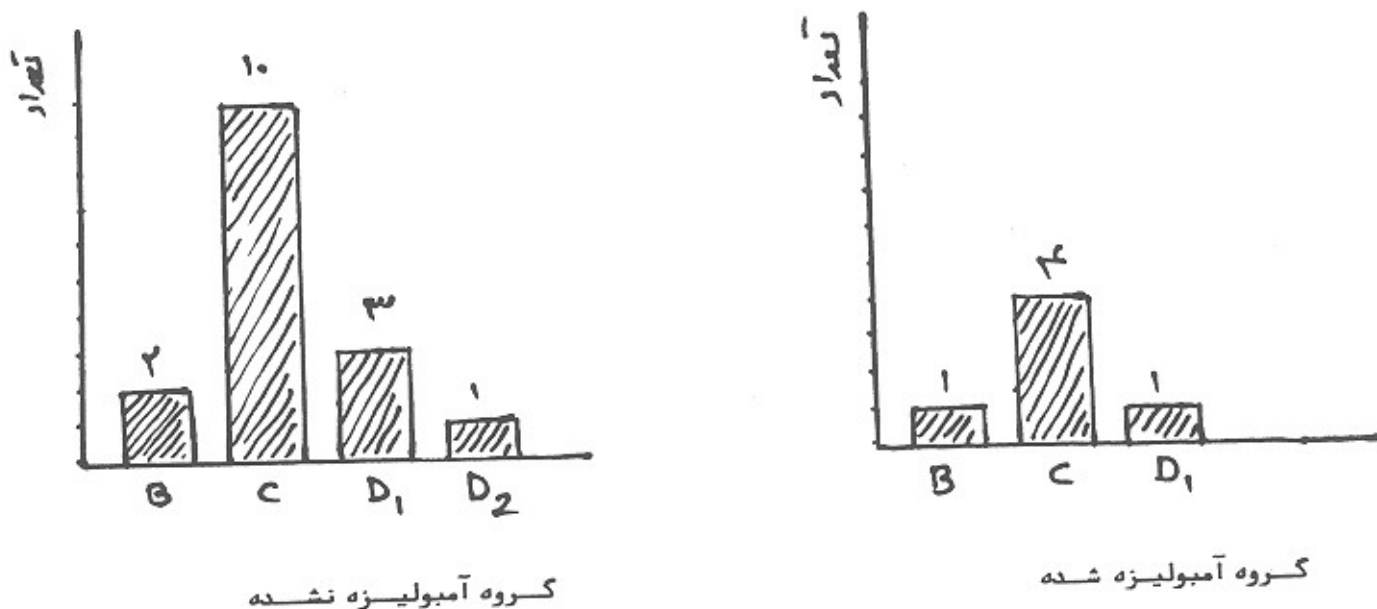
هر دو گروه از نظر میزان از دست دادن خون، زمان عمل جراحی، طول مدت بستری، ضایعات و آسیب‌های حاصله به اعصاب کرانیال بررسی شده‌اند. بیماران بر اساس طبقه‌بندی Fisch تقسیم‌بندی شده است (نمودار ۱).

گروه آمبولیزه شده و نشده در سه گروه تفکیک شده‌اند: در گروه B دو بیمار آمبولیزه نشده با ۱ بیمار آمبولیزه شده؛ در گروه C ۱۰ بیمار آمبولیزه نشده با ۴ بیمار آمبولیزه شده، در گروه D ۴ بیمار آمبولیزه نشده با ۱ بیمار آمبولیزه شده مقایسه شده‌اند.

تعداد ۲۲ بیمار با تومور گلو موس که در بیمارستان امیراعلم تحت عمل جراحی قرار گرفته‌اند بررسی شده‌اند. ۱۶ مورد آمبولیزه نشده مربوط به سالهای ۷۴، ۷۵ و ۷۶ و ۶ مورد آمبولیزه شده مربوط به سال ۷۷ می‌باشد. آمبولیزاسیون قبل از عمل به کمک ژل فوم انجام شده و بیمار در خلال ۴۸ ساعت اول بعد از آمبولیزاسیون تحت عمل جراحی قرار گرفته است.

گروه آمبولیزه نشده شامل ۱۲ زن و ۴ مرد با متوسط سن ۴۴ سال، و گروه آمبولیزه شده شامل ۵ زن و ۱ مرد با متوسط سن ۴۲

نمودار ۱- طبقه‌بندی بر اساس تقسیم‌بندی فیشر



یافته‌ها

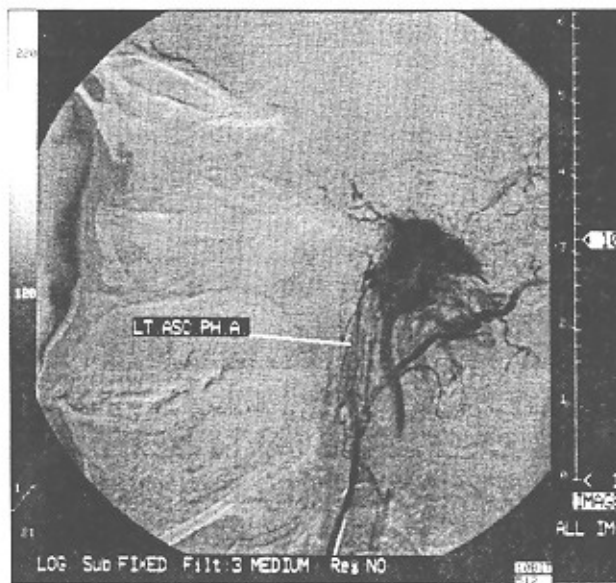
متوسط از دست دادن خون در گروه آمبولیزه نشده، ۱۸۵۰ سی‌سی و در گروه آمبولیزه شده ۹۵۰ سی‌سی بوده است. در گروه B و C (بر اساس طبقه‌بندی فیشر) آمبولیزه نشده، متوسط از دست دادن خون، ۱۸۰۰ سی‌سی بوده در حالی که در گروه B و C آمبولیزه شده متوسط از دست دادن خون، ۹۳۰ سی‌سی بوده است. در گروه D آمبولیزه نشده میزان از دست دادن خون ۱۹۰۰ سی‌سی و در گروه D آمبولیزه شده میزان از دست دادن خون ۱۰۵۰ سی‌سی بوده است. در گروه آمبولیزه شده یک مورد تزریق خون نشده است. عمل جراحی انجام شده جهت بیمار با روش اینفراتمپورال نوع A

بوده است. در تمام بیماران عصب صورتی به طرف قدام جابجا شده است. زمان عمل جراحی بطور متوسط در گروه آمبولیزه نشده ۳۰/۳۰ ساعت و در گروه آمبولیزه شده ۶/۳۰ بوده است. طولانی‌ترین عمل جراحی مربوط به گروه آمبولیزه نشده بود که ۹ ساعت طول کشید و کوتاهترین عمل مربوط به گروه آمبولیزه شده که ۶ ساعت طول کشیده است. طول مدت بستری در گروه آمبولیزه نشده بطور متوسط ۱۲ روز و در گروه آمبولیزه شده بطور متوسط ۱۰ روز بوده است.

از تکنیک‌های رادیولوژیکی است (۶). یکی از تکنیک‌های رادیولوژیکی، استفاده از CT اسکن با تزریق ماده حاجب است (۳). CT اسکن وجود تومور را در حفره ژوگولر، گوش میانی، گردن و تخریب ساختمان‌های استخوانی را نشان می‌دهد. یافته‌های بارز CT اسکن شامل بزرگی حفره ژوگولر و خوردگی تیغه جداکننده بین حفره ژوگولر و کانال کاروتید و خوردگی کف هیپوتیمپان و انتشار تومور به گوش میانی است (تصویر ۱) (۷). در صورت بزرگی تومور خوردگی کامل پیدا می‌کند و تومور به استخوان اکسی پیتال اطراف نیز آسیب می‌رساند و به کانال هیپوگلو سال می‌رسد. تومورهای بزرگ بصورت اکسترا دورال بداخل حفره خلفی جمجمه برجسته می‌شود و از پایین در طول ورید ژوگولر انتشار دارد. این انتشارها در MRI بهتر دیده می‌شود (۶).

یکی دیگر از تکنیک‌های رادیولوژیکی، ونوگرافی رتروگرا د ژوگولر است که می‌تواند داخل لومن بودن یا خارج لومن بودن تومور را مشخص کند. یکی دیگر از تکنیک‌ها آنژیوگرافی است. به کمک آنژیوگرافی طبیعت عروقی تومور و عروق تغذیه کننده آن نشان داده می‌شود (تصویر ۲ و ۳) (۳).

تصویر ۲- نمای آنژیوگرافی ضایعات عروقی



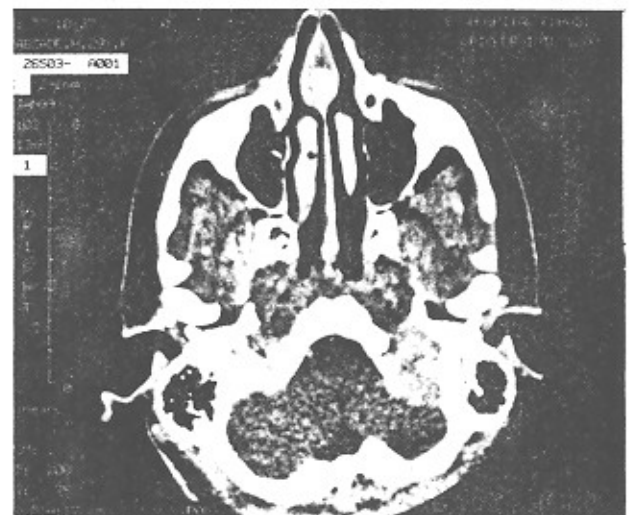
حد فوقانی و تحتانی در آنژیوگرافی دیده می‌شود. به کمک آنژیوگرافی امکان آمبولیزاسیون قبل از عمل میسر می‌شود (تصویر ۴) (۵) (۵). این روش انتشار داخل جمجمه‌ای را نشان می‌دهد (۳). آنژیوگرافی خود می‌تواند برای این تومور، روش تشخیصی باشد و دیگر نیاز به بیوپسی قبل از عمل جراحی نباشد (۸).

اختلال عمل در اعصاب کرانیال در هر گروه بررسی شد. در گروه آمبولیزه نشده، ۷ مورد اختلال موقت عمل عصب ۹، ۵ مورد عصب ۱۰ و ۶ مورد عصب ۱۱ مشاهده شده است. در گروه آمبولیزه شده، ۳ مورد اختلال موقت عمل عصب ۹ و ۳ مورد عصب ۱۰ و ۲ مورد عصب ۱۱ مشاهده شد. بیشترین گروه تومورهای عمل شده در گروه C طبقه‌بندی فیش قرار دارند.

بحث

یکی از تومورهای شایعی که در جراحی قاعده جمجمه با آن مواجه هستیم تومور گلو موس ژوگولر است (۴). این تومور در اکثر موارد مشی خوش خیم و رفتار آرام دارد و از نظر بالینی خاموش است (۵). زمانی که ساختمان‌های عصبی جمجمه را در قاعده جمجمه درگیر می‌کند و وارد گوش میانی می‌شود، قابل تشخیص می‌باشد. عوارض و مرگ و میر ناشی از این تومور بدلیل محل ویژه‌ای است که تومور در قاعده جمجمه دارد. این تومور مجاور حفره خلفی مغز و اعصاب کرانیال تحتانی قرار دارد (۵).

تصویر ۱- نمای سی‌تی اسکن ضایعات گوش میانی

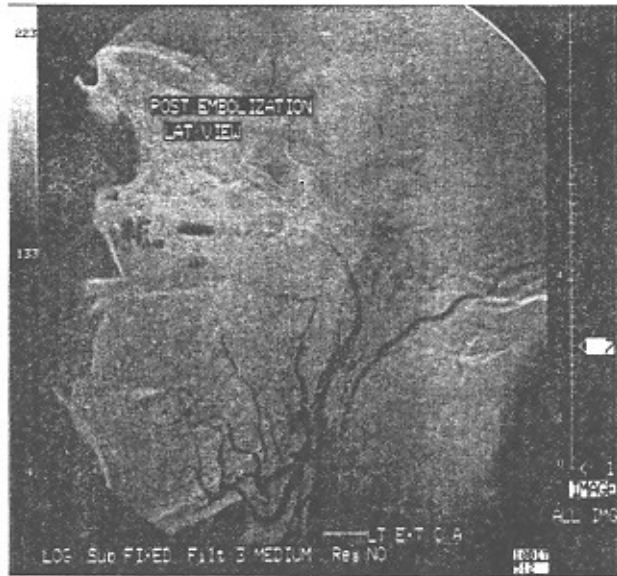


وزوز گوش ضربان دار و کاهش شنوایی شایعترین علائم بیماری است (۱). نوع کاهش شنوایی بسته به تهاجم تومور به حلزون دارد و می‌تواند از کاهش شنوایی هدایتی تا حسی عصبی و حتی کری متغیر باشد (۶).

۷۰٪ بیماران وزوز گوش ضربان دار و ۸۰٪ کاهش شنوایی پیشرونده دارند (۵). علائمی چون تغییر صدا، اختلال بلع، اسپیراسیون، ضعف شانه و فلج زبان، نشانه گرفتاری اعصاب کرانیال می‌باشد. اعصاب کرانیال ۷ تا ۱۲ می‌تواند گرفتار شود (۵). برنامه تشخیص تومور شامل شرح حال و معاینه فیزیکی دقیق و استفاده

بدینوسیله در تسریع زمان عمل مؤثر بوده است و کاهش نسبی در طول مدت عمل جراحی بوجود آمده است. طول مدت بستری بیماران نیز کاهش اندکی را نشان می‌دهد. نتایج حاصل از آن آمبولیزاسیون تأثیر قابل توجهی در کاهش اختلال عمل اعصاب کرانیال ۹، ۱۰ و ۱۱ نداشته است. این نتیجه که بدست آمده است اعتقاد ما را تقویت می‌کند که تومور چسبندگی قابل توجهی به اعصاب کرانیال دارد که حفظ عمل آنها را بعد از جراحی مشکل می‌کند.

تصویر ۵- نمای آنژیوگرافی آمبولیزاسیون



نتیجه گیری

آمبولیزاسیون قبل از عمل جراحی در کاهش خونریزی عمل جراحی تومور گلوموس و کاهش مدت زمان عمل جراحی مؤثر است. اما تأثیری در خطر آسیب و اختلال عمل در اعصاب ۹، ۱۰ و ۱۱ ندارد.

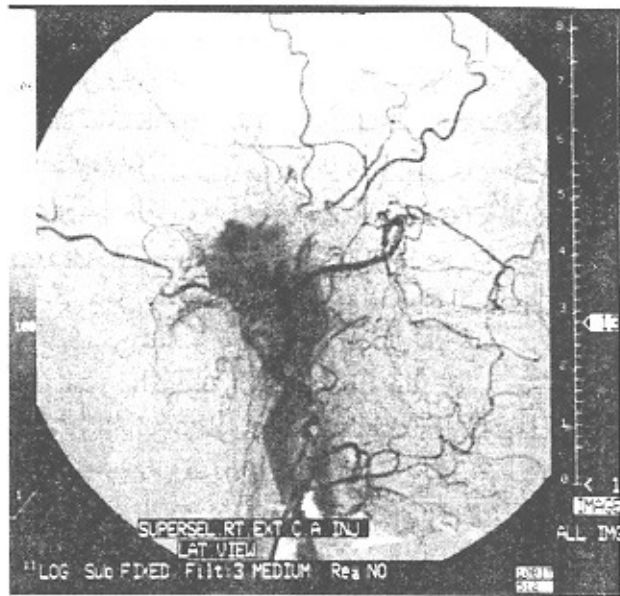
البته مهارت جراح و تیم جراحی خود نیز می‌تواند نقش مهمی در کاهش خونریزی و طول مدت عمل داشته باشد.

آمبولیزاسیون خود یک عمل بالقوه مهم و با خطر تلقی می‌شود و استفاده از آن بسته به مهارت تیم رادیولوژی دارد.

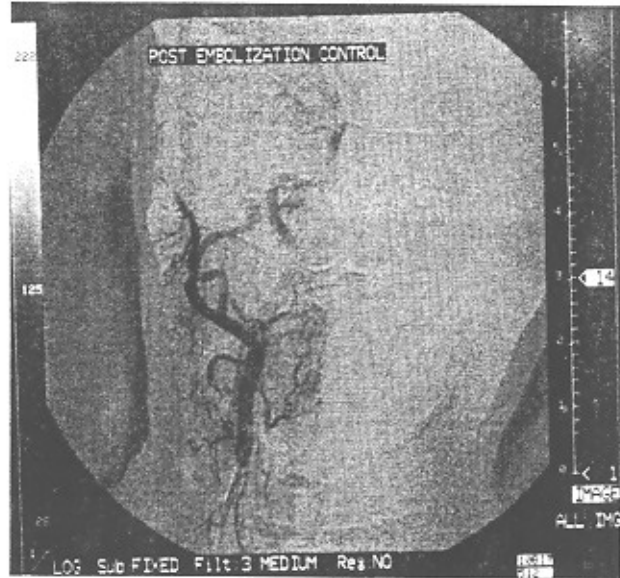
منابع

- 1- Fisch V, and Mattox D. Microsurgery of the skull Base. Thieme, New York, 1988, pp. 149-153.
- 2- Guid Rs A hitherto unrecognized structure, The glomus jugularis, in man. Anat Rec 79(suppl 2): 28, 1941.
- 3- Hesselink JR, Davis KR, and Traveras JM: Selective arteriography of glomus tympanicum and jugulare tumors: normal and pathological arterial anatomy. AmJ Neuroradiol, 1998, 2: 289-297.
- 4- Jackson CGJ, ed: Surgery of skull Base tumors, New York; Churchill-livingstone: 1990.

تصویر ۳- نمای آنژیوگرافی ضایعات عروقی



تصویر ۴- آمبولیزاسیون قبل از عمل با استفاده از آنژیوگرافی



با توجه به نتایج حاصله از بررسی آماری بیماران آمبولیزه شده و آمبولیزه نشده، نتایج قابل توجه حاصل شده است. مشاهده شده که در گروه آمبولیزه شده کاهش قابل توجه در حجم خونریزی زمان عمل پیش آمده و لذا محیط عمل تمیز و نسبتاً خشک است و

- 5- Valvassori GE: otorhinolaryngology of Ballenger, 15th edition Williams & Wilkins 1996, pp: 817-818.
- 6- Murphy TP, and Brackmann DE: Effect of embolization in glomus jugulare tumors. Laryngoscope' Vol. 99 No. 12, 1989, pp: 1244.
- 7- Spector CJ and Sobol S: Surgery for glomus tumors at the skull base, Otolaryngol Head & Neck Surg., 88: 1992, 524-530.
- 8- Valvanis A: Preoperative Embolization of the Head and Neck: Indications, Patient Selection, Goals and precautions. AJNR, 7: 1996,927-936.