

بررسی تکنیک صفحه‌گذاری بیولوژیک در شکستگی‌های چند قطعه‌ای ساب‌تروکانتریک استخوان ران

تاریخ دریافت مقاله: ۱۳۹۰/۱۰/۱۱ تاریخ پذیرش: ۱۳۹۰/۱۱/۰۹

چکیده

سعیدرضا مهرپور^۱

محمد رضا طوافی^۱، رضا سربی^۲

محمد رضا آقامیرسلیم^{*۲}

۱- گروه ارتوپدی، بیمارستان دکتر شریعتی

دانشگاه علوم پزشکی تهران، تهران، ایران.

۲- دانشجوی پزشکی، مرکز رشد استعدادهای

درخشان و مرکز پژوهش‌های علمی دانشجویان،

دانشگاه علوم پزشکی تهران، تهران، ایران

زمینه و هدف: شکستگی‌های چند قطعه‌ای ساب‌تروکانتریک استخوان فمور حدود ۳۴-۱۰ درصد کل شکستگی‌های مفصل لگن را تشکیل می‌دهند. درمان شکستگی‌های چند قطعه‌ای ساب‌تروکانتریک برای جراحان ارتوپد همواره یکی از چالش‌برانگیزترین موضوعات بوده است. تاکنون تکنیک‌های متفاوتی در شکستگی‌های چند قطعه‌ای ساب‌تروکانتریک استفاده شده است. بعضی از این تکنیک‌های مورد استفاده در جراحی با عوارض و مشکلات فراوانی همراه هستند. لذا با توجه به مطالعات قبلی و نتایج آن‌ها بر آن شدیم تا مطالعه‌ای را طراحی کنیم که در آن بتوانیم کارایی فیکساسیون بیولوژیک در شکستگی‌های چند قطعه‌ای ساب‌تروکانتریک استخوان فمور را بررسی کنیم. **روش بررسی:** در این مطالعه ۲۰ بیمار با شکستگی‌های چند قطعه‌ای ساب‌تروکانتریک استخوان فمور بررسی شدند. بیماران به صورت بالینی برای درد، میزان حرکت مفاصل هیپ و زانو، انحرافات چرخشی و اختلاف طول دو پا بررسی شدند، در ضمن، چگونگی جوش خوردگی بر اساس یافته‌های رادیوگرافی بررسی شد. **یافته‌ها:** از بیست و سه بیمار پذیرفته شده با شکستگی‌های چند قطعه‌ای ساب‌تروکانتریک، ۲۰ بیمار وارد مطالعه شدند. بر اساس طبقه‌بندی Seinhaimer، چهار بیمار دچار شکستگی از تیپ سه، ۹ شکستگی از تیپ چهار و هفت نفر از بیماران دچار شکستگی از نوع پنج بودند. در هشت بیمار فیکساسیون با پیچ دینامیک کندیلار Dynamic Condylar Screw (DCS) و در ۱۲ نفر دیگر با پیچ دینامیک هیپ (DHS) Dynamic Hip Screw انجام شد. جوش خوردگی در تمام بیماران دیده شد. هیچ‌کدام از بیماران درد یا اختلال حرکت نداشتند. **نتیجه‌گیری:** با توجه به نتایج به‌دست آمده، نویسندگان صفحه‌گذاری ساب ماسکولار در شکستگی‌های چند قطعه‌ای ساب‌تروکانتریک را پیشنهاد می‌کنند.

کلمات کلیدی: شکستگی ساب‌تروکانتریک، فیکساسیون بیولوژیک، Dynamic Hip، Dynamic Condylar Screw، Dynamic Hip Screw.

مقدمه

سمت استخوان کورتیکال تنه استخوان ران ادامه دارد. شکستگی‌های چند قطعه‌ای ساب‌تروکانتریک استخوان فمور اغلب نتیجه یک تروما با انرژی بالا می‌باشند.^۱ این شکستگی‌ها ممکن است به سمت نواحی تروکانتر بزرگ یا اینترتروکانتر گسترش یابند.^۲ جاناندازی به روش باز (Open reduction) به تغذیه عروقی آسیب می‌رساند، قطعات را تضعیف کرده و بافت‌های نرم را آسیب می‌زند، هم‌چنین می‌تواند خطر عدم جوش خوردن و نارسایی ایمپلنت را نیز افزایش دهد.^۳ تکنیک‌های جراحی با استفاده از ابزارهای اینترامدولاری کم‌تر به

درمان شکستگی‌های ساب‌تروکانتریک (Subtrochantric fractures) برای جراحان ارتوپد بسیار چالش‌برانگیز است.^۱ این منطقه بین دو ناحیه که نیروهای با فشار بالا از طرف داخل و نیروهای کششی از طرف خارج وارد می‌شوند قرار دارد که می‌تواند منجر به نارسایی ایمپلنت‌ها شود. این قسمت از استخوان یک ناحیه انتقالی است که از استخوان اسفنجی (Cancellous) ناحیه تروکانتریک به

مناسب انجام شد. اعمال جراحی طی دو تا ۱۳ روز بعد از پذیرش صورت گرفت. بیماران برای تعیین میزان درد، میزان حرکت در هیپ و زانو، دفورمیتی‌های زاویه‌ای و چرخشی و اختلاف طول پاها و نیز جوش خوردگی براساس یافته‌های رادیوگرافی بررسی شدند.

تکنیک جراحی: بیمار به صورت خوابیده به پشت بر روی Fracture table قرار گرفته و عمل Reduction انجام می‌شود. برش ۵cm لترال تروکانتر بزرگ ایجاد و فاشیای عمقی کنار زده می‌شود. با کنترل فلوروسکوپی OEC® fluoroscopic unit Plus, Salt Lake C-Arm (City, Utah 9800) پین راهنما در قسمت پروگزیمال و Condylar lag screw به وسیله یک گیره سه شاخه در مکان مذکور قرار داده شد. پلیت Barrel به اندازه چهار تا پنج سوراخ پیچ در قسمت دیستال شکستگی قرار گرفت. سپس در قسمت دیستال یک برش صورت گرفت (شکل ۱). پلیت از طریق برش پروگزیمال به صورتی که Barrel ها به سمت جراح قرار گیرد وارد سایت شکستگی شد. سپس پلاک ۱۸۰ درجه چرخانده شد تا در مقابل استخوان قرار گیرد. پس از اطمینان از قرارگیری پلاک در مکان مناسب، هم ترازی و طول پاها چک شد. هم ترازی چرخشی (Rotational alignment) به وسیله Cortical step sign یا مقایسه شکل تروکانترهای کوچک مورد ارزیابی قرار گرفته شد.^{۱۱} هم چنین برای به دست آوردن هم ترازی طول اندام‌ها، اندام آسیب دیده با طول اندام سالم مقایسه شد. پلاک به وسیله چهار تا پنج پیچ در دیستال شکستگی ثابت گشت. در طول جراحی مکان شکستگی تحت عمل مستقیم قرار نگرفت و درن‌های جداگانه‌ای برای زخم پروگزیمال و دیستال قرار داده شد. در اولین روز پس از عمل، ورزش عضلات چهار سر و در روز دوم حرکات مفاصل ران و زانو و وزن‌گذاری بر روی پاها در روز سوم توصیه شد. معاینات دوره‌ای در هفته‌های چهارم، هشتم، ۱۲ و ۲۴ صورت گرفت. پس از ظهور کالوس در رادیوگرافی به بیمار اجازه وزن‌گذاری کامل داده شد. ارزیابی نهایی یک سال پس از عمل صورت گرفت.

یافته‌ها

۲۳ بیمار با شکستگی‌های چند قطعه‌ای ساب‌تروکانتریک در بیمارستان شریعتی پذیرفته شدند. یکی از بیماران به علت شدت ضربه به سر فوت کرد و دو نفر دیگر در طول معاینات دوره‌ای

بافت‌های نرم آسیب می‌رسانند.^۵ طبق مطالعات قبلی، تکنیک‌های مذکور برای درمان شکستگی‌های وسیع ساب‌تروکانتریک که ناحیه اینترتروک را نیز درگیر نموده است، مناسب نمی‌باشد. هم چنین این تکنیک‌ها در بعضی از بیماران باعث به وجود آمدن عوارض و مشکلات فراوان شده‌اند.^{۶،۷} یکی دیگر از تکنیک‌های مورد استفاده، جانندازی به روش بسته (Closed reduction) و صفحه‌گذاری بیولوژیک (Biologic plating) می‌باشد که از برش گسترده بافت نرم در درمان شکستگی‌های چند قطعه‌ای ساب‌تروکانتریک جلوگیری می‌کند. برخلاف Condylar blade plate که نیاز به هم ترازی سه صفحه‌ای برای فیکساسیون دارد، با پیچ دینامیک کندیلار Dynamic Condylar Screw (DCS) یا پیچ دینامیک هیپ Dynamic Hip Screw (DHS) تنها نیاز به هم ترازی دو صفحه‌ای دارند و کارگزاری آن آسان می‌باشد.^۸ این مطالعه آینده‌نگر در بخش ارتوپدی بیمارستان شریعتی انجام شد و هدف آن بررسی فیکساسیون بیولوژیک در شکستگی‌های چند قطعه‌ای ساب‌تروکانتریک می‌باشد.

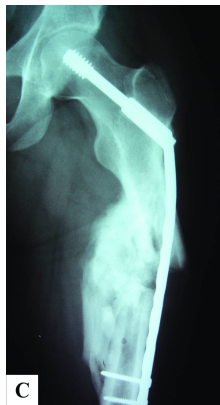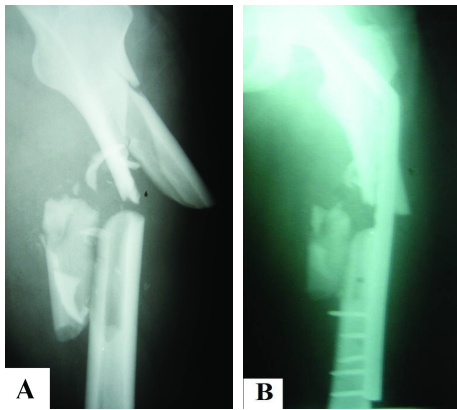
روش بررسی

این مطالعه آینده‌نگر در بخش ارتوپدی بیمارستان شریعتی انجام شد. در این مطالعه از کمیته اخلاق دانشگاه اجازه گرفته و اطلاعات بیماران به صورت محرمانه بررسی شد. از سال ۱۳۹۰-۱۳۸۵، ۲۰ بیمار با میانگین سنی ۴۲/۵ (۲۵ تا ۷۲ سال) با شکستگی‌های چند قطعه‌ای ساب‌تروکانتریک استخوان فمور به صورت آینده‌نگر بررسی شدند. بیماران در طول یک هفته بعد از تروما تحت جانندازی (Reduction) غیر مستقیم با فیکساسیون DHS یا DCS قرار گرفتند. بیمارانی که در این مطالعه شرکت داده شدند دچار یک شکستگی بین قسمت تحتانی تروکانتر کوچک تا ۵cm زیر آن شده بودند. شکستگی حداقل شامل سه تکه بود. بیماران با شکستگی‌های باز و پاتولوژیک از مطالعه کنار گذاشته شدند. رادیوگرافی‌های قدامی خلفی و لترال از هیپ تا زانو گرفته و شکستگی‌ها براساس طبقه‌بندی‌های AO^۹ و Seinsheimer^{۱۰} کلاس‌بندی شدند. قبل از عمل بیماران تحت کشش اسکلتی قرار گرفته و پروفیلاکسی ترومبوز عروق عمقی (LMWH ۴۰ میلی‌گرم روزانه) تجویز شد. قبل از عمل رادیوگرافی‌های فمور مقابل به منظور تعیین محل ورود و طول پلاک (پلیت)

جدول-۱: ارزیابی نهایی

مورد	سن	نوع شکستگی Seinsheimer AO	علت	نوع فیکساسیون	میزان خون از دست رفته	مدت زمان عمل (دقیقه)	اختلاف طول اندام	میزان حرکت	هم‌ترازی	دفورمیتی چرخشی	عملکرد	زمان پی‌گیری (ماه)
۱	۶۴	۳۲C	افتادن	DHS	۴۱۰	۸۱	-	نرمال	نرمال	کم‌تر از ۱۰ درجه کاهش اکستنشن	خوب	۲۲
۲	۷۲	۳۲C	افتادن	DCS	۹۲۴	۱۱۰	-	۱۵ درجه کاهش فلکشن	نرمال	-	خوب	۱۲
۳	۲۹	۳۲B	تصادف	DHS	۷۴۲	۹۱	-	نرمال	نرمال	-	عالی	۱۸
۴	۴۷	۳۲C	تصادف	DHS	۶۵۰	۶۳	۱	نرمال	نرمال	-	عالی	۲۰
۵	۴۵	۳۲C	تصادف	DHS	۴۷۳	۶۶	-	نرمال	پنج درجه واروس	-	خوب	۲۸
۶	۳۲	۳۲B	تصادف	DCS	۴۱۰	۷۰	-	نرمال	نرمال	-	عالی	۱۵
۷	۳۸	۳۲B	تصادف	DCS	۳۸۸	۶۷	۲	نرمال	نرمال	-	عالی	۱۶
۸	۴۰	۳۲C	تصادف	DHS	۶۳۹	۹۰	-	نرمال	پنج درجه واروس	کم‌تر از ۱۰ درجه کاهش اکستنشن	خوب	۲۱
۹	۳۳	۳۲C	تصادف	DHS	۶۸۴	۸۳	-	نرمال	نرمال	-	عالی	۲۰
۱۰	۴۷	۳۲C	تصادف	DCS	۴۹۱	۷۲	-	نرمال	نرمال	-	عالی	۱۴
۱۱	۲۵	۳۲C	تصادف	DHS	۶۴۵	۷۵	-	۱۵ درجه کاهش فلکشن	۱۵ درجه واروس و ۱۹ درجه فلکشن	-	متوسط	۳۵
۱۲	۳۰	۳۲C	تصادف	DCS	۱۰۲۰	۶۶	۱/۸	نرمال	نرمال	-	خوب	۳۰
۱۳	۴۱	۳۲C	تصادف	DHS	۳۹۶	۷۴	-	نرمال	نرمال	-	عالی	۲۱
۱۴	۴۲	۳۲C	تصادف	DHS	۳۴۰	۷۳	۱/۳	نرمال	نرمال	-	خوب	۱۹
۱۵	۴۰	۳۲B	تصادف	DHS	۸۹۵	۱۲۵	-	نرمال	نرمال	کم‌تر از ۱۰ درجه کاهش اکستنشن	خوب	۳۱
۱۶	۶۲	۳۲C	افتادن	DHS	۴۵۵	۷۱	-	۲۰ درجه کاهش فلکشن	نرمال	-	خوب	۲۵
۱۷	۳۱	۳۲B	تصادف	DCS	۷۴۳	۷۳	-	نرمال	نرمال	-	عالی	۱۴
۱۸	۳۲	۳۲B	تصادف	DCS	۳۹۰	۷۰	۱/۵	نرمال	نرمال	-	خوب	۱۶
۱۹	۴۹	۳۲C	افتادن	DHS	۸۶۰	۶۵	-	نرمال	نرمال	-	عالی	۲۹
۲۰	۵۱	۳۲B		DCS	۱۱۲۵	۱۰۴	-	نرمال	نرمال	کم‌تر از ۱۰ درجه کاهش اکستنشن	خوب	۲۳

DHS: Dynamic Hip Screw, DCS: Dynamic Condylar Screw, AO: Arbeitsgemeinschaft für Osteosynthese

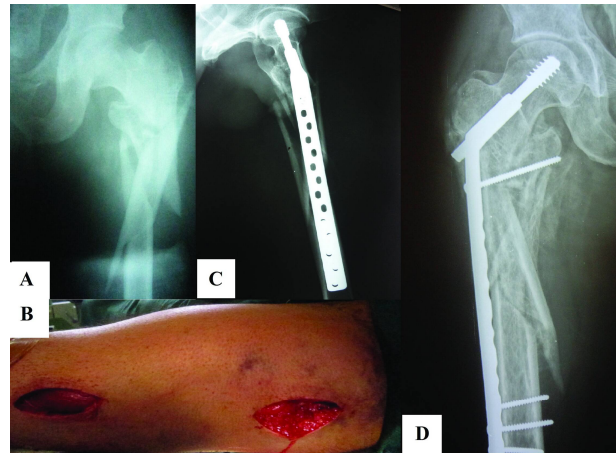


شکل- ۲: A- رادیوگرافی بیمار شماره ۱۱، B- رادیوگرافی بعد از عمل بیمار شماره ۱۱، C- رادیوگرافی درمان بعد از گذشت یک سال از عمل

پایان سال اول صورت گرفت. جوش خوردن تمام بیماران در نهایت مشاهده شد (شکل ۲) (جدول ۱).

بحث

معمولاً شکستگی‌های ساب‌تروکانتریک بر اثر تروماهای با انرژی بالا در افراد جوان رخ می‌دهد. از طرفی این قسمت از بدن در برابر نیروهای فشارنده زیادی از طرف قسمت داخل قرار دارد. شکستگی‌های این ناحیه از بدن یکی از معضلات درمان به علت میزان بالای عوارض ناشی از عمل مانند عدم جوش خوردگی، بد جوش خوردگی به وسیله جراحان ارتوپد می‌باشد.^{۱۳} وسایل اینترامدولاری در درمان این نوع از شکستگی‌ها نسبت به سایر تکنیک‌ها مانند DHS و DCS یا Angle blades بیش‌تر مورد توجه قرار



شکل- ۱: A- رادیوگرافی قبل از عمل: شکستگی‌های چند قطعه‌ای ساب‌تروکانتریک، B- در دو برش کوچک Submuscular plate در محل شکستگی قرار داده می‌شود. C- رادیوگرافی بعد از عمل. D- جوش خوردن کامل شکستگی در رادیوگرافی بعد از شش ماه.

حاضر به ادامه همکاری نشدند. بنابراین در نهایت ۲۰ بیمار برای انجام این مطالعه باقی ماندند. ۱۶ بیمار بر اثر تصادفات جاده‌ای و چهار بیمار بر اثر افتادن از ارتفاع دچار شکستگی شده بودند. بر اساس طبقه‌بندی Seinheimer چهار بیمار در تیپ سه قرار داشتند (یک بیمار تیپ 3A و سه بیمار در تیپ 3B)، ۹ بیمار در تیپ چهار و هفت بیمار در تیپ پنج شکستگی بودند. به طور متوسط بیماران ۲۲/۵ ماه (۱۲ تا ۳۵ ماه) تحت پی‌گیری درمانی قرار گرفتند. هشت مورد از بیماران تحت درمان DCS و ۱۲ مورد تحت درمان با DHS قرار گرفتند. طول متوسط جراحی ۷۹/۴ دقیقه (۶۰ تا ۱۲۵ دقیقه) و میزان متوسط خون‌ریزی در حین عمل ۶۳۴ میلی‌لیتر (۳۴۰ تا ۱۱۶۰) بود. متوسط زمان جوش خوردن شکستگی‌ها ۱۹ هفته بود. پنج نفر از بیماران دچار عدم تناسب طول اندام‌ها شدند که به طور معمول اندام تحت جراحی ۱/۵۲cm کوچک‌تر از اندام سالم بود که البته هیچ‌کدام از این بیماران پس از جراحی به علت عدم تناسب اندام‌ها دچار لنگیدن نشدند. دو نفر از بیماران در حدود ۲۰ درجه واروس پیدا کرده و یکی از بیماران نیز در قسمت پروگزیمال شکستگی دچار فلکشن دفورمیتی (Anterior angulation) قطعه پروگزیمال شدند، شایان ذکر است که هیچ‌کدام از این دفورمیتی‌ها منجر به درد یا عدم کارایی اندام نشده است. طبق معیارهای Radford^{۱۲} آخرین ارزیابی در

تنها روش بسیار آسانی می‌باشد بلکه نسبت به سایر روش‌ها از کم‌ترین میزان بهره‌گیری از فلوروسکوپی برخوردار است، هم‌چنین زمان جراحی به طور قابل توجهی کاهش می‌یابد. Pon-Cheng Lee، کارایی صفحه‌گذاری بیولوژیک و میخ‌گذاری درون استخوانی را مقایسه و تفاوت معنی‌داری را گزارش نکرد.^{۱۵} در این مطالعه با توجه به بهبودی کامل بیماران و استفاده از وسایل ارزان قیمت و هم‌چنین کاهش زمان عمل، نویسندگان، قویاً صفحه‌گذاری ساب‌ماسکولار را برای درمان شکستگی‌های چند قطعه‌ای ساب‌تروکانتریک توصیه می‌کنند. سپاسگزاری: این مقاله حاصل پایان‌نامه با عنوان "بررسی نتایج درمانی شکستگی‌های چند قطعه‌ای ساب‌تروکانتریک استخوان ران با روش فیکساسیون بیولوژیک در بیماران تحت عمل جراحی در بیمارستان شریعتی در سال‌های ۹۰-۱۳۸۵" در مقطع دکترای تخصصی جراح استخوان و مفاصل در سال ۱۳۹۰ و کد ۲۳۹ ۹۰/۷/۱۰ می‌باشد که با حمایت دانشگاه علوم پزشکی تهران اجرا شده است. در این مقاله از مرکز رشد استعدادهای درخشان و مرکز پژوهش‌های دانشجویی دانشگاه علوم پزشکی تهران به منظور حمایت‌های انجام شده در انجام این طرح تقدیر و قدردانی می‌شود.

گرفته‌اند.^{۱۴} بر اساس مطالعات قبلی عوارض ناشی از عمل به وسیله این تکنیک در بیش از ۲۰٪ از بیماران رخ می‌دهد.^{۱۵،۱۶} هم‌چنین عوارض پس از عمل مانند بیرون‌زدگی پیچ‌ها از ناحیه لترال و نیز مهاجرت آن‌ها به داخل مفصل و ایجاد درد فراوان و کاهش میزان حرکات از سایر عوارض این تکنیک می‌باشد.^{۱۵} ۲۰٪ بیماران تحت عمل فیکساسیون اینترامدولاری نیاز به عمل مجدد پیدا می‌کنند.^{۱۴} معمولاً اعمال جراحی که به صورت مستقیم مکان شکستگی را هدف قرار می‌دهند به علت در معرض قرار دادن استخوان، عوارضی مانند عفونت، شکستگی دوباره و تأخیر در جوش خوردن را افزایش می‌دهد.^{۱۷} صفحه‌گذاری زیر عضلانی مانند DCS یا DHS می‌تواند گزینه مناسبی در درمان این شکستگی‌های دشوار باشد. قسمت شکستگی چند قطعه‌ای به صورت مستقیم به وسیله صفحه‌گذاری ساب‌ماسکولار ثابت نشده، اما تمام شکستگی‌های بیماران در این مطالعه بدون نیاز به گرفت یا سایر درمان‌ها، ترمیم کامل یافته‌اند. علت آن حداقل دست‌کاری در بافت‌های اطراف شکستگی و پیوست استخوان می‌باشد. استخوان در شکستگی‌های ناحیه ساب‌تروکانتریک کالوس تشکیل داده و جوش می‌خورد. این روش نه

References

- Seinsheimer F. Subtrochanteric fractures of the femur. *J Bone Joint Surg Am* 1978;60(3):300-6.
- Celebi L, Can M, Muratli HH, Yagmurlu MF, Yuksel HY, Bicimoğlu A. Indirect reduction and biological internal fixation of comminuted subtrochanteric fractures of the femur. *Injury* 2006;37(8):740-50.
- Siebenrock KA, Müller U, Ganz R. Indirect reduction with a condylar blade plate for osteosynthesis of subtrochanteric femoral fractures. *Injury* 1998;29 Suppl 3:C7-15.
- Kinast C, Bolhofner BR, Mast JW, Ganz R. Subtrochanteric fractures of the femur. Results of treatment with the 95 degrees condylar blade-plate. *Clin Orthop Relat Res* 1989;(238):122-30.
- Starr AJ, Hay MT, Reinert CM, Borer DS, Christensen KC. Cephalomedullary nails in the treatment of high-energy proximal femur fractures in young patients: a prospective, randomized comparison of trochanteric versus piriformis fossa entry portal. *J Orthop Trauma* 2006;20(4):240-6.
- Boldin C, Seibert FJ, Fankhauser F, Peicha G, Grechenig W, Szyzkowitz R. The proximal femoral nail (PFN): a minimal invasive treatment of unstable proximal femoral fractures: a prospective study of 55 patients with a follow-up of 15 months. *Acta Orthop Scand* 2003;74(1):53-8.
- Ertürer E, Tekkeşin M, Dirik Y, Aksoy B, Öztürk I. Radiographic and functional results of osteosynthesis with locked intramedullary nailing of subtrochanteric fractures of the femur. *Acta Orthop Traumatol Turc* 2004;38(4):265-9.
- Lee PC, Hsieh PH, Yu SW, Shiao CW, Kao HK, Wu CC. Biologic plating versus intramedullary nailing for comminuted subtrochanteric fractures in young adults: a prospective, randomized study of 66 cases. *J Trauma* 2007;63(6):1283-91.
- Müller ME, Nazarian S, Koch P, Schatzker J. The Comprehensive Classification of Fractures of Long Bones. New York: Springer; 1990.
- Seinsheimer F. Subtrochanteric fractures of the femur. *J Bone Joint Surg Am* 1978;60(3):300-306.
- Krettek C, Rudolf J, Schandelmaier P, Guy P, Könnemann B, Tschernke H. Unreamed intramedullary nailing of femoral shaft fractures: operative technique and early clinical experience with the standard locking option. *Injury* 1996;27(4):233-54.
- Radford PJ, Howell CJ. The AO dynamic condylar screw for fractures of the femur. *Injury* 1992;23(2):89-93.
- Bedi A, Toan Le T. Subtrochanteric femur fractures. *Orthop Clin North Am* 2004;35(4):473-83.
- Tencer AF, Johnson KD, Johnston DW, Gill K. A biomechanical comparison of various methods of stabilization of subtrochanteric fractures of the femur. *J Orthop Res* 1984;2(3):297-305.
- Pervez H, Parker MJ. Results of the long Gamma nail for complex proximal femoral fractures. *Injury* 2001;32(9):704-7.
- Kakkar R, Kumar S, Singh AK. Cephalomedullary nailing for proximal femoral fractures. *Int Orthop* 2005;29(1):21-4.
- Kinast C, Bolhofner BR, Mast JW, Ganz R. Subtrochanteric fractures of the femur. Results of treatment with the 95 degrees condylar blade-plate. *Clin Orthop Relat Res* 1989;(238):122-30.

Biological plating in comminuted subtrochanteric fractures

Received: January 01, 2012 Accepted: January 29, 2012

Abstract

Saeedreza Mehrpour M.D.¹
Mohamadreza Tavvafi M.D.¹
Reza Sorbi²
Mohamad Reza
Aghamirsalim^{2*}

1- Department of Orthopaedic and Trauma Surgery, Shariati Hospital, Tehran University of Medical Sciences, Tehran, Iran.

2- Medical Student, Students' Scientific Research Center (SSRC), Exceptional Talent Development Center (ETDC), Tehran University of Medical Sciences, Tehran, Iran.

Background: Comminuted subtrochanteric fractures have been a challenge for orthopedic surgeons in terms of appropriate reduction and stable fixation. Numerous methods have been used for the fixation of comminuted subtrochanteric fractures among which some are accompanied with technical difficulties and complications of their own. Regarding the results of previous studies, we decided to evaluate the biological fixation method in comminuted subtrochanteric fractures.

Methods: In this prospective study, we evaluated 20 men with comminuted subtrochanteric femoral fractures. The patients underwent indirect reduction with dynamic hip screw (DHS) or dynamic condylar screw (DCS) fixation within one week of injury. The patients were evaluated clinically for pain, hip and knee range of motion, leg-length discrepancy and angular and rotational deformities, in addition the radiographic assessment of the union.

Results: According to Seinsheimer's classification of subtrochanteric fractures, four patients had type III, nine had type IV and seven had type V fractures. Fracture fixation was performed by DCS in eight and by DHS in 12 cases. The average time of the operations was 79.4 (ranging from 60-125) minutes. Mean blood loss was 634 (ranging from 340-1160) milliliters. Uneventfully, union occurred in all patients with no clinical pain or dysfunction.

Conclusion: Submuscular plating with either DCS or DHS is a viable option to treat comminuted subtrochanteric fractures. The results of this study highly suggest use of submuscular plating in the treatment of comminuted subtrochanteric fractures, especially in the third world countries.

Keywords: Biological fixation, dynamic condylar screw, dynamic hip screw, subtrochanteric fracture.

* Corresponding author: School of Medicine, Tehran University of Medical Sciences, Poursina St., Keshavarz Blvd., Tehran, Iran.
Tel: +98- 21- 88717358
E-mail: aghamirsalim@gmail.com