

# تناتومی دوطرفه در درمان تورتيکولی مادرزادی

دکتر پرویز حبيب‌اله زاده - بخش ارتوپدی بیمارستان امام خمینی

## A Modified Bipolar Release and Post Operative Approach for the Management of Congenital Torticollis

### ABSTRACT

In an evaluation of nine cases (5 females, 4 males, 2.5 to 22 years old) with congenital torticollis who had been treated by bipolar release of sterno-cleido-mastoid muscle at Emam Khomeini Hospital, department of orthopedic surgery between 1981-1994, all of the patients were satisfied with cosmetic and functional results.

In spite of palpable soft tissue remaining in some patients, limitation of bending to the opposite side was below ten degrees. Facial asymmetry improved in older and resolved in younger children with no recurrence and occurrence of diplopia.

#### Recommendations:

- 1) Operative treatment of congenital torticollis should be considered beyond the age of 12 months and even over 19 years old.
- 2) Bipolar tenotomy, cephalad and caudal release of the sterno-cleido-mastoid has better results than limited procedures in older children, especially beyond 3 years old.
- 3) Postoperatively, early range of motion exercises in extension, and not in flexion is highly recommended.

### مقدمه

تورتيکولی مادرزادی از نظر شیوع بعد از در رفتگی مادرزادی لگن و اکتینوواروس در رتبه سوم می باشد (۶). در سمت راست شایعتر (در ۷۵ درصد موارد) (۸،۲)، درجنس مونث بیشتر (۸) و در بیست درصد موارد یا دیسپلازی مفصل هیپ همراه می باشد (۸،۲). در ۲۰٪ موارد یک تورم نسج نرم در عضله S.C.M. در خلال هفته اول حادث میگردد که این تورم ممکن است به مرور منجر به کوتاهی عضله مذکور شود. البته در بعضی از گزارشها بهبودی خودبخودی در طی مدت یکسال تا حدود ۹۰٪ گزارش شده است (۶،۱)، که به نظر می آید تورتيکولی حقیقی نباشد بلکه ناشی از Postural Torticoli باشد که به درمانهای غیر جراحی به خوبی جواب می دهد. از نظر بافت شناسی، ضایعه عبارت است از جایگزینی الیاف عضلانی توسط بافت فیبروز

### خلاصه

طی یک دوره ۱۳ ساله (۷۳ - ۶۰)، ۹ بیمار (۵ مونث - ۴ مذکر) مبتلا به تورتيکولی مادرزادی بین سنین ۲۲-۲/۵ سالگی مورد عمل جراحی تناتومی دو قطبی قرار گرفتند. در پیگیری متوسط ۶ ساله، تمامی بیماران از نظر عملی و زیبایی رضایت داشته اند. علی رغم باقی ماندن بافت نرم به صورت باند در عده ای از بیماران، محدودیت حرکت در خم شدن به طرف مقابل کمتر از ۱۰ درجه بوده، عدم تقارن صورت در اغلب بیماران بهبودی داشته و هیچگونه عود بیماری وجود نداشته و عمل جراحی در سنین بالا منجر به پیدایش دوبینی نشده است. پیشنهاد نویسنده این است که تورتيکولی مادرزادی بعد از یک سال در هر سنی می باید مورد عمل جراحی قرار گیرد و نتیجه درمانی آزادکردن دو قطبی، خصوصاً در سنین بالای سه سالگی، از اعمال محدود بهتر است.

دقیق حدود و محل چسبندگی عضله S.C.M در بالا و پائین باید به توسط گاز و بطور Blunt صورت گیرد.

۲- بعد از آزاد کردن عضله، بیمار باید زیر بیهوشی مورد معاینه قرارگیرد تا در صورتی که عناصری از قبیل فاشیای عمقی گردن، کوتاه باشد، با دقت بیشتری و با احتیاط لازم آزادسازی صورت گیرد و در صورت لزوم به طول شکاف اضافه شود.

۳- در عاقبت فقط باید پوست و زیر پوست دوخته شود.

### اقدامات بعد از عمل جراحی

بخیه‌ها بین ۲-۳ هفته پس از جراحی باید کشیده شوند. در اوایل در ۳ مورد از Minerva Cast بمدت ۶-۳ هفته استفاده گردید. ادامه درمان با فیزیوتراپی و بریس تورتیکولی صورت گرفت.

در ۴ بیمار از ورزش کششی از روز سوم همراه با بریس تورتیکولی استفاده شد. در ۲ بیمار از Head Halter Traction همراه با ورزش کششی و بریس تورتیکولی استفاده شد که مدت ورزش ۵ بار در روز و در هر بار به مدت ۲۰ دقیقه و با شمارش ۱۰ بوده است. مدت پوشیدن بریس تورتیکولی بین ۶-۳ ماه و در یک مورد یک سال بوده است و زمان استفاده از بریس به طور شیان‌روزی و در مواردی فقط به طور شبانه مورد استفاده قرار گرفته است. در نحوه خوابیدن بیماران خصوصاً در اطفال کوچکتر سعی شده است که بیماران روی پهلو سمت مبتلا روی زمین و روی بالش بلند و سفت بخوابند.

به نظر اینجانب در مواردی که بیمار و یا همراهان همکاری خوبی دارند، روش فیزیوتراپی زود هنگام همراه با بریس تورتیکولی از تمام روشهای بعد از عمل مؤثرتر بوده است.

### عوارض

در یک مورد، هنگام آزاد کردن فاشیای عمقی گردن، بعد از آزاد کردن عضله S.C.M، ورید عرضی گردن آسیب دید که با فشار انگشت کنترل و با افزایش طول شکاف پیدا و هموستاز شد. میزان صدمه به Ext. jugular vein در قطع دبستانال عضله S.C.M بطور متوسط ۲/۳ درصد گزارش شده است (۶).

### نتایج

- رضایت خوب بیماران از نظر عملی و زیبایی.
- محدودیت حرکات در مقایسه با سمت مقابل بین ۱۰-۵

متراکم (۱) و در حقیقت یک فیبروماتوزیس می باشد (۲). در تشخیص افتراقی با تورتیکولی ناشی از عفونتهای گردنی، کالسینیکاسیون‌های حاد دیسک، تورتیکولی اسپاسمودیک تومورهای نخاعی و مغزی خصوصاً در ناحیه خلفی و عدم وجود مادرزادی عضله S.C.M. باید دقت لازم را مبذول داشت (۸).

اتیولوژی بیماری هنوز در پرده ابهام است؛ صدمات زایمانی، قرار لگنی و غیره، زیر سوال می‌باشد. وراثت جایی را برای خود باز کرده اما شکل و راه انتقال آن معلوم نیست (۲،۶).

### روش جراحی

درحالت Supine زیر شانه بیمار در سمت مبتلا کیسه شن قرار می‌دهیم، به طوری که با خم کردن گردن به طرف سالم و چانه و صورت به سمت مبتلا عضله S.C.M کاملاً در حالت کشش قرارگیرد. نکته قابل توجه این است که وسعت پرپ و Drape بیمار باید به اندازه کافی وسیع باشد تا خطوط آناتومیک از جمله گودی بالای استرنوم در معرض دید جراح باشد، زیرا احتمال دارد که کمک جراح سهواً با کشیدن غیر متقارن پوست و زیر پوست، جراح راتا روی تراشه گمراه کند و خطرات جدی را متوجه بیمار ننماید.

### تناتومی پروکسیمال

برای احتراز از صدمه به عصب صورتی درجلو، عصب Accessory در پائین و شریان گوشه و اوکسی پیتال در کف، بیماران به طریق زیر مورد عمل جراحی قرار گرفتند: انسیزبون پوستی درست در زیر زائده ماستوئید و به طور عرضی و منحنی، عضله Platysma و فاشیای گردنی، تعیین محل و وسعت چسبندگی عضله S.C.M. و قطع آن از سطح به عمق و نزدیک محل چسبندگی به زائده ماستوئید.

### تناتومی دیستانال

شکاف کوچکی به طور عرضی و به طور جداگانه درست روی دو سر استرنال و کلاویکولار داده می‌شود و بعد از قطع عضله Platysma و فاشیای گردنی، تاندون‌ها خارج از زخم قطع می‌شود، به طوری که وریدهای Internal Jugular, Subclavian، عرضی گردنی و عصب فرنیک از خطر صدمه در امان می‌مانند.

### نکات مورد توجه در هنگام عمل جراحی

- بعد از بریدن Platysma و فاشیای گردن، شناسائی و تعیین

درجه.

۳- بهبودی عدم تقارن صورت به مرور زمان در اکثر موارد صورت گرفته است. پاره ای از جراحان معتقدند که حتی اگر عمل جراحی تا ۱۲ سالگی به تاخیر بیفتد می تواند موجب بهبودی تدریجی عدم تقارن صورت گردد (۲).

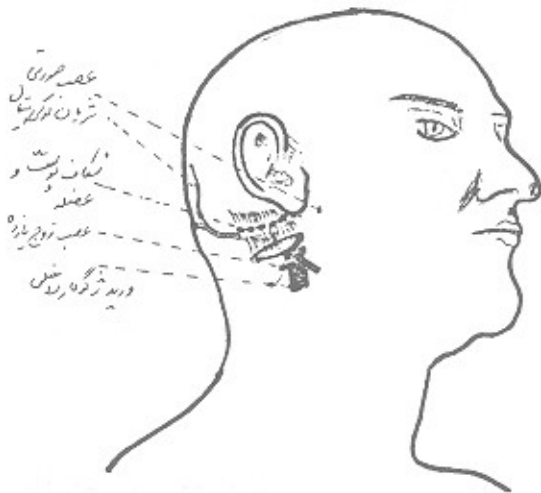
۴- عدم عود بیماری علی رغم وجود باند بافت نرم در محل و مسیر عضله S.C.M و محل عمل جراحی، میزان عود بیماری متعاقب قطع دو قطبی عضله S.C.M حدود ۲/۹ درصد می باشد (۳،۵،۷).

۵- عدم پیدایش دوبینی در افراد بالغ بعد از عمل جراحی.

### پیشنهادات

۱- انسیزیون در محل چسبندگی پروکسیمال عضله S.C.M به طور منحنی و عرضی انتخاب شود تا عضله نزدیک به محل چسبندگی آن به راحتی از سطح به عمق آزاد و از صدمات عروقی - عصبی جلوگیری گردد. صدمه به عصب صورتی در ۳/۷٪ و به عصب Accessory در ۲/۴٪ موارد گزارش شده است (شکل ۱) (۶).

شکل ۱- شکاف پوستی در محل چسبندگی پروکسیمال عضله S.C.M بطور منحنی و عرضی انتخاب شود تا عضله نزدیک به محل چسبندگی آن براحتی از سطح به عمق آزاد و از صدمات عروقی - عصبی جلوگیری گردد.



۲- در محل چسبندگی دیستال از دو شکاف کوچک عرضی جداگانه که دقیقاً در محل لمس سراسترنال و سرکلایوپکولار می باشد استفاده شود.

۳- برای Strectching Exercises (ورزش کششی)، سر و گردن در حالت Flexion (نه در Extension) به سمت ضایعه چرخانده و بطرف سالم خم شود. به نظر می رسد آنچه در مورد نحوه ورزش در کتب کلاسیک آمده است درست نباشد زیرا:

الف) عضله S.C.M یک اکستانسور گردن هم می باشد (۹).  
ب) در تورتیکولی دو طرفه، سر و گردن در Extension قرار دارد (۱).

ج) در رادیوگرافی بیماران مبتلا به تورتیکولی در نیمرخ، ستون مهره ها در Extension قرار دارد (توجه نگارنده).

### بحث

در مواردی که پسودوتومور عضله S.C.M. بیش از شش ماه (۶،۱) طول بکشد، اگر تورتیکولی بیش از یک سال باقی بماند و به درمان غیر جراحی جواب ندهد، میزان عدم موفقیت حدود ۵/۳ درصد گزارش شده است (۵،۷،۱)؛ یا زمانی بیماری تشخیص داده شود که طفل یک سال و یابیشتر داشته باشد چون به نظر نمی آید بافت فیبروزی که جایگزین عضله S.C.M. شده است بعد از یک سال به درمان های غیر جراحی جواب مناسب دهد. خصوصاً زمانی که میزان محدودیت چرخش گردن بیش از ۳۰ درجه باشد و در چهره طفل عدم تقارن مشاهده گردد؛ و با فعالیت عضله S.C.M. در الکترومیوگرافی بشدت کاهش یابد، درمان جراحی اندیکاسیون پیدا می کند و درمان جراحی بطریق تناومی باز دو قطبی از نتایج خوبی برخوردار است. در مقایسه درمان های بعد از عمل جراحی، ورزش کششی بطور پاسیو و اکتیو مؤثرتر بوده است (۸،۲،۶،۵،۳،۱). زمان عمل جراحی از ۶ ماه تا ۱۰ سال پیشنهاد شده است. برخی مطالعات نشان می دهد اگر عمل جراحی قبل از ۵ سالگی صورت گیرد در طی چند سال عدم تقارن صورت بکلی از بین می رود. لذا عده ای سن ۳-۵ سالگی را پیشنهاد می کنند (۴).

### منابع

1- Coventry. M.B. and Marris, L.: congenital muscular torticollis in infancy, J.B.J.S., 41-A: 815, 1959.

2- Crenshaw. A.H.; Campbell's operative orthopaedics, Page; 2203, 2204, 1992.

- 3- Canale, S.T. Griffin: Congenital muscular torticollis. J.B.J.S. 64-A: 810, 1982.
- 4- Hummer, C.D., McEwn, G.D: The coexistence of torticollis and congenital dysplasia of the hip: J.B.J.S. 54-A: 1255, 1972.
- 5- Ferkel, R.D.: Muscular torticollis. A modified surgical approach. J.B.J.S, 65-A: 894, 1983.
- 6- J.B.J.S. March 1992.
- 7- Mc Donald. D. : Sternomastoid tumor and muscular torticollis. J.B.J.S., 51-B: 432, 1969.
- 8- Mihran O. Tachdjian, M.S., M.D. Pediatric orthopedics - second edition. Page; 12, 115, 117-1990.
- 9- Williams. Warwick - Dyson. Bannister Gray's Anatomy, thirty - seventh edition. Page; 583, 584.