

# پنوموتوراکس خودبخودی

دکتر رضا داوری، استادیار بخش جراحی قفسه صدری دانشگاه علوم پزشکی و خدمات بهداشتی - درمانی شیراز  
دکتر محمد باقر رحیم، استادیار بخش جراحی قفسه صدری دانشگاه علوم پزشکی و خدمات بهداشتی - درمانی تهران

## SPONTANEOUS PNEUMOTHORAX

### ABSTRACT

A case with bilateral spontaneous pneumothorax was presented. Etiology, mechanism, and treatment were discussed on the review of literature. Spontaneous Pneumothorax is a clinical entity resulting from a sudden non traumatic rupture of the lung. Biach reported in 1880 that 78% of 916 patients with spontaneous pneumothorax had tuberculosis. Kjergaard emphasized in 1932 the primary importance of subpleural bleb disease. Currently the clinical spectrum of spontaneous pneumothorax seems to have entered a third era with the recognition of the interstitial lung disease and AIDS as a significant etiology. Standard treatment is including: observation, thoracocentesis, tube thoracostomy, chemical pleurodesis, bullectomy or wedge resection of lung with pleural abrasion and occasionally pleurectomy. little information has been reported regarding the efficacy of such treatment in spontaneous pneumothorax secondary to non bleb disease.

### چکیده

خودبخود با علل دیگر، اطلاعات کافی وجود ندارد.

در این مقاله ضمن معرفی یک بیمار با پنوموتوراکس خودبخود دوطرفه، اتیولوژی، مکانیزم و نحوه درمان پنوموتوراکس خودبخود با توجه به مقالات ۲۸ سال گذشته مورد بررسی قرار گرفته است. پنوموتوراکس خود بخودی بدون دخالت تروما و در اثر پاره شدن حاد پارانشیم ریه ایجاد می شود. علت بیماری در اوایل قرن بیستم بیشتر به علت سل ریوی بود. بعدها اهمیت bleb در ایجاد آن شرح داده شد. در حال حاضر اهمیت بیماریهای نسج بینابینی ریه و ایدز را در ایجاد آن نباید از نظر دور داشت. روشهای درمانی این بیماران شامل: تحت نظر گرفتن بیمار، توراکوستی، گذاشتن لوله تراکمی توراکس، پلورودز دارویی، پلورسکوپی و درمانهای جراحی بولکتومی یا Wedge رزکسیون همراه با پلورکتومی و بیشتر خراش دادن پلور (Pleural abrasion) می باشد. نتایج این روشهای درمانی کلاسیک بیشتر در بیماران با اتیولوژی bleb بررسی شده است و در مورد اثرات مفید این روشها در درمان پنوموتوراکس

### مقدمه

پنوموتوراکس خود بخود می تواند اولیه و بدون علت مشخص و یا ثانوی به بیماریهای ریوی دیگر ایجاد شود. تمام بیماران با پنوموتوراکس خودبخود با پیدایش ناگهانی درد تیز و برنده در قفسه سینه مراجعه می کنند. ۶۰ درصد بیماران در شروع علائم دچار تنگی نفس نیز می باشند. تقریباً ۵۰ درصد بیماران ارتباط نزدیکی بین بیماری خود و فعالیت ناگهانی مانند سرفه، عطسه و تروما ذکر می کنند. تعدادی از بیماران در زمانی که در حال استراحت کامل هستند، دچار پنوموتوراکس خودبخود میشوند. افرادی که مشاغل سخت کارگری دارند نسبت به افرادی که مشاغل آرام و نشسته دارند، استعداد بیشتری برای ابتلاء به این بیماری ندارند. در افراد پیر، اضطراب و تنگی نفس بیشتر از میزان پنوموتوراکس است و معمولاً علت مشخص تری مانند COPD، آمفیزم ریوی و تومور برای ایجاد

عمده، پنوموتوراکس خودبخود، تروماتیک و تشخیصی تفهیم می‌کنند (جدول ۱).

پنوموتوراکس خودبخود بیماری شناخته شده‌ای است که بدون دخالت هرگونه تروما (ترومای نافذ، ترومای غیر نافذ و باروتروما) و در اثر پاره شدن حاد پارانشیم ریه ایجاد می‌شود. این بیماری می‌تواند اولیه و یا بدون علت و یا ثانویه به بیماری و پاتولوژیهای دیگر غیر از تروما باشد. دومکانیزم در ایجاد آن نقش دارد.

۱- پارگی در پلور احشایی به دنبال پاره شدن bleb و یا نکروز پارانشیم ریه

۲- پاره شدن آلوئول در اثر انسداد دینامیک برونکیولهای انتهایی و ایجاد مکانیزم check valve (۱۱).

از نظر اپیدمیولوژی پنوموتوراکس خود بخود تاریخچه جالبی دارد. دو دوره مشخص را می‌توان ذکر نمود. Biach در سال ۱۸۸۰ میلادی نشان داد که ۷۸ درصد از ۹۱۶ بیمار مورد مطالعه او به علت بیماری سل دچار پنوموتوراکس خود بخود شده‌اند. دوره دوم با کارهای Kjaergaard در سوئد شروع شد که اهمیت bleb را بیان داشت و تاکنون نیز bleb در بیشتر گزارشها علت ایجاد پنوموتوراکس خودبخود بوده است. در حال حاضر به نظر می‌رسد طیف بالینی پنوموتوراکس خودبخود وارد سومین عصر خود شده است. با مطالعاتی که Clagett در ۱۹۶۷ و Getz در ۱۹۸۳ در مورد بیماریهای نسج بینایی ریه انجام دادند، به نظر می‌رسد که bleb دیگر اهمیت گذشته خود را ندارد. از طرف دیگر بیماری ایدز و بیماریهای ریوی مربوط به آن، اهمیت بیماریهای non bleb را در ایجاد پنوموتوراکس خودبخود بیشتر کرده است. در شهرهای بزرگ از نظر اپیدمیولوژی و اتیولوژی پنوموتوراکس خود به خود گرایش آماری، از یک بیماری ناشی از bleb در حال تغییر به بیماری non bleb می‌باشد. در آخرین مطالعه‌ای که بین سالهای ۱۹۸۳ تا ۱۹۹۱ توسط Wait و همکارانش انجام شده است، از ۱۲۰ بیمار گزارش شده، ۳۲ بیمار (۲۶/۶ درصد) مبتلا به بیماری ایدز بوده‌اند، ۴۳ بیمار (۳۵/۸ درصد) bleb داشته‌اند و ۴۵ بیمار (۳۷/۵ درصد) بیماری non bleb غیر از ایدز داشته‌اند (۱۲).

در کتابهای کلاسیک، ۸۰ درصد از موارد پنوموتوراکس خودبه خود را ناشی از bleb می‌دانند. bleb ناشی از تجمع هوا در بین پارانشیم ریه و زیر پلور احشایی به دنبال پاره شدن دیواره آلوئول می‌باشد و اندازه آن یک تا دو سانتیمتر است. bleb در افراد جوان و در ۸۵ درصد موارد کمتر از ۴۰ سال اتفاق می‌افتد. انسیدانس سالیانه آن ۹ بیمار در هر ۱۰۰۰۰۰ نفر می‌باشد. این افراد بلند قد، لاغر، سیگاری می‌باشند و بین ۲۰ تا ۳۰ سال سن دارند. گاهی سابقه فامیلی مثبت دارند. اگر قبلاً دچار پنوموتوراکس شده‌اند، در ۹۰ درصد موارد شانس ایجاد مجدد آن در همان طرف قبلی است. پنوموتوراکس دوطرفه همزمان بین ۵ تا ۷ درصد و غیر همزمان تا ۱۰ درصد گزارش شده است. در بررسی این بیماران نشان داده شده است که بعد از هربار ایجاد پنوموتوراکس، تمایل به عود بیشتر می‌شود، به طوری که شانس ایجاد آن بعد از دومین بار، ۵۰ درصد،

آن وجود دارد. انسیدانس عود در این بیماران کمتر از پنوموتوراکس خودبخود اولیه است و کمتر به توراکتومی احتیاج خواهد شد.

علائم فیزیکی شامل کاهش لرزش تماسی (tactile fremitus)، افزایش طنین دق ریه (سونوریتة شدید) و کاهش حرکات قفسه سینه، کاهش صداهای تنفسی و انحراف مدیاستن است. در موارد شدیدتر، سیانوز و علائم نارسایی ریوی دیده می‌شود. باید توجه داشت که این بیماری می‌تواند به صورت یک طرفه یا دوطرفه به طور همزمان و یا غیرهمزمان ایجاد شود. در مواردی تشخیص بیماری با توجه به تاریخچه و معاینه فیزیکی مشکل است، لذا استفاده از وسایل تشخیصی و از جمله رادیوگرافی در این بیماران ضروری است. در رادیوگرافی، فشرده شدن ریه و جدا شدن آن از جنب جدار می‌مشاهده می‌شود. این بیماری را باید از "giant bullous" با رادیوگرافی، تست سکه و در مواردی به کمک سی تی اسکن تشخیص افتراقی داد.

## شرح حال بیمار

مرد ۲۴ ساله‌ای با درد قفسه سینه به مدت سه ساعت، در صبح به بخش اتفاقات مراجعه می‌کند. بیمار زمانی که از خواب برمی‌خیزد، دچار درد ناگهانی قفسه سینه همراه با تنگی نفس می‌شود. درد در طرف چپ قفسه سینه شدیدتر بوده است و با تنگی نفس پیش رونده و استفراغ همراه می‌شود. بیمار سیگاری است و ۴ سال قبل دچار درد ناگهانی در ناحیه چپ ریه شده بود که به پزشک مراجعه می‌کند و بدون رادیوگرافی ریه و با مصرف دارو درد برطرف می‌شود. هنگام معاینه، بیمار تنگی نفس، تاکیکاردی و تاکی پنه داشت و در سمع ریه‌ها کاهش صداهای تنفسی کاهش یافته بود، رادیوگرافی ریه پنوموتوراکس دو طرفه را نشان داد که با گشایش اولیه تراکمی در هر دو طرف، ریه‌ها اتساع کامل پیدا کردند، اما نشئت فعال هوا در طرف چپ ادامه داشت (شکل ۱). ۲ روز بعد بیمار با شرایط خوب به اتاق عمل برده شد و با توجه به سابقه قبلی بیمار و نشئت هوا در طرف چپ، توراکتومی قدامی انجام شد. ضایعه بیمار آمفیژم موضعی در قله ریه چپ همراه با پاره شدن کیست کوچکی به قطر ۱/۵ سانتیمتر بود که باعث ادامه نشئت هوا می‌شد. wedge رزکسیون همراه با خراش دادن پلور انجام شد. در طول عمل آمادگی برای عمل بر روی ریه راست نیز وجود داشت که با توجه به اتساع کامل ریه راست و عدم نشئت هوا قبل و حین عمل جراحی از آن صرف نظر شد (شکل ۲ و ۳). بیمار یک هفته بعد از عمل مرخص شد و در طول ۲ سال مراجعات خود به درمانگاه، مشکل خاصی نداشت. تشخیص پاتولوژی تغییرات موضعی آمفیژم ریه بود.

## بحث

پنوموتوراکس به عنوان اولین بیماری فضای جنب، شناخته شده است و بیشتر پزشکان حداقل با نوع تروماتیک آن آشنایی دارند. این بیماری می‌تواند بصورت خودبخود، بدنبال تروما، جراحی و یا در اثر اقدامات درمانی ایجاد شود. پنوموتوراکس را به سه گروه

اما علت بیماری همچنان باقی می ماند و این باعث انسداد نسبی بالای عود بیماری (که تا ۶۰ درصد گزارش شده است) می شود (۱۱:۴۳).

گذاشتن لوله سینه همراه پلورودوز دارویی از طریق آن و یا به کمک پلورسکوپ و نهایتاً عمل جراحی توراکوتومی و بولکتومی بارزکسیون wedge و subsegmental همراه با خراش دادن پلور درماتهای بعدی پنوموتوراکس خود بخود است.

### مشاهدات

تحت نظر گرفتن بیمار و استراحت در بیمارانی انجام می شود که علائم بالینی ندارند. وضعیت بیمار ثابت است و میزان پنوموتوراکس کمتر از ۲۰ درصد است. وضعیت بیمار باید بعد از ۲۴ تا ۴۸ ساعت مجدداً بررسی شود و در صورت ایجاد علائم بالینی، پیشرفت پنوموتوراکس و یا تاخیر در اتساع مجدد ریه، توراکوستزی و یا گذاشتن لوله توراکس لازم است.

### توراکوستزی

به علت جذب کم هوا در فضای پلور، گروهی آسپیراسیون فضای پلور را مطرح کرده اند. این روش در بیمارانی که پنوموتوراکس خودبخود بزرگ بدون علامت و شرایط پایدار و یا پنوموتوراکس کوچک (۲۵-۱۰ درصد) یا علائم کم و بدون بیماری زمینه ای ریه دارند اندیکاسیون دارد. از عوارض این روش امکان صدمه به بافت ریه در حال اتساع می باشد و ندرتاً تبدیل یک پنوموتوراکس استریل به آمپیم می باشد. میزان موفقیت با این روش را بین ۳۰ تا ۷۰ درصد گزارش کرده اند که بیشترین شانس موفقیت در بیماران جوان بدون بیماری زمینه ای است.

### لوله توراکس

روش استاندارد در پنوموتوراکس بیشتر از ۲۰ درصد گذاشتن لوله توراکس است (۱۱:۴۳). در مورد استفاده همزمان از ساکشن، اتفاق نظر وجود ندارد (۱۱:۵۴).

در صورتی که ریه با گذاشتن یک لوله سینه، اتساع کافی پیدا نکرد و کیست آمفیژم بزرگ ریه (giant bullous) و انسداد داخل برونش را از طریق رادیوگرافی و برونکوسکوپ رد کردیم، دومین لوله سینه گذاشته می شود. در بیمارانی که با گذاشتن لوله سینه، ریه اتساع پیدا می کند و میزان نشت هوا اندک است، می توان از Heimlich's valve استفاده کرد و درمات را به صورت سرپایی ادامه داد.

### پلورودوز دارویی (chemica pleurodesis)

عود مجدد پنوموتوراکس خود بخود و یا عدم جواب به درمان و باقی ماندن پنوموتوراکس را می توان با پلورودوز دارویی از طریق لوله سینه و یا پلورسکوپ درمان کرد. در پنوموتوراکس خود به خود ثانویه، اولین عود بیماری و یا ادامه یافتن نشت هوا از اندیکاسیونهای پلورودوز دارویی است. تراسیکلین بیشتر از موارد دیگر استفاده شده است و تنها

سومین بار، ۶۲ درصد و چهارمین بار، ۸۰ درصد است. ۱۸ درصد بیماران ممکن است تا یک هفته بعد از پنوموتوراکس جهت درمان مراجعه نکنند و بعضی ممکن است هرگز به پزشک مراجعه نکنند (۱۱). در ۱۵ درصد موارد، bleb در رادیوگرافی قابل تشخیص است. بیشتر آنها در قله ریه ها و گاهی نیز در فیسورهای ریه دیده می شوند. در توراکوتومی ۸۵ درصد bleb دیده می شود. در ۱۵ تا ۲۰ درصد پنوموتوراکس خود به خود اولیه، هیچ چیز غیرطبیعی در توراکوتومی دیده نمی شود که از این گروه ۲ تا ۳ درصد دچار سل ریوی می شوند و یا سل مخفی ریه دارند. آقای Kjaergaard توصیه می کند در مواردی که علت مشخصی برای ایجاد پنوموتوراکس وجود ندارد، خلط این بیماران برای وجود میکرب سل مورد بررسی قرار گیرد. ۲۰ درصد موارد پنوموتوراکس خود بخود معلول یک بیماری موضعی یا عمومی ریوی می باشند (جدول ۲). COPD علت پنوموتوراکس خود به خود بین ۴۵ تا ۶۵ سالگی است که به علت بول ایجاد می شود. بول ناشی از تخریب پیشرونده در دیواره آلوئول و ایجاد کیستهای متعدد هوایی است. پنومونی، آسبه ریوی، عفونت فارچی ریه، آسم و بیماریهای نسج بینابینی ریه نیز می توانند باعث پنوموتوراکس ثانویه شود. از علل غیر شایع، تومورهای اولیه و متاستاتیک ریه، انفارکتوس ریوی، آمپیم، آسبه زیر دیافراگم، کیست هیداتید ریه، آندومتريوز و استفاده از دستگاه تهویه مکانیکی ریه است. از گروه تومورها، بخصوص متاستاز انواع سارکوما و درجه ها خصوصاً سارکوم استخوان می توانند باعث ایجاد پنوموتوراکس خود به خود شوند. از علل نادر پنوموتوراکس که به طور اختصاصی در خانمها گزارش شده است، نوع catamenial است که در دهه های سوم و چهارم در شروع قاعدگی ایجاد می شود و دیگری لنفانژیومیوماتوز ریوی است که نوعی عارضه بینابینی ریوی است و با ایجاد کیستهای متعدد ریوی باعث پنوموتوراکس شیلوتوراکس و هموپتزی در بیمار می شود.

شایعترین عارضه پنوموتوراکس خود به خود عود مجدد این بیماری است که به حدود ۶۰ درصد می رسد و معمولاً در ۳ موارد تا ۲ سال بعد از پنوموتوراکس اول پیش می آید (۳). تجمع مایع در فضای پلور، هموتوراکس، آمپیم، پنوموتوراکس فشارنده و پنوموتوراکس مزمن و نارسایی ریوی از دیگر عوارض این بیماری است (جدول ۳).

### درمان

هدف از درمان در پنوموتوراکس خود بخود، از بین بردن علائم، توجه به عوارض بیماری و جلوگیری از عود آن است. انتخاب نوع درمان بستگی به شدت و مدت زمان علائم، مجوز بیماری زمینه ای ریوی، سابقه پنوموتوراکس قبلی و شغل بیمار دارد. در چند دهه اخیر اتفاق نظر در درمان این بیماری وجود نداشته است.

تحت نظر گرفتن بیمار و درناژ بالوله پلور (chest tube) اولین خط درمان هستند. گرچه با این روش علائم بیماری از بین می رود،

و کشیدن گاز خشک بر سطح پلور جداری و ایجاد اریتم و خونریزی مویزگی و به میزان کمتر در سطح پلور احشایی انجام می‌شود (۴، ۱۱، ۱۲).

عده‌ای از محققین با توجه به انسیدانس بالای وجود bleb در هر دو ریه، انسزیون استرنوتومی میانی را پیشنهاد می‌کنند که همزمان خراش دادن پلور دو طرفه انجام شود (۱۸، ۱۷).

در مطالعه‌ای بر روی ۲۶ بیمار با استرنوتومی میانی از ده بیمار که ظاهراً bleb یک طرفه داشته‌اند، پس از جراحی مشخص شد که در ۸ بیمار (۳۰ درصد) ضایعات دو طرفه بوده است (۱۷). استفاده از این انسزیون در افراد مسن با توجه به چسبندگی وسیعتر ریه در ناحیه خلفی و قاعده ریه توصیه نمی‌شود. در خانمها نیز به علت اشکال در زیبایی، این انسزیون توصیه نمی‌شود و در صورت لزوم از انسزیون قدامی دو طرفه زیر پستان استفاده می‌شود (۱۶).

در مورد افرادی که به طور همزمان پنوموتوراکس دو طرفه دارند، اتفاق نظر وجود ندارد (۲۱). عده‌ای را عقیده بر این است که باید توراکوتومی دو طرفه همزمان یا غیر همزمان انجام داد. بعضی‌ها استرنوتومی میانی را پیشنهاد کرده‌اند، در حالی که عده‌ای دیگر لزوم عمل دو طرفه را لازم ندانسته‌اند و در طرفی که نشت هوا وجود دارد، اقدام به توراکوتومی می‌کنند و حتی بعضی فقط بیمار را با لوله سینه درمان کرده‌اند (۱۰، ۱۱، ۱۲، ۱۳، ۱۴، ۱۵، ۱۶، ۱۷، ۱۸). آنچه مسلم است در این مورد باید با توجه به شرایط بیمار در هر مورد جداگانه تصمیم‌گیری کرد.

در مورد تومورهای متاستاتیک متفرد در صورتی که شرایط بیمار مناسب باشد، رزکسیون تومور و در غیر این صورت گذاشتن لوله سینه و استفاده از رادیوتراپی و شیمی درمانی توصیه می‌شود.

استفاده از پلورسکوپ در تمام این بیماران توسط Olsen Anderson پیشنهاد شده است (۲۱). این گروه با پلورسکوپ و مشخص کردن علت پنوموتوراکس در صورتی که اندازه کیست بیشتر از ۲ سانتیمتر باشد، عمل جراحی را توصیه می‌کنند و اگر اندازه کیست کمتر از ۲ سانتیمتر باشد از طریق پلورسکپی با تراسایکلین پورودز انجام می‌دهند.

عارضه آن ایجاد درد در موقع تزریق است. نکته قابل ذکر این است که تراسایکلین را باید در زمانی استفاده کرد که ریه اتساع کامل دارد و نشت هوا قطع شده باشد زیرا به علت بسته شدن لوله سینه بعد از تزریق، در صورت ادامه نشت هوا، پنوموتوراکس فشاری ایجاد می‌شود. آقای الماسی و همکاران با استفاده از لوله سینه و تغییر وضعیت آن به شکل U وارونه و با حفظ ارتفاع ۶۰ سانتیمتر از سطح بدن بیمار توانسته‌اند بدون بستن لوله سینه و بدون خطر ایجاد پنوموتوراکس فشاری در زمانی که نشت فعال هوا وجود داشته، اقدام به کنترل آن نمایند (شکل ۳).

"autologous blood patch" روش دیگری است که Dumire و همکاران در ۲ بیمار دارای نشت هوا که کاندید عمل جراحی بودند، استفاده کردند. Robinson نیز در ۲۵ بیمار از این روش استفاده کرده است و در ۸۵ درصد موارد موفق بوده است.

## پلوروسکوپي

قبل از اقدام به توراکوتومی، در صورتی که نشت فعال وجود داشته باشد، پلوروسکوپي اندیکاسیون دارد. به کمک پلوروسکوپي تعداد bleb و اندازه نشت هوا مشخص می‌شود، همچنین چسبندگیهایی که مانع از اتساع مجدد ریه می‌شود را می‌توان از بین برد. در صورت اتساع ریه از طریق پلورسکوپ به وسیله پاشیدن بودر تالک، پلورودوز به طور همزمان انجام می‌شود.

## پلورودوز مکانیکی (Mechanical Pleurodesis)

در ۹ تا ۲۰ درصد بیماران با پنوموتوراکس خودبخود درمان جراحی و mechanical pleurodesis لازم است. اندیکاسیونهای عمل جراحی در جدول ۴ خلاصه شده است. درمان جراحی شامل برداشتن پلور و درمورد wedge رزکسیون ریه برداشتن پلور (subsegmental resection) همراه با خراش دادن پلور و تدریاً برداشتن پلور است. خراش دادن پلور به علت عوارض کمتر، درمان انتخابی است. این روش از طریق انسزیون قدامی جانبی زیر پستانی

جدول شماره (۱) طبقه بندی پنوموتوراکس

### خودبخودی

اولیه، بدون علت پاتولوژیک زمینه‌ای  
ثانویه، همراه بیماریهای زمینه‌ای ریوی  
کاتامینال  
نوزادی  
تروماتیک

کاتریزاسیون وریدهای مرکزی، تهویه مکانیکی، توراکوستن

### تشخیص

بررسی پاتولوژی بیماریهای پلور وریه با کنتراست هوا

جدول شماره (۲) علل ثانویه پنوموتوراکس خودبخود

بیماری مجاری هوایی

ضایعات بولوس (Bullous)

بیماریهای مزمن انسداد ریه

آسم

کیست (مادرزادی)

سیستیک فیبروزیس

بیماریهای انترستیشیال (Interstitial) ریه

فیبروز اولیه ریه

گرانولوم اتوزینوفیلیک

سارکوئیدوز

توبروز اسکلروزیس

جدول شماره (۴) اندیکاسیونهای توراکوتومی در بیماران با پنوموتوراکس خودبخود

- ۱ - نشست هوا به مقدار زیاد از Chest - tube که مانع از expansion ریه گردد.
- ۲ - ادامه نشست هوا به مدت بیش از ۷ الی ۱۰ روز
- ۳ - پنوموتوراکس عود کننده (حمله دوم)
- ۴ - عوارض پنوموتوراکس الف - هموتوراکس ب - آمپیم ج - پنوموتوراکس مزمن
- ۵ - اندیکاسیونهای جراحی ویژه برای مواردی از پنوموتوراکس خودبخودی ثانویه
- ۶ - اندیکاسیونهای شعلی بعد از حمله اول الف - خلبانها ب - غواصان ج - ساکتین مناطق دوردست
- ۷ - وجود پنوموتوراکس در طرف مقابل
- ۸ - پنوموتوراکس دو طرفه همزمان
- ۹ - وجود کیست بزرگ هوایی در رادیوگرافی

ادامه جدول شماره (۲)  
بیماریهای عروقی کلاژن

#### عقونی

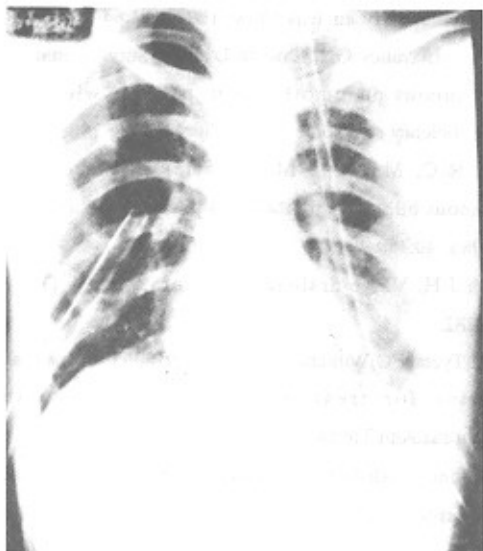
- پنومونی بی هوایی
- پنومونی استافیلوکوکی
- پنومونی گرام - منفی
- آبسه ریه
- آکتینو مایکوزیس
- نوکاره بوزیس
- توبرکلوزیس
- مایکوباکتریهای آتیپیک

#### نئوپلاسم

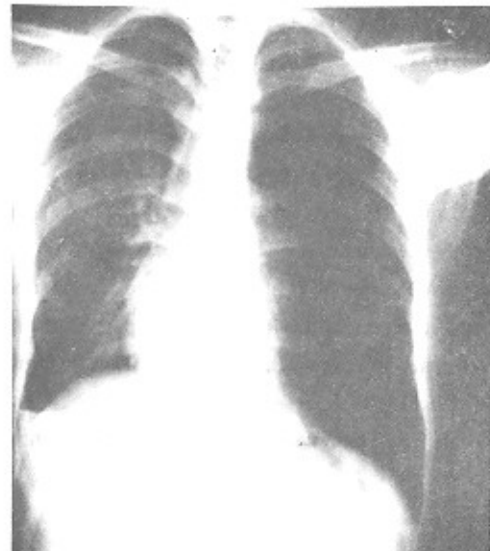
- اولیه
- متاستاتیک

#### سایر بیماریها

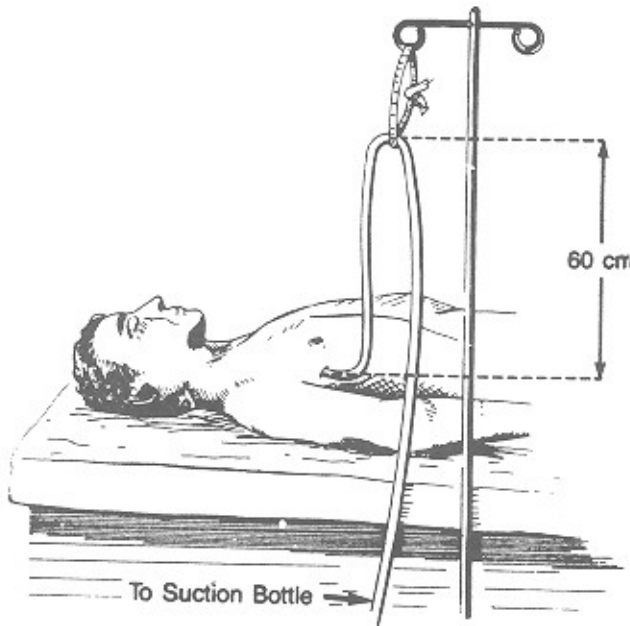
- اندومتزیوز
- سندرم Ehler - Danlos
- آمبولی ریه
- سندرم مارفان (Marfan)
- جدول شماره (۳) عوارض پنومونی خودبخود عود مجدد
- تجمع مایع در پلور
- تجمع خون در پلور
- نارسائی تنفس
- آمپیم
- پنوموتوراکس فشارنده
- پنوموتوراکس مزمن



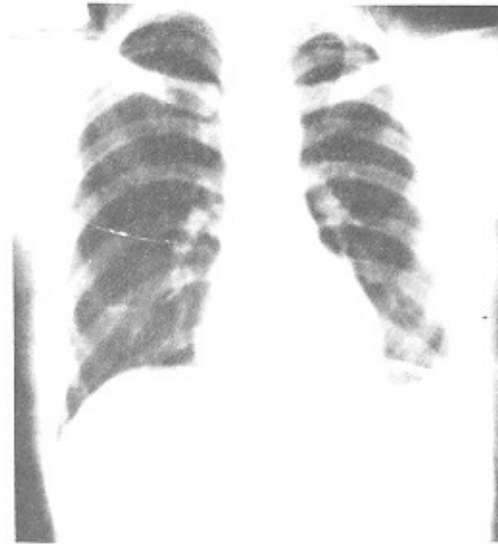
شکل شماره (۲) chest tube دو طرفه



شکل شماره (۱) پنوموتوراکس دو طرفه همزمان



شکل شماره (۲)



شکل شماره (۳)

## مراجع

1. Dentester T, Lafontain E. Pleura . Surgery of the Chest. Sabiston & Spencer (eds). Philadelphia, Saunders. 1990; 16 : 445 - 453.
2. Wait M.A, Histreru A. Changing clinical spectrum of spontaneous pneumothorax. Am. J. Surg 1992; 164:528-31.
3. Olsen PS ,andersen HQ. Long term results. after tetracycline pleurodesis in spontaceous pneumothorax. Ann. Thorac.Surg. 1992; 53:1015-7.
4. Devries WC, Wolfe WG. The management of spontaneous pneumothorax and bullous emphysema . Surg. Clin . North America FO 1980; 851-866.
5. So S, Yu D. Catheter drainage of spontaneous pneumothorax: suction or no suction , early or late removal Thorax 1982; 37:46-48.
6. Weeden D, Smith G.H. Surgical experience in the management of Spontaneous pneumothorax . Thorax 1983;38:737-743.
7. Ikeda M, Uno A, Yamane Y, et al Median sternotomy with bilateral bullous resection or unilateral spontaneous pneumothorax with special reference to operative indications. J. Thorac. Cardiovasc. Surg 1988; 96:615-20.
8. Kalnins I, Torda TA, Wright JS. Bilateral simultaneous pleurodesis by median sternotomy for spontaneous pneumothorax. Ann. Thorac. Surg 1979; 15:202-206.
9. Adkins PC, Smyth NPD. Bilateral simultaneous spontaneous pneumothorax. Dis. Chest 1960; 37:702.
10. Almassi GH, Haasler GB. Chemical pleurodesis in the presence of persistent air leak. Ann. Thorac. Surg 1989; 47:786-7.
11. Dumire J, Crabbe MM. Autologous "blood patch" pleurodesis for persistent pulmonary air leak. Chest 1992; 101:64-66.
12. Fleisher AG, Elavaney GN, Lawson L et al . Surgical management of spontaneous pneumothorax in patients with acquired immunodeficiency syndrome. Ann . Thorax. Surg 1988; 45:21-23.
13. Gibb W.R.C, Maiwand M.O. Parietal pleurectomy for simultaneous bilateral spontaneous pneumothorax . Br.J.clin. Pract. 1986; 40:489-490.
14. Heimlich J.H. Valve drainage of pleural cavity. Dis. Chest 1968;53:282.
15. Larrieu H, Tyers FO, Williams EH, et al. Intrapleural instillation of quinaerine for treatment of recurrnt spontaneous pneumothorax. Ann. Thorac. Surg 1979; 28:146-150.
16. Senks. Sudden death due to bilateral spontaneous pneumothorax caused by rupture of congenital lung cysts 1990; 103:379-83.