

معرفی و بررسی یک مورد نادر دیس ژنزی گونادال

دکتر مرضیه غفاریزاد، استاد یار گروه زنان دانشگاه علوم پزشکی و خدمات بهداشتی - درمانی تهران

THE EVALUATION AND PRESENTATION OF A RARE CASE OF GOADAL DYSGENESIS.

ABSTRACT

A seventeen - years old woman was presented with infertility and primary amenorrhea. She had normal stature, femate phenotype and normal development of breasts, external genitalia, vagina and cervix.

Pelvic examination showed a large lobulated mass. On sonography there was a mass with probable origin of ovary.

Paraclinic tests were carried out. Gonadotropins were in postmeno pausal limits. Alpha Fetoprotein , Beta Subunit(B-HCG) assay were normal Laparotomy revealed a gonadat mass on right side, normal uterus and left streak gonad. pathologic report of tumor was dysgerminoma and teratoma.

Due to pathology of tumor and Y chromosome , we advised the patient to remove the other streak gonad and have irradiation.

به بیمار توصیه می‌شود. برای خروج تخمدان نوری سمت چپ و رادیوتراپی مراجعه کند.

مقدمه

بیماران دارای گوناد نوری شکل (Streak ovary) که فرمول کروموزومی XY ۴۶ دارند بنام سندروم سوئیر نامیده می‌شوند سندروم فوق برای اولین بار در سال ۱۹۵۵ توسط آقای سوئیر شرح داده شد (۱).

مشخصات سندروم فوق:

شکل ظاهری زنانه، علائم خواجگی، آمنوره اولیه، قد بلند، دستگاه تناسلی خارجی زنانه، دستگاه تناسلی داخلی زنانه بیجان همراه با تخمدان نوری شکل و کاریوتیپ XY ۴۶ می‌باشد (۳،۲). بیماران فوق به علت داشتن کروموزوم Y ۳۰ درصد شانس بدخیمی را دارا هستند (۲).

بیمار مورد مطالعه که معرفی می‌گردد سندروم سوئیری است که

چکیده

خانم ۱۷ ساله‌ای با شکایت نازایی و آمنوره اولیه مراجعه می‌کند. معاینه بالینی، بیمار شکل ظاهری زنانه، رشد قد، دستگاه تناسلی خارجی، واژن، سرویکس و پستانها را طبیعی نشان می‌دهد. امتحان لگنی توده بزرگ و لوبوله به اندازه رحم ۲۰ هفته را مشخص می‌سازد.

سونوگرافی لگن منشاء احتمالی توده را از تخمدان گزارش می‌کند. آزمایشات بیمار، میزان LH و FSH را در حد افراد یائسه، آلفا فتوپروتئین و β -HCG را در حد طبیعی نشان می‌دهد. لاپاراتومی بیمار توده بزرگ گونادال در طرف راست، رحم طبیعی در خط وسط و گوناد نوری در طرف چپ را آشکار می‌سازد.

تومور همراه با لوله طرف راست برداشته می‌شود. کاریوتیپ بیمار XY ۴۶ خالص را نشان می‌دهد. گزارش آسیب شناسی تومور دیس ژرمینوما و ترانوما می‌باشد.

با توجه به آسیب شناسی تومور و فرمول کروموزومی XY ۴۶

شماره ۲)، گوناد نواری در سمت چپ (شکل شماره ۳) مشاهده شد. تومور همراه لوله برداشته شد. آسیب شناسی تومور، تراتوما همراه با مناطق وسیع دیس ژرمینوما را نشان داد (شکل شماره ۴).

کاربوتیپ بیمار XY ۴۶ خالص گزارش شد. با توجه به آسیب شناسی تومور و فرمول کروموزومی به بیمار توصیه شد برای برداشتن گوناد نواری شکل طرف مقابل و رادیوتراپی مراجعه نماید.

بحث

دیس ژنری گونادال یکی از علل غیرشایع آمنوره اولیه می باشد. فرم تیپیک آن سندروم تورنر با فرمول کروموزومی ۴۵XO در تمام خطوط سلولی می باشد (۲، ۵).

اشکال موزائیسیم بیماری به صور مختلف مانند ۴۵XO/۴۶XX و ۴۵XO/۴۶Xy دیده می شوند (۲). دیس ژنری گونادال همراه با فرمول کروموزومی XY ۴۶ خالص بنام سندروم سوئیره نامیده میشود (۱).

مشخصات این سندروم نادر شامل شکل ظاهری زنانه، گونادهای نواری، دستگاه تناسلی خارجی زنانه، رحم کوچک، عدم رشد صفات ثانویه جنسی همراه با آمنوره اولیه می باشد (۲) سندروم فوق از نظر ژنتیکی هتروژن می باشد و به صورت فامیلی نیز دیده می شود (۷، ۶) معمولاً بیماران گرفتار نارسائی گوناد با ظاهر زنانه هنگام بلوغ تشخیص داده می شوند. در این بیماران کاربوتیپ باید سریعاً درخواست شود. اگر فرمول کروموزومی XY ۴۶ را نشان دهد از نظر بالینی مهم است که دیس ژنری گونادال همراه با فرمول کروموزومی XY ۴۶ را با سندروم "Testicular Feminization" (جدول شماره ۲).

جدول شماره (۲): تشخیص افتراقی

Testicular Feminization (T.F)	سندروم سوئیر	بیمار	
۴۶XY	۴۶XY	۴۶XY	کاربوتیپ
نواری	نواری	نواری	گوناد
زنانه	زنانه	زنانه	توتیپ
واژن کور	-	+	واژن
-	+	+	سرویکس
-	+	+	رحم
+	-	+	پستانها
بیش از حد طبیعی	بیش از حد طبیعی	N	قد
-	+	-	علائم عواجگی
حسد اکثر میزان طبیعی برای مردان	N	N	تستوسترون

* نکته قابل توجه:

به نظر می رسد که رشد پستانها در بیمار ما به علت ترشح اندروژن مدت طولانی از توده نومورال بوده است.

گوناد وی نومورال شده است و پستانهای او توسعه یافته اند.

معرفی بیمار

خانم ۱۷ ساله ای با شکایت آمنوره و نازائی در تیرماه سال ۱۳۶۸ مراجعه می کند. دوران تولد، رشد زمان شیرخوارگی و کودکی طبیعی بوده است و بیماری خاصی را در سابقه گزارش نمی کند.

تاریخچه فامیلی بیمار نکته مهمی را در پدر و مادر و خواهر و برادر و سایر بستگان بیمار نشان نمی دهد.

امتحان فیزیکی اطلاعات زیر را نشان می دهد:

قد: ۱۶۰ سانتی متر وزن: ۶۰ کیلوگرم

شکل ظاهری بیمار زنانه است، رشد پستانها، موهای زیر بغل و ناحیه عانه طبیعی و دستگاه تناسلی خارجی واژن و سرویکس طبیعی و بدون وجود هیپرتروفی کلیتوریس است. هنگام امتحان لگنی، توده ای به اندازه رحم ۲۰ هفته با قوام سخت که قسمت اعظم لگن را اشغال کرده بود مشخص گردید.

IVP و عکس ریه طبیعی بود. آزمایشات هورمونی نتایج ذیل حاصل شده است:

غلظت FSH حدود ۵۹ میلی یونیت در سانتی متر مکعب (۲-۲۵۶ N =

غلظت LH معادل ۶۴/۷ میلی یونیت در سانتی متر مکعب (۳-۷۶ N =

غلظت استرادیول ۱۸/۷ pg/ml (N = ۳۰ - ۱۰۰)

غلظت پروژسترون ۰/۳ ng/ml (N = ۰/۱ - ۲۸/۱)

غلظت آلفا فتوپروتئین ۲ ng/ml (N = ۲-۱۰)

غلظت β -HCG ۱۰/۱ mu/cc (N < ۱۰)

جدول شماره (۱): آزمایشهای هورمونی بیماران

طبیعی	بیمار	
۲-۲۵	۵۹ ml/m1	FSH
۳-۷۶	۶۴/vml/m1	LH
۱۵-۱۱۰	v/vng/dl	تستوسترون
۳۰-۱۰۰	۱۸/vpg/ml	استرادیول
۰/۱-۲۸/۱	۰/۳ng/ml	پروژسترون
۲-۱۰	۲ ng/ml	آلفا - فتوپروتئین
< ۱۰	۱۰/۱ mIU/ml	B.HCG

کاربوتیپ برای بیمار درخواست شد. سپس بیمار لاپاراتومی گردید، توده ای بزرگ، لوبوله دو قسمتی با سطح صاف در سمت راست لگن (شکل شماره ۱)، رحم طبیعی در خط وسط (شکل

با توجه به انتقال ارثی بیماران گرفتار دیس ژنزی گونادال با فرمول کروموزومی XY ۴۶ همه اعضاء فامیل باید بررسی و Follow up شوند (۱۰).

گونادکتومی پروفیلاکسی در بیماران جهت جلوگیری از بروز تومور و علائم مردانگی توصیه می‌گردد (۹).

مطالعات نشان می‌دهد که زمانیکه میزان آنتی ژن H-Y در بیماران متوسط یا در حدود مردان باشد تومورال شدن گوناد بسیار محتمل است (۷).

ولی تعدادی از بیماران گرفتار سندروم سوئیر را همراه با تومور گونادال و غلظت کم آنتی ژن H-Y گزارش کرده‌اند (۷، ۹، ۲۰).

به هنگام لاپاراتومی بیماران به هر علتی از جمله آپاندیست لازم است ارگان‌های لگنی و شکمی بررسی شوند تا بیماری‌ها از نظر دور نمانند و در صورت نیاز از جنبه تشخیص بررسی بیشتر در بیماران صورت گیرد (۱۲).

در بیماران گرفتار دیس ژنزی گونادال حاملگی در غیاب تخمدان با استفاده از سیکل‌های ایجاد شده مصنوعی گزارش شده است (۱۷، ۱۶).

دریک گزارش توصیه برداشتن پروفیلاکسی گونادهای دیس ژنتیک از طریق لاپاروسکوپی شده و نویسنده اشاره به هزینه کم و ساده بودن روش فوق نموده است (۲۱).

حاملگی موفقیت آمیز در سندروم سوئیر با استفاده از تخمک دهنده و IVF/ET گزارش شده است (۲۲).

از عوارض شناخته شده سندروم فوق وجود تومورهایی با منشاء ژرم سل می‌باشد (۱۳).

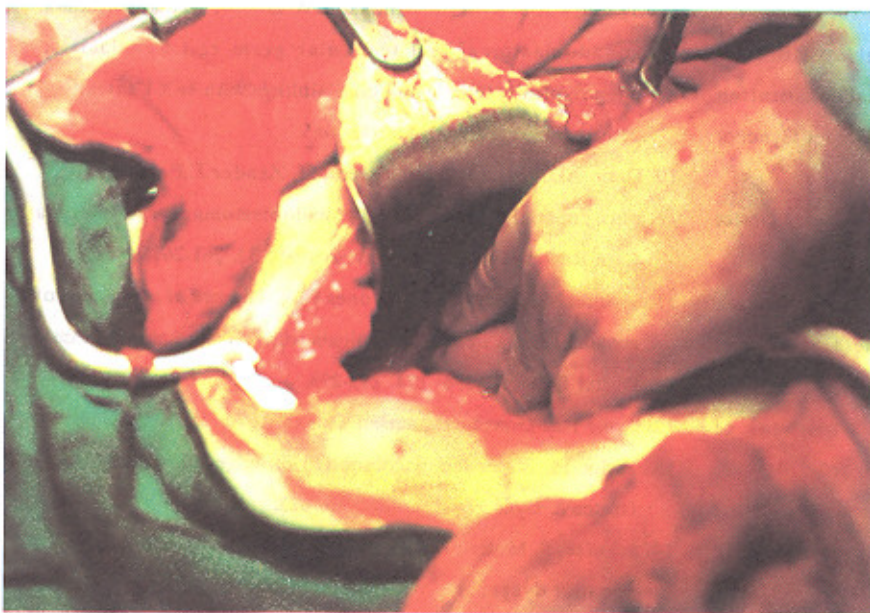
و در خواهران و برادران بیمار که فرمول کروموزومی XY ۲۶ دارند نیز دیده می‌شود (۷، ۱۹). وجود کروموزوم Y در ساختمان ژنتیکی این بیماران خطر نئوپلازی را حدود ۲۵ الی ۳۰ درصد افزایش می‌دهد (۷، ۱۰). همراه با دیس ژنزی گونادال با فرمول کروموزومی XY ۴۶ گونادوبلاستوما، دیس ژرمینوما و ندرتاً امبریونال کارسینوما گزارش شده است (۷).

در گوناد دیس ژنتیک با کروموزوم Y توموری که معمولاً ایجاد می‌شود گونادوبلاستوما می‌باشد. نئوپلاسم فوق ترکیبی از بافت ژرم سل، سکس کورد و استروما می‌باشد (۱۰، ۱۳).

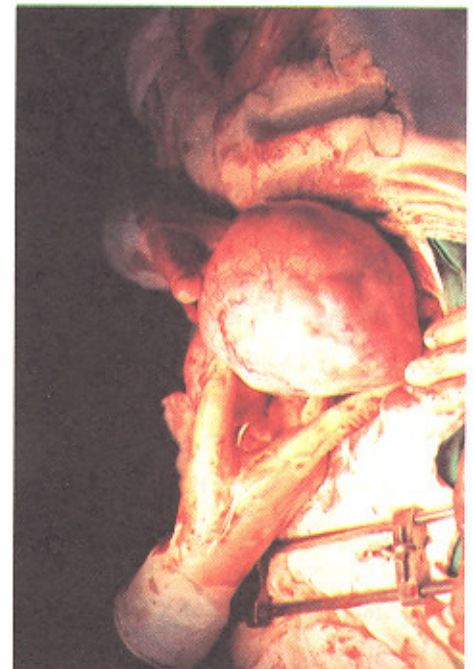اگر چه گونادوبلاستوماي خالص به عنوان تومور ژرم سل in-situ یا پیش آگهی خوب مطرح است. در حدود ۶۰ درصد از بیماران گونادوبلاستوما تومورهای بدخیم با منشاء ژرم سل دارند (۹) شایع ترین تومور بدخیم دیس ژرمینوما می‌باشد. شواهدی قوی دال بر تولید آندروژن توسط گونادوبلاستوما وجود دارد (۱۲).

امتحان لگنی در بیمار مورد مطالعه توده تومورال را نشان داد. هنگام لاپاراتومی توده بزرگ با منشاء گوناد نواری سمت راست، رحم بچه‌گانه در خط وسط و گوناد نواری در طرف سمت چپ مشخص گردید بعد از خروج توده تومورال جواب آسیب شناسی تراتوما با مناطق وسیعی از دیس ژرمینوما نشان داد.

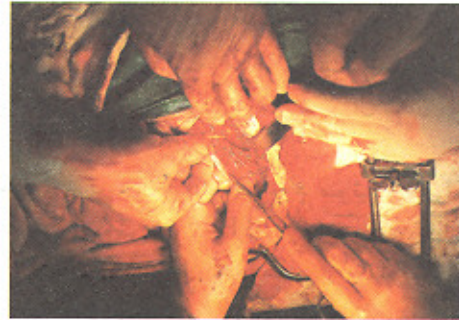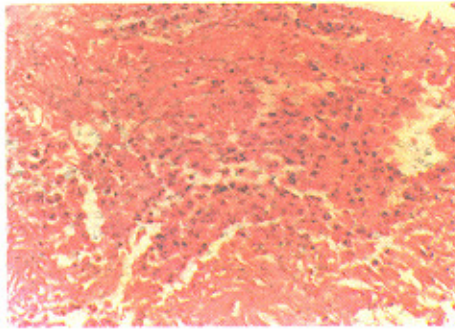
نکته جالب در بیمار مورد نظر رشد پستان‌ها بود که به نظر می‌رسد علت آن تولید تدریجی استروژن به مدت طولانی از توده تومورال بوده است همچنین لازم به ذکر است که در یک نمونه خون غلظت استرادیول بیمار نسبتاً پائین بود.



شکل شماره ۲: رحم طبیعی کوچک در خط وسط



شکل شماره ۳: توده گوناد نواری سمت راست بیمار



شکل شماره ۴: سلول های ژرمینال با هسته درشت، هسته واضح و برجسته در اسبب شناسی تومور

شکل شماره ۳: گوناد نواری سمت چپ بیمار

مراجع

1. Swyer GIM. Male pseudohermaphroditism : A hither to undescribed form Br Med J 1955 ; 2: 709 - 712.
2. Speroff L, Glass RB, Kase NG. Clinical gynecologic endocrinology and infertility. Baltimore, Wilkins, 1989 ; 401-402.
3. Bruneteau DW, Sipahiglu IB, Byrd JR, Greenblatt RB. Pure gonadal dysgenesis with an XY chromosomal constitution (Swyer's Syndrome) report of 2 cases. Am J Obstet Gynecol 1976; 124 : 55-59.
4. Schellhas H. Malignant potential of the dysgenetic gonad. J Obstet Gynecol 1974 ; 44 : 298-309.
5. Rosen GI, Kaplan B, Lobo RA. Menstrual function and hirsutism in patients with gonadal dysgenesis. Am J Obstet Gynecology . 1988, 71, No 5. 677.
6. Novak E, Jones HW, Jones CG . ,Novak's textbook of Gynecology. Baltimore; williams & Wilkins, 1989; 565-570.
7. Macmahon RA, Walters WAW. Importance of early diagnosis and gonadectomy in 46XY females. J Pediatr Surgery. 1980; 15 :642-645.
8. AmiceV, Amice J, Pierre Bercovici J, Riviere D, Jose corolleur M. Gonadal tumor and 4 - Y H-Y antigen in 46XY pure gonadal dysgenesis. J cancer 1986; 57 : 1313-1317.
9. Kigabury AC, Frost F, Cookson W O C M. Dysgerminoma, gonadoblastoma, and testicular germ cell neoplasia in phenotypically female and male siblings with 46XY females. J Pediatr Surgery. 1980; 15 : 642- 645.
10. Dery AD, Kurzl R, Hinrichsen MJ, Zander J. Familial 46XY pure gonadal dysgenesis and gonadoblastoma, dysgerminoma Case Report. Gynecologo Oncolo 1989; 32, 261-267.
11. Manuel M, Katayama K.P, Jones HW. The age of occurence of gonadal tumors in intersex patients with a Y chromosome. Am J Obstet Gynecol 1976; 124: 293-298.
12. Scully RE. Gonadoblastoma. J Cancer. 1970; 251 1340-1354.
13. Taylor II, Barter HB, Jacobson CB of dysgenetic gonads. Am J Obster & Gynecol. 1966; 96 : 816-823.
14. schulze. S, Muller J. Rsenkilde P. Gonadoblastoma in 46XY gonadal dysgenesis : the significance of intra-abdominal

- exploration during appendectomy.
15. Droesch K, Droesch J, Chumas J, Bronson R. Laparoscopic gonadectomy for gonadal dysgenesis. *Fertil & Steril*. 1990; 360-361.
 16. Hodgen GD. Surrogate embryo transfer combined with estrogen-progesterone therapy in monkeys : implantation gestation, and delivery without ovaies *JAMA*. 1983; 25: 2167-71.
 17. Navor D, Lauer N, Koplovic J Artificially induced endometrial cycles in the absence of ovaries. *New Eng J Med*. 1986; 314 : 806-811.
 18. Klemme B, Probeck HK, Hansmann I. H-Y antigen in Turner's Syndrome patients with different sex chromoxome constitutions. *Hum Genet*. 1981; 59: 333-336.
 19. Szamborski J, obrcbski T, Starzynska J. GERM cell tumors in monoxygous twins with gonadal dysgenesis and 46XY karyotype. *Obstet* 1981; 58: 120-122.
 20. Warner BA, Monsaert RP, Stump PG, Kulin HE, Wachtel SS. 46XY gonadal dysgenesis : is oncogenesis H-Y phenotype of breast development? *Hum Genet*. 1985 ; 69 : 79-85.
 21. Wilson EE, vuitch F, carr BR. Laparoscopic removal of dysgenetic gonads containing a gonadoblastoma in a patient with swyer syndrome. *obstet Gynecol* 1992; 79 : 842-4.
 22. Bianco S, Agrifoglio V, ET all ; Successful pregnancy in a pure gonadal dysgenesis with karyotype 46XY patient (swyer's syndrome) Folloxing oocyte donation and Hormonal treatment. *Acta Eur Fertil* 1993; 23: 37-8.