

معرفی یک مورد نادر ناهنجاری بخش ارتباطی وریدهای ریوی و ترمیم جراحی آن

دکتر محمدحسین ماندگار، فوق تخصص و استادیار بخش جراحی قلب و عروق بیمارستان دکتر شریعتی، دانشکده پزشکی، دانشگاه علوم پزشکی تهران
دکتر جواد غفاریسند، استادیار بخش قلب و عروق بیمارستان خورشید اصفهان دانشکده پزشکی، دانشگاه علوم پزشکی اصفهان
دکتر احمد یمنی شریف، استادیار بخش قلب و عروق بیمارستان دکتر شریعتی، دانشکده پزشکی، دانشگاه علوم پزشکی تهران
دکتر شهریار عالی‌نژاد، بخش جراحی قلب و عروق بیمارستان دکتر شریعتی، دانشکده پزشکی، دانشگاه علوم پزشکی تهران

A Case Report of Partial Anomalous Pulmonary Venous Connection and Its Surgical repair

SUMMARY

This article aim is to introduc a case of PAPVC (partial anomalous pulmonary venous connection). The patient was a 25-year-old woman who had dyspnea and palpitation. She expressed no special disease, no past medical history, and no drug usage, but her brother and her aunt had the above-mentioned history. In the physical examination, lungs were clear and the heart had S_2 splitting, and there was a systolic murmur in the pulmonary area. Her liver could be palpitated two centimeters below the costal edge, but she didn't have any hepatomegaly. In cardiac catheterism, she had PAPVC, atrial septal defect (ASD), and mitral valve prolapse (MVP). The patient underwent operation and left pulmonary vein was separated from the superior vena cava and anastomosed to the left atrial auricle. By means of the pericardial patch, the left atrium became enlarged and ASD was closed. She was in a good condition after surgery and left the hospital without any complication with a good condition and recovery and had no problem any longer.

بخش ارتباطی وریدهای ریوی (PAPVC) و
Anomalous Pulmonary Venous Connection
ناهنجاری دیواره بین دهلیزی Atrial Septal Defect

خلاصه

بیماری که در این مقاله معرفی می‌شود با تشخیص ناهنجاری

سابقهٔ فامیلی، برادر و خالهٔ بیمار نیز از تنگی نفس شکایت داشته‌اند ولی اقدامات تشخیصی یا درمانی خاصی جهت ایشان انجام نشده‌بود. مادر بزرگ بیمار از هیپرتانسیون و عمهٔ بیمار از بیماری ایسکمیک قلبی رنج می‌برد.

در هنگام بستری، علائم حیاتی بیمار طبیعی بود. در سماع ریه‌ها مسأله‌ای وجود نداشت؛ در سماع قلب دو جزئی شدن صدای دوم (S_2 splitting) و سوفل سیستولی II/VI در کاتون ریوی شنیده می‌شد؛ کبد حدود دو سانتیمتر زیر لبهٔ دنده‌ای با اندازهٔ (span) طبیعی لمس می‌شد. در معاینهٔ اعضاء و اندامهای دیگر مشکلی وجود نداشت. در طول زمان بستری ضمن انجام آزمایشهای متعدد نکتهٔ غیرطبیعی مشخص نشد.

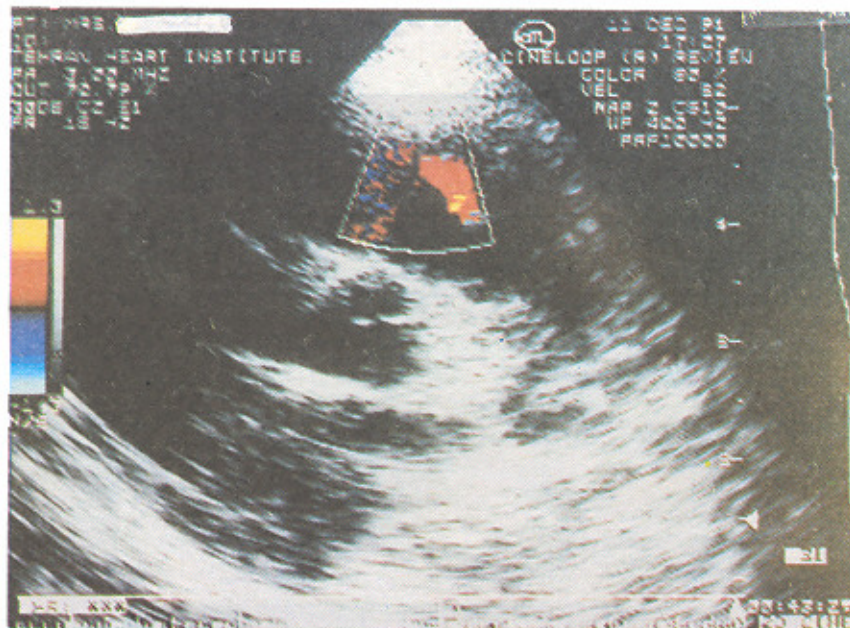
در الکتروکاردیوگرام مشخصهٔ غیرطبیعی خاصی وجود نداشت. در اکوکاردیوگرافی نارسایی دریچه‌های سه‌لتهی (tricuspid) و ریوی، پرولاپس دریچهٔ میترال، هیپرتانسیون ریوی و حرکات غیرطبیعی سپتوم دیده می‌شدند. (شکل‌های ۳، ۲، ۱).

(ASD) در بخش قلب بیمارستان دکتر شریعتی تهران بستری و تحت عمل جراحی قرار گرفت. بیمار بعد از ترمیم ناهنجاریهای فوق با حال عمومی خوب ترخیص گردید و تا زمان تهیهٔ این مقاله مشکلی نداشته‌است.

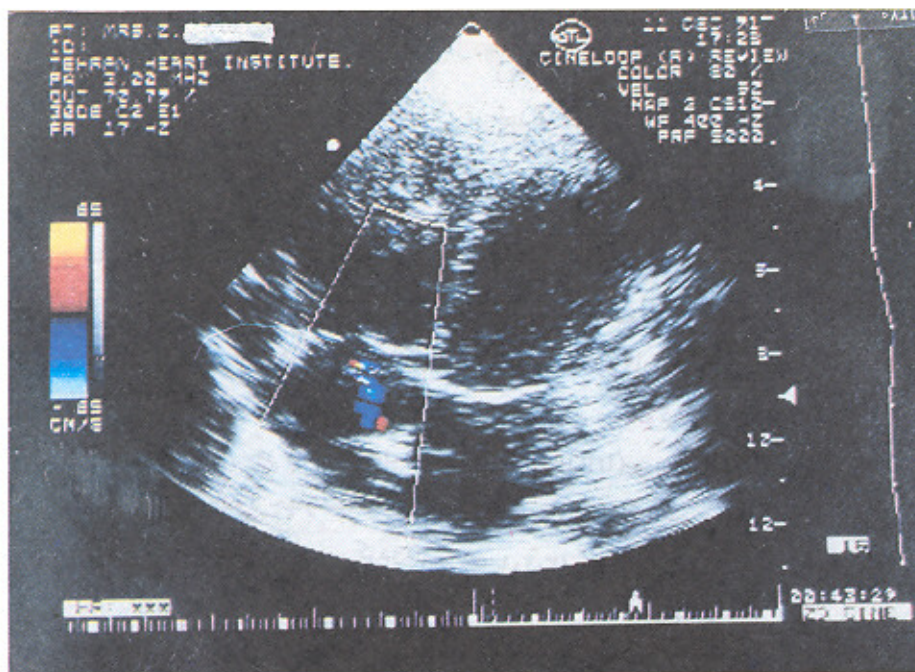
معرفی بیمار

بیمار خانم ز - م، ۲۵ ساله، خانه‌دار، اهل و ساکن اصفهان است که در تاریخ ۷۰/۸/۵ با شکایت تنگی نفس در بخش قلب بیمارستان دکتر شریعتی تهران بستری گردید. تنگی نفس بیمار از حدود سه ماه قبل از بستری شدن بدون ارتباط با فعالیت و گاهی بصورت حمله‌های شبانه (PND = Paroxysmal Nocturnal Dyspnea) شروع شده بود. به مرور زمان حمله‌ها افزایش یافته و با تشدید این حالت بیمار احساس طپش قلب (palpitation) داشته‌است. بیمار سابقه‌ای بجز بستری شدن در بیمارستان جهت درمان آبسهٔ پستان در حدود چهار سال قبل نداشت، سابقه‌ای از مصرف داروهای خاصی را ذکر نمی‌کرد، در

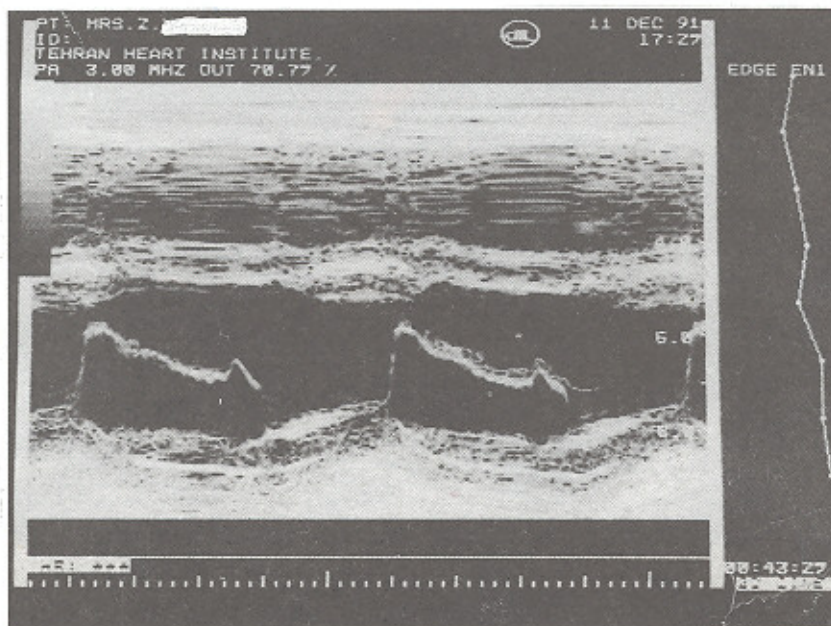
شکل (۱) - ۱۲×۹ مربوط به اکوکاردیوگرافی بیمار



شکل (۲) - ۱۲×۹ مربوط به اکوکاردیوگرافی بیمار



شکل (۳) - ۱۲×۹ مربوط به اکوکاردیوگرافی بیمار



بیمار تحت کاتتریسیم قلبی قرارگرفت:

درصد اشباع اکسیژنی:

APVC: %۹۵/۳ , HRA: %۹ , MRA: %۸۴/۹

LRA: %۸۰/۸ , IVC: %۸۰ , RV: %۸۴

PA: %۸۴ , LV: %۹۷/۳

فشارها

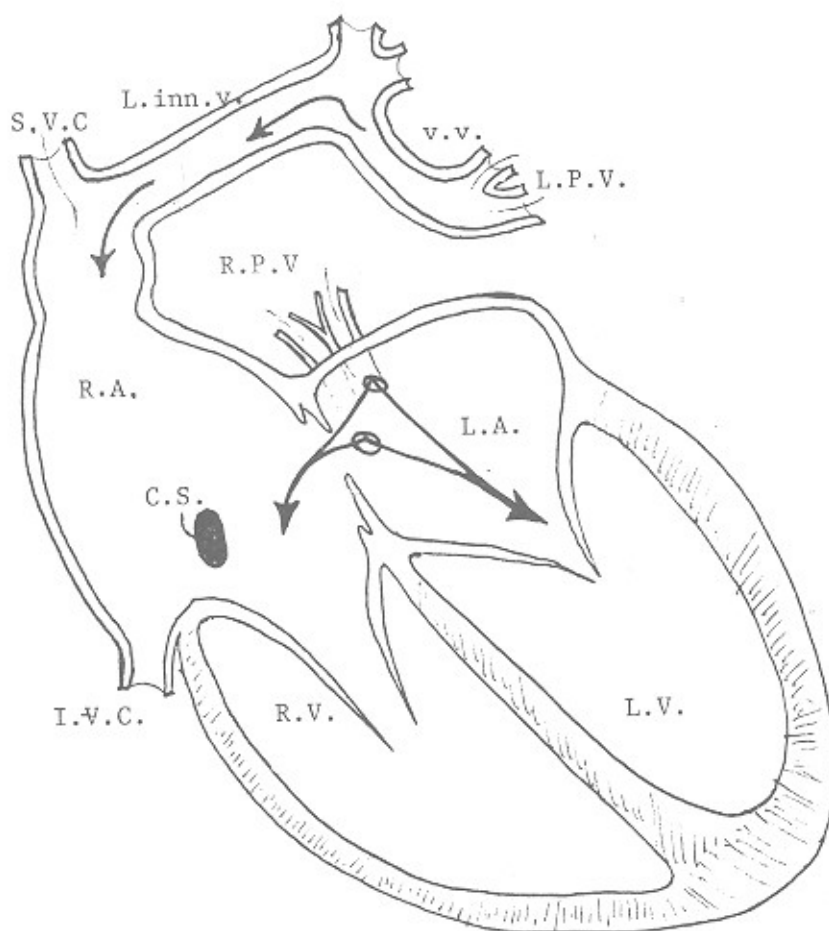
PA: $\frac{30}{10}$, RV: $\frac{38}{5}$, RA: ۵, LV: $\frac{110}{10}$, AO: $\frac{110}{60}$

گزارش کاتتریسیم دال بر وجود PAPVC یا TAPVC

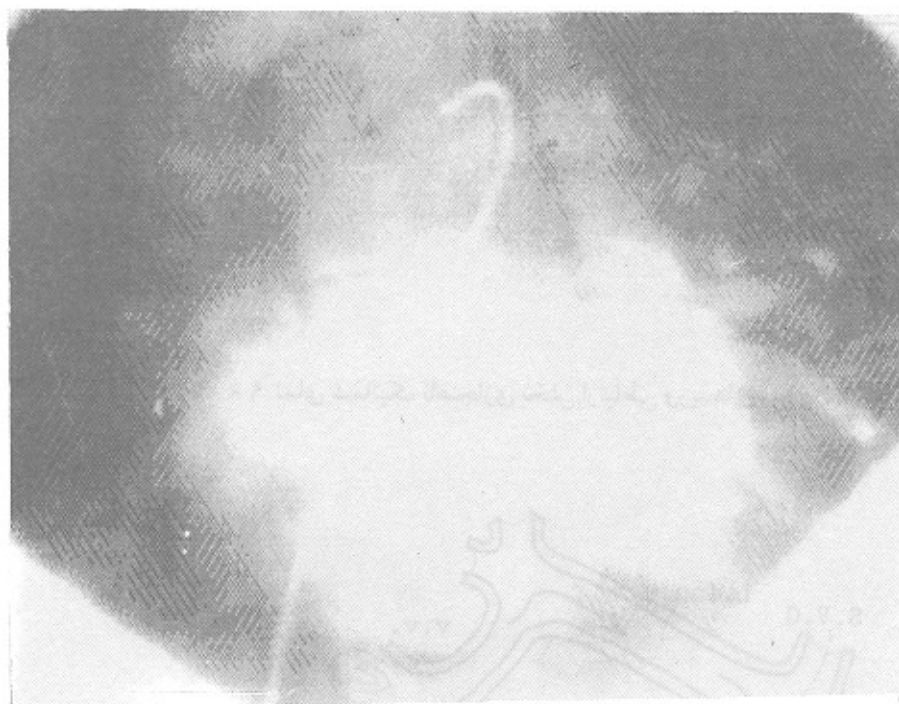
ASD و نارسایی جزئی دریچه میترال (احتمالاً پرولاپس

دریچه میترال) بود (شکل های ۴، ۵، ۶).

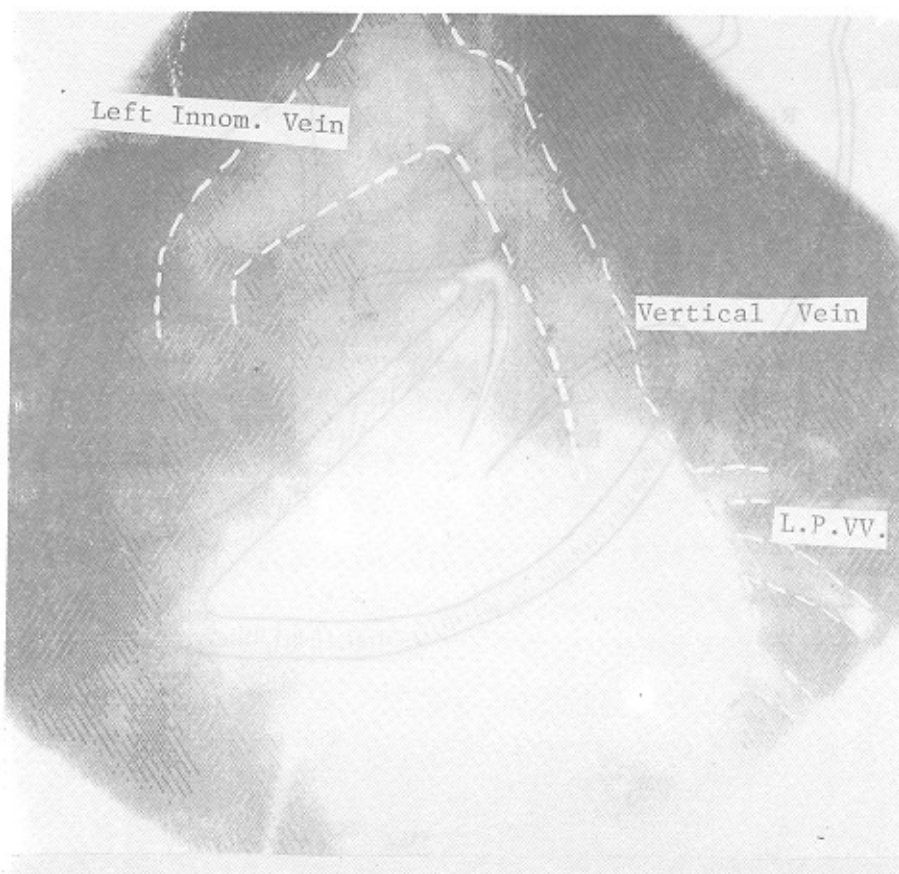
شکل (۴) - ۱۲ × ۹ نمای شماتیک ناهنجاری بخش ارتباطی وریدهای ریوی



شکل (۵) - ۱۲×۱۲ تصویر کاترئیسیم ناهنجاری



شکل (۶) - ۱۲×۱۲ تصویر کاترئیسیم ناهنجاری



vein) به ورید بی‌نام چپ (left innominate vein) می‌ریزند (شکل ۴). علت اصلی این ناهنجاری تاکنون ناشناخته مانده است. در حدود ۰/۶٪ در افراد جمعیت دیده می‌شود و ارتباطی به جنس ندارد (۵) و بیشتر همراه نقص دیواره دهلیزی (ASD) دیده می‌شود، بطوری که در ۱۵٪ موارد، ASD همراه این ناهنجاری است (۵). در ۸۵٪ موارد ASD همراه، از تیپ sinus venosus است.

PAPVC علاوه بر همراهی با ASD با ناهنجاریها و بیماریهای مختلف دیگر نیز همراه است که عبارتند از: ورید اجوف فوقانی در طرف چپ (Left SVC)، مجرای شریانی باز (PDA)، نقص دیواره بطن (VSD)، دکستروکاردی، تنگی دریچه ریوی، تنگی شریان ریوی، کوآرکتاسیون آئورت (۴)، تترالوژی فالوت (۲، ۶) قلب سه‌دهلیزی (cor triatriatum) (۳، ۱۰-۷)، سندرم ترنر (۱۱) و غیره. معمولاً علائم بالینی، معاینات فیزیکی، الکتروکاردیوگرام و اکوکاردیوگرافی در این ناهنجاری شبیه ASD ایزوله می‌باشد، ولی با این وجود در تشخیص کمک‌کننده هستند. از کاتتریزم (catheterism) جهت تعیین ناهنجاری و بررسی هیپرتانسیون ریوی و وضعیت دریچه میترا استفاده می‌شود.

معمولاً در مورد بیماران بدون علامت با شنت کوچک، نیازی به درمان وجود ندارد، ولی در صورت وجود علائم، جریان زیاد خون ریوی، نارسایی احتقانی و یا هیپرتانسیون شریانی ریوی به جراحی برای ترمیم ناهنجاری نیاز است. در بیماران با جریان زیاد خون ریوی و علائم مربوط به آن جراحی سبب بهبودی چشمگیر می‌گردد، ولی در بیماران با هیپرتانسیون پیشرفته ریوی معمولاً نتایج مطلوب حاصل نمی‌شود.

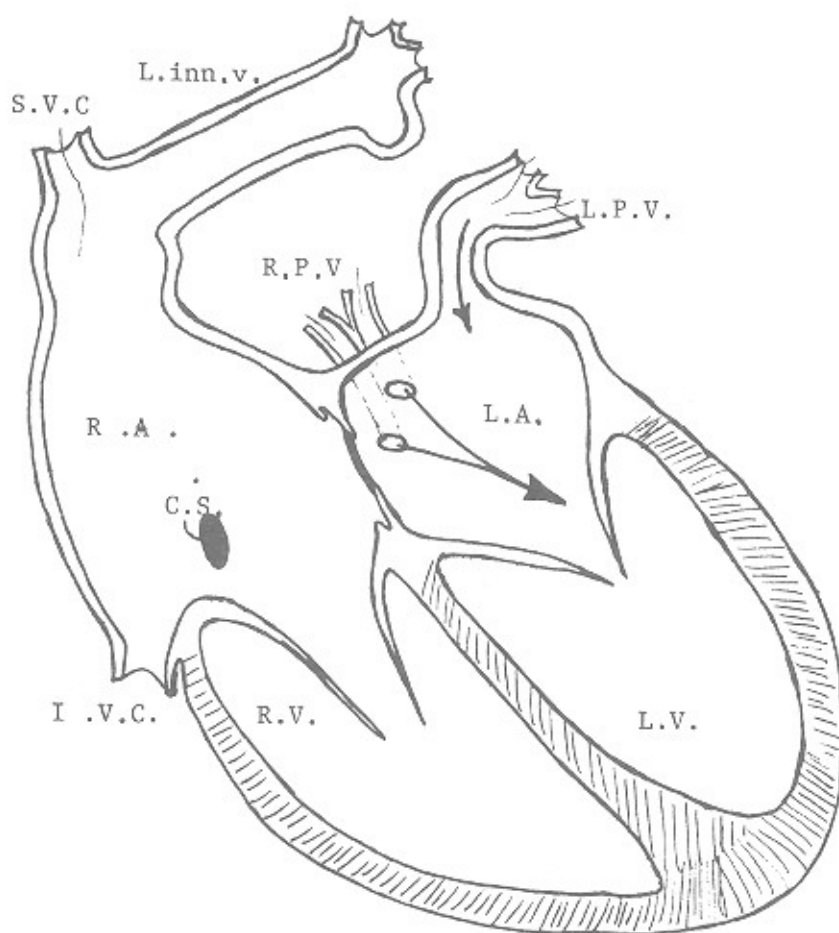
در تاریخ ۷۰/۸/۱۵ بیمار تحت عمل جراحی قرار گرفت و طی آن وریدهای ریوی چپ از ورید اجوف فوقانی (SVC) جدا گردید و به گوشک دهلیز چپ (left auricle) آناستوموز شد و با قراردادن یک patch پریکاردی حفره دهلیز چپ بزرگتر گردید و نقص دیواره دهلیزی بسته شد (شکل ۷).

بیمار بعد از جراحی در مدت بستری بودن در بیمارستان مشکلی نداشت و در تاریخ ۷۰/۸/۲۵ با حال عمومی خوب ترخیص گردید، وی از تاریخ ترخیص تا زمان تهیه مقاله از (حدود دو سال) پیش تاکنون در مراجعه‌ها و کنترل‌های بعدی مشکلی نداشته است.

بحث

هرچند که شیوع ناهنجاریهای سیستم وریدی ریوی شایع نیست، ولی با این وجود شیوع واقعی آن بیشتر از مواردی است که در طی بررسیهای بالینی با اتوپسی یافت می‌شود. ناهنجاریها می‌تواند بصورت ارتباطات (connections) غیرطبیعی، تنگی ارتباطات و یا تعداد غیرطبیعی وریدها باشند. گونه‌ای از این ناهنجاریها وجود دارد که در آن با وجود آترزی ورید ریوی مشترک، ارتباطات وریدی سیستمیک ریوی همچنان وجود دارد (PAPVC). این گونه برای نخستین بار در سال ۱۷۳۹ توسط Winslow توصیف گردید و در سالهای بعد گزارشهای متعددی از این ناهنجاری ارائه شد. خود این‌گونه از نظر آناتومیکی بصورت‌های مختلف دیده می‌شود، بطوریکه وریدهای ریوی به نقاط مختلف از جمله، ورید اجوف فوقانی (SVC)، ورید اجوف تحتانی (IVC)، سینوس کرونری، دهلیز راست، ورید سابکلایین راست و... سیره می‌ریزند. در بیمار معرفی شده وریدهای ریوی چپ از طریق یک ورید عمودی (vertical

شکل ۷-۱۲ × ۹ نمای شماتیک ترمیم ناهنجاری بخش ارتباطی وریدهای ریوی



REFERENCES

- 1) Adams, FH, Emmanouilides, GC, & Riemenschneider, TA. (1989). Moss' Heart Disease in Infants, Children, and Adolescents, (4th ed.) (p. 580). Baltimore: Williams & Wilkins.
- 2) Braunwald, E. (1992). Heart Disease, (Fourth ed.) (p. 951). Philadelphia: W.B. Saunders, Company.
- 3) Fermont, L, et al (1977). Coratriatum in infants: Four cases with two surgical successes. *Arch. Fr. Pediat.*, 825-843.
- 4) Hurst, JW, et al (1990). The Heart, (7th ed.) (Vol. 1). (pp. 672-680). New York: McGraw-Hill Company.
- 5) Kirklin, JW, & Barratt-Boyes, BG. (1993). Cardiac Surgery (p. 617). New York: Churchill Livingstone Incorporation.
- 6) Weaver, MD, et al (1978). Fallot tetralogy associated with uncommon lesions. *Angiolog.*, 476-485.
- 7) Geggel, RL, et al (1987). Coratriatum associated with PAPVC to the coronary sinus: Echocardiographic and angiographic features. *Pediat-Cardiol.*, 279-283.
- 8) Marin Garcia, J., et al (1975). Coratriatum: A study of twenty cases. *Am. J. Cardiol.*, 59-66.
- 9) Richardson, JU, et al (1981). Coratriatum (Subdivided left atrium). *J. Thorac. Cardiovasc. Surg.*, 232-238.
- 10) Wilson, JW, et al (1971). Coratriatum with intact subdividing diaphragm and PAPVC to the proximal left atrial chamber. *Pediatrics*, 745-750.
- 11) Price, WH, & Willey, RF. (1980). Partial anomalous pulmonary venous drainage in two patients with Turner's syndrome. *J. Med. Genet.*, 133-134.