

توده‌های التهابی پانکراس و گزارش یک مورد از آن  
(آبسه پانکراس)

دکتر مهدی عراقی زاده

امتحان بالینی

خانمی است به وزن ۷۵ کیلوگرم با درجه حرارت ۳۹  
نیض ۱۴۰ فشارخون  $\frac{۱۲۰}{۸۰}$  که از دل‌درد، استفراغ، عرق،  
تب، لرز شکایت داشته است، شکم برآمده در لمس ناحیه  
اپی گاستر حساس و توده‌ای در آن با حدود نامشخص باندازه  
۱۰×۱۲ سانتیمتر حس گردیده قلب و ریتین طبیعی بوده  
است.

در تاریخ ۲۵۳۳/۴/۱۱، تعداد گویچه‌های سفید  
۱۵۷۵۰ با ۶۸ سگمانته و هموگلوبین ۷۲٪ اوره خون ۴۰ قند  
خون ۹۵ آمیلاز خون ۱۰۰ سدیم ۱۴۵ پتاسیم ۴ کلر ۱۰۱  
بیکربنات ۲۷ و ادرار طبیعی بوده است.

در تاریخ ۲۵۳۳/۴/۱۶، رادیوگرافی ساده شکم تصویر  
آب و مایع خارج از دستگاه گوارش را در ناحیه اپی گاستر  
نشان داده و توده‌ای قوس قولون عرضی را به پائین رانده  
است (شکل ۱) که جهت تأیید محل آن اسکن کید انجام  
میشود که طبیعی بوده (شکل ۲) و در رادیوگرافی معده و  
اشنی عشر، معده به جلو و چپ رانده شده و تشخیص آبسه  
اپی گاستر احتمالاً "پانکراس داده میشود، شکل ۳ در تاریخ  
۲۵۳۳/۴/۹ با بیهوشی عمومی شکم در خط وسط باز میگردد  
در ناحیه قعر چادرینه‌ها توده‌ای موج باندازه ۱۰×۱۰ سانتیمتر  
حس گردیده که به اطراف ارتشاح داشته که از آن بزل بعمل  
میآید و چرک غلیظ خاکستری رنگ بد بو خارج گردیده و در


نظر به نادر بودن آبسه پانکراس، بخصوص در ایران،  
شرح حال زیر گزارش داده شده و سپس کلیات در مورد  
توده‌های التهابی پانکراس بحث میشود.

خانم ز - خ - ۶۷ ساله خانه‌دار اهل قم بعلت دل -  
درد، استفراغ، تب و لرز و نفخ شکم در تاریخ ۲۵۳۳/۴/۱۵  
مراجعه و بستری میگردد.

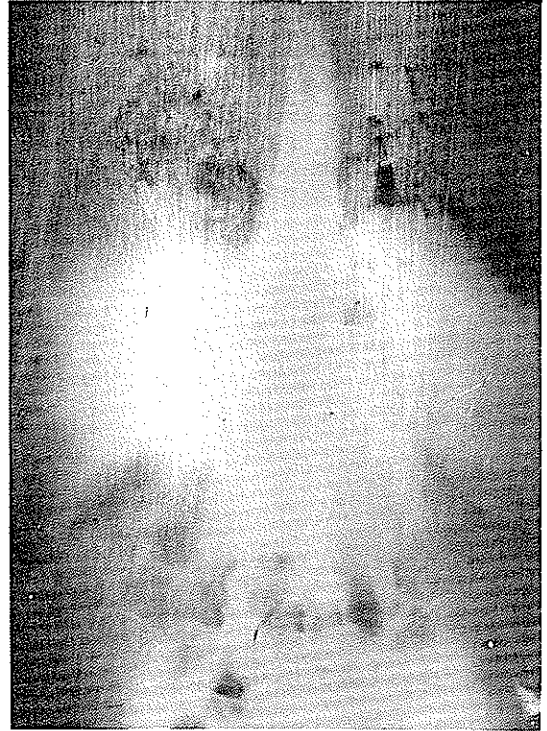
در تاریخ ۲۵۳۳/۳/۲۰ بیمار مبتلا به دل درد شدید  
ناگهانی شده که بدنبال آن استفراغ عارض‌گشته و پس از چند  
روز مبتلا به تب میگردد درجه حرارت بیمار بین ۳۷ - ۳۹  
نوسان داشته و چند روز قبل از مراجعه عرق و لرز بناراحتیهای  
بیمار اضافه میگردد بیمار با تشخیص احتمالی حصه قبل از  
بستری شدن تحت درمان با کلرامفیکل قرار میگیرد ولی  
علیرغم این درمان تب بیمار همچنان ادامه داشته و روز بروز  
وضع عمومی بیمار بدتر میگردد. رایت و ویدال در تاریخ  
۳۳/۳/۲۹ منفی گزارش شده است.

سابقه

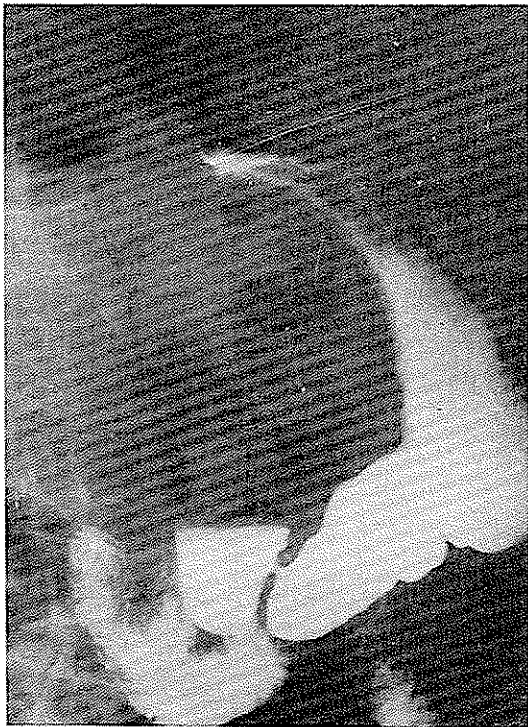در هفت سال قبل در بیمارستان دیگری جهت ناراحتی  
کیسه صفرا تحت عمل جراحی قرار میگیرد و طبق گزارش از  
آن بیمارستان کیسه صفرا و مجرای آن ضمن عمل طبیعی بوده  
و سگی در آن حس نگردیده است.



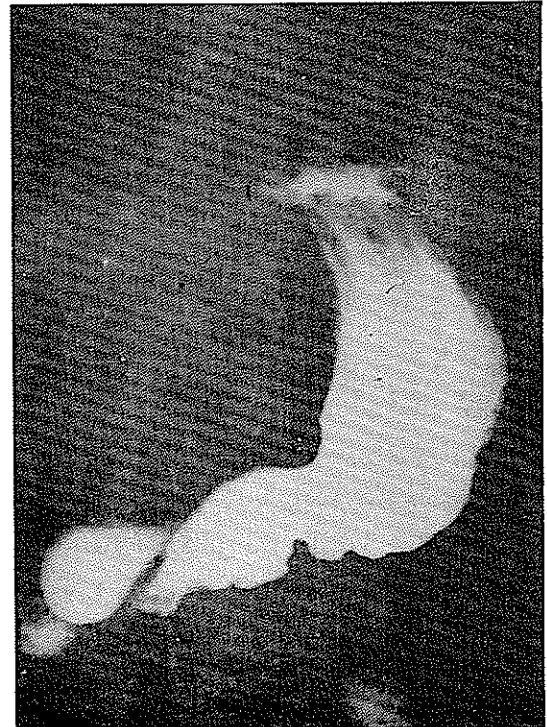
شکل ۲



شکل ۱ - رادیوگرافی ساده شکم



شکل ۳



رادیوگرافی معده واثنی عشر

میگردد که در چهل و پنجمین روز پس از عمل قطع میگردد و بیمار در تاریخ ۲۵۳۳/۶/۱۰ با حال عمومی خوب مرخص میگردد.

در رادیوگرافی انجام شده از مجرای صفراوی پس از عمل طبیعی بوده است.

در تاریخ ۲۵۳۵/۲/۳ بعلت درد ناحیه کیسه صفرا بیمار مراجعه می‌نماید که در عکس معده و اثنی عشر و کیسه صفرا طبیعی گزارش شده است، شمارش گویچه سفید ۱۲۰۰۰ با ۶۸ سگمانته آمیلاز خون ۱۲۰ بیلیروبین توتال ۱/۱ مستقیم ۰/۲ غیرمستقیم ۰/۸ سفالین کلاسترول + آلکالین فسفاتاز ۱۲ واحد بوده که تشخیص کله سیستیت حاد بدون سنگ داده میشود که با آمپی سیلین و رژیم غذایی و مسکن بهبودی حاصل میگردد.

### توده‌های التهابی در دنبال پانکراتیت حاد

توده‌های التهابی دنبال پانکراتیتها بسه دسته تقسیم میشوند -

۱ - فلگمون پانکراس ۲ - کیست کاذب پانکراس ۳ - دمل پانکراس

بعلت اینکه هرکدام از بیماریهای فوق از لحاظ بالینی و درمانی با هم فرق دارند بایستی از هم تشخیص داده و درمان مربوط بخود را انجام داد بطورکلی درمان عوارض پانکراتیت حاد خیلی مشکل تر از درمان خود پانکراتیت میباشد.

### فلگمون پانکراس

عبارت است از ورم و ارتشاح سلولهای التهابی در پانکراس و نسج خلف صفاقی است. این توده التهابی معمولاً در اپی گاستر پس از چند روز از ایجاد پانکراتیت قابل لمس است و همراه با علائم تب، لکوسیتوز و آمیلاز زیاد خون میباشد. فلگمون در ۱۸٪ موارد پانکراتیت حاد ملاحظه میشود و رادیوگرافی معده و اثنی عشر کمک به تشخیص میکند، تشخیص بین فلگمون و کیست کاذب تازه ایجاد شده در پانکراس خیلی مشکل بوده مگر اینکه از Scanning

محل بزل برشی با اندازه ۸ سانتیمتر داده میشود و جدار توده باز گردیده و حفره داخلی آبسه ۱۰×۸ سانتیمتر بوده که مستقیماً وارد به تنه پانکراس میشده و تا جلوی ستون مهره‌های پیش میرفته است حفره آبسه با سرم فیزیولوژی شستشو داده شده و دو عدد پن روز در داخل آن گذارده شده و از زخم جداگانه‌ای از طرف چپ درن‌ها خارج میگردد در ملاحظه شکم کیسه صفرا قدری متسع و براحتی خالی نمیشده و سنگی در آن حس نگردیده است، بعلت وجود عفونت شدید در ناحیه پایه کبدی بررسی دقیق کله دوک میسر نشد و جدار در طبقات تشریحی دوخته شده و بیمار عمل را بخوبی تحمل کرده و خونریزی ضمن عمل متوسط بوده است.

جواب کشت از چرک ناحیه - آبسه - کلی باسیل رشد کرده که حساس به نکران بوده است.  
پس از عمل

۱ - دوازده ساعت پس از عمل بیمار دچار شوک هیپوولمیک میشود که با تزریق مایعات و خون شوک کنترل میشود.

۲ - روز دوم - پس از عمل بیمار دچار ناراحتی حاد تنفسی بعلت اتل اکتازی میگردد که با تنفسهای متناوب بر فشار مثبت I.P.P.B. درمان میشود که در رادیوگرافی ریتین ترشح در قاعده ریه چپ و اتل اکتازی در همین ریه ملاحظه گردیده است.

۳ - ده روز پس از عمل دچار ورم عمومی ناشی از کمبود پروتئین میشود که با تزریق پلاسما و دادن پروتئین فراوان و سرم قندی ۱۰٪ در عرض دو هفته درمان میشود که در این تاریخ پروتئین نام ۵ گرم درصد که ۲/۳ گرم آلبومین و ۲/۷ گرم گلوبولین بوده است.

۴ - بیمار مبتلا به آبسه محل عمل شده که درنه میگردد. (آبسه جدار)

۵ - پانزده روز پس از عمل مجدداً تب بیمار بالا میرود و آبسه دیگری احتمالاً تشکیل میگردد که از راه درن خودبخود خالی میشود.

۶ - درن از روز دهم کوتاه و برداشته میشود و از محل آن مرتب چرک می‌آمده که با سرم فیزیولوژیک شستشو داده میشود، تب در ۲۵ مین روز پس از عمل قطع میشود ولی از محل درن ترشحات چرکی و گاهی ترشح پانکراس خارج

Echography استفاده شود که در فلگمون توپر و در کیست توخالی دیده میشود.

### درمان

مهم اینست که در عرض چند هفته با درمان طبی که شامل لوله معده، آنتی کلینرژیک، مسکن و سرم داخل رگی است که فلگمون جذب میگردد و وقتی درد، تب و آمیلاز خون کمتر شدند و استفراغ موجود نبود کم کم به بیمار غذا داده میشود.

باقیماندن فلگمون بیش از سه هفته و یا ازدیاد علائم التهابی بایستی بفکر تشخیص دیگری از قبیل دمل پانکراس، سنگ مجرای صفراوی و یا کیست کاذب پانکراس باید بود.

### کیست کاذب پانکراس

تجمع نسج نکروزه، خون کهنه، ترشحات پانکراس که بعلت پانکراتیت از نسج پانکراس خارج گردیده، کیست کاذب پانکراس نامیده میشود این ترشحات قدرت پروتئولیتیک زیادی داشته که ممکن است از قعر چادرینه‌ها پیش رفته و یا در نسج خلف صفاقی پیش برود و با پیشرفت بیماری کیست جدار التهابی پیدا کرده و دارای کپسول میشود بعداً این جدار فیبروزه شده و به اسم کیست کاذب نامیده میشود بعلت اینکه غلظت محتویات کیست زیادتر از خون بوده از خون به مرور مایع جذب کرده و بزرگتر میشود. Osmotic Influx

### علائم

دل‌درد، تهوع، استفراغ، تب، گاهی یرقان کم می‌باشد در امتحان شکم توده‌ای در اپیگاستر حس میشود و در امتحان خون لکوسیتوز و آمیلاز بالا در ۵۰٪ موارد ملاحظه میگردد. رادیوگرافی با ماده حاجب از معده و اثنی عشر تغییر محل معده و اثنی عشر نشان میدهد و در رادیوگرافی با تنقیه باریوم و مجاری ادراری فشار به پائین بر روی قولون عرضی و کلیه چپ را نشان میدهد ترشح در پلور در ۲۰٪ موارد گزارش شده است.

وسیله تازه تشخیصی سونوگرافی و آنژیوگرافی است که افتراق بین فلگمون و کیست کاذب را میدهد بدون سونوگرافی، آنژیوگرافی انتخابی و یا جراحی نمیشود گفت که توده

پانکراتیت توپر یا خالی است.

### عوارض

شامل انسداد اثنی عشر، یرقان انسدادی، باز شدن کیست بداخل صفاق یا قولون عرضی، اثنی عشر و یا مجاری صفراوی است.

### درمان

پس از تشخیص کیست بایستی بمدت ۴ تا ۶ هفته درمان طبی کرد اگر کوچک نشد درمان جراحی پیشنهاد میشود. وقتی میشود که تمام کیست را برداشت که در دم لوزالمعده باشد ولی غالباً کیست کاذب با عناصر تشریحی مهمی درگیر است که قطع آنها امکان پذیر نیست لذا درناز داخلی راحتترین و مفیدترین نوع عمل خواهد بود. که بمعده، اثنی عشر و یا ژژنوم انجام میشود.

### آبسه پانکراس

عبارتست از تجمع چرک و نسج نکروزه در داخل نسج پانکراس و تخلیه آن بداخل قعر چادرینه‌ها و یا در نسج خلف صفاقی است.

آبسه پانکراس ناشی از عفونتی شدن نسج نکروزه لوزالمعده و خلف صفاقی بدنبال پانکراتیت حاد دنکروزانت است. عده کمی از کیست‌های لوزالمعده نیز ممکن است تبدیل بآبسه پانکراس بشوند.

منشاء و راه آلودگی هنوز بخوبی روشن نشده است و تئوری‌های اخیر شامل انتشار عفونت از صفرای آلوده، از راه خونی، و یا از راه لنفاوی کیسه صفرا و یا قولون به پانکراس میباشد عبور مستقیم میکرب‌ها را از راه جدار قولون بداخل پانکراس نیز یکی از راههای آلودگی است. منشاء عفونت در پیش آبسه پانکراس مختلف است و در غالب بیماران صفرای عفونی شده و یا سنگ مجاری صفراوی میباشد نوع این میکرب غالباً کلی باسیل و میکرب‌های روده‌ای است. استافیلوکوک و استرپتوکوک در درجه دوم اهمیت قرار دارد ولی باید دانست که غالباً میکرب‌های مختلف تواما ملاحظه میگردد ۴٪ پانکراتیت‌ها تبدیل بآبسه لوزالمعده میشوند ولی این

حاجب از معده و اثنی عشر، قولون و کلیه‌ها هریک بنوبه خود بمناسبت تغییر محلشان کمک به تشخیص مینماید همینطور اکوگرافی، اسکیننگ و آنژیوگرافی انتخابی کمک به تشخیص و تعیین محل آنرا مینماید.

#### عوارض

سوراخ شدن بداخل حفره آزاد صفاقی که غالباً موجب مرگ میشود.  
سوراخ شدن بداخل قولون عرضی، معده و اثنی عشر که خیلی شایع نمیشود.  
سوراخ شدن بداخل برنش و مجاری صفراوی گزارش شده است.

این نوع سوراخ شدگی‌ها غالباً بجای کمک بدرناز موجب خونریزیهای شدیدی را میشود و یا خونریزی دستگاه گوارشی ممکن است ناشی از خوردگی مخاط معده، اثنی عشر و یا قولون باشد خوردگی شریان طحالی و یا گاسترودودنال و شریان معده چپ موجب خونریزی شدید در داخل آبه را میشود.  
آمیپم ریوی ممکن است بعلت اضافه شدن عفونت به پلورزی اتفاق بیافتد و یا ناشی از باز شدن آبه زیر دیافراگم و یا آبه مدیاستن بداخل جنب باشد.  
بدبختانه شایع ترین عارضه عبارتست از عود آبه یا متوجه نشدن آبه‌های دیگر در نقاط دیگر پانکراس یا خلف صفاقی در هنگام عمل اولی است.

#### پیش آگهی:

بدون جراحی نادرا" خوب میشود با جراحی ۶۵% بهبودی مییابند.

#### درمان

آنتی بیوتیک قبل از عمل جراحی باید داده شود اگر میکرب یا آنتی بیوگرام مشخص نباشد. بایستی یک آنتی بیوتیک وسیع الطیف داده شود که بر گرام مثبت، گرام منفی و آنآیروبیک روده‌ای اثر بنماید (پنی سلین + کلرامفنیکل) (یا کانامایسین + کلیندومایسین)

برش عمل جراحی ممکن است از پهلو و یا از جلو شکم و داخل صفاقی باشد در نوع برش پهلو بطور خلف صفاقی

رقم در بیمارانیکه پانکراتیت شدید دارند زیادتر میباشد شکی نیست که هرچه قدر پانکراتیت شدیدتر باشد مقدار نسج نکروزه و در نتیجه محیط کشت خوب میکربی ایجاد میگردد آبه پانکراس در ۵۰ - ۷۰% بیمارانیکه از پانکراتیت فوت کرده‌اند تشخیص داده شده است غالباً آبه در محلککه نکروز نسجی شدید است ایجاد میگردد فعر چادرینه‌ها ممکن است از ترشح لوزالمعده، نسج نکروزه و ترانزودات پر شود که ممکن است بعدها تبدیل آبه شود از اینجا عفونت ممکن است زیر دیافراگم مخصوصاً طرف چپ منتشر شود و یا از راه نسج خلف صفاقی بالا (مدیاستن) و یا بپائین (پرینه و مجرای نعینی) و یا بجلوبد داخل (مزوکولون عرضی و مزوروده باریک) پیش برود.

#### تشخیص:

غالباً بدنبال کیست کاذب و یا فلکمون پانکراس ایجاد میشود که در ابتدا کیست و فلکمون استریل میباشد تب، درد، فلج روده‌ای ناشی از پانکراتیت ادامه یافته و موجب خرابی حال عمومی در هفته دوم پانکراتیت میگردد. درد شکم، تهوع، استفراغ و حساسیت ناحیه اپی کاستر از علائم شایع این بیماری است درجه حرارت بفرم متوسط و یا مواج بوده ناحیه اپی کاستر در لمس پر و دردناک میباشد و در ۵۰% موارد توده‌ای در اپی کاستر حس میشود.

#### علائم آزمایشگاهی

گویچه سفید ۱۵۰۰۰ - ۲۰۰۰۰ با سگمانته بالا، آمیلاز خون ممکن است بالا باشد ولی روی آمیلاز نباید متکی بود همینطور بالا بودن بیلی روبین خون شایع نمیشود ولی بالا بودن آلکالین فسفاتاز و کمی آلبومین شایع میباشد کشت خون مثبت دلیل تشخیص آبه از کیست پانکراس بوده و آنتی - بیوگرام در این صورت کمک به درمان مینماید.

#### علائم عکس برداری

ممکن است دیافراگم چپ بالا بوده، آتل اکتازی و مایع در جنب در بیش از ۵۰% موارد دیده میشود در رادیوگرافی ساده اگر تصویر کف صابون دیده شود دلیل وجود انتشار آبه بخلف صفاقی است در رادیوگرافی‌های یا ماده

درن بایستی یک هفته بدون تغییر محل نگهداشته شود و بعداً کم کم کوتاه گردد شستشوی آبسه با سرم فیزیولوژیک جهت تخلیه آبسه کمک میکند و توسط عکسبرداری میشود از راه درن با ماده حاجب عکس گرفته و به پیشرفت بیماری پی برد نادرا" فیستول پانکراس ایجاد شده و غالباً در عرض چند هفته بسته میشود. در استفاده از تغذیه غلیظ داخل رگی در این بیماران باید توجه بایجاد دیابت بشود.

۱- بیماران احتیاج بعمل مجدد برای آبسه تازه ایجاد شده را دارند (در بیمارانیکه بعد از عمل اول تب بنمایند باید ب فکر ایجاد آبسه مجدد بود) دادن آنتی بیوتیک بطور پیشگیری از ایجاد آبسه در پانکراتیت ها تا حدی کمک مینماید ولی امکان ایجاد آبسه قارچی را زیاد مینماید.

دقت و توجه بایجاد آبسه و زود درمان. جراحی آن موجب کاهش مرگ و میر آبسه پانکراس میباشد.

بداخل آبسه راه یافته و آلودگی در صفاق ایجاد نمیگردد در بعضی از موارد میشود از این برش استفاده کرد. در برش داخل صفاقی در قسمت قدام شکم داده شده که در این برش تحقیق داخل شکمی را میشود بخوبی انجام داد. در هر دو فرم محتوی آبسه (چرک، نسج نکروزه و خون) را خالی کرده و امکان دارد که بعلت خوردگی عروق خونریزی اتفاق بیافتد و یا حتی چند هفته بعد ایجاد گردد.

چند درن نرم در داخل آبسه قرار داده (پنروز) و از زخم جداگانه‌ای خارج میگردد ممکن است در مواردی درن را از بستر دنده ۱۲ خارج نمود اگر انسدادی در دئودنوم باشد صلاح است یک گاستروآنتروستومی انجام شود. آقای دکتر بلوکی و همکارانش مارتوسوپالیراسیون را توصیه مینماید. ولی جدار آبسه مانند جدار کیست کاذب نمیتواند بخیه‌ها را نگهدارد لذا در ناژ داخلی نیز خیلی نادر انجام میگردد که در این متد خطر فیستول و یا خونریزی وجود دارد.

#### References

1. Boolooki, H, pancreatic abcess and lesser omental sac collection: S.G.O. 126-1301-1968.
2. Bradley E.L, clements. J: spontaneours resolution of pancreatic pseudocyst. The American journal of Surg. Vol 129- No. 1-Janu. 1975 Page 23.
3. Jones C, plok H, fulton R, pancreatic abcess: The American journal of Surg. Vol 129- No. 1 Janu. 1975 Page 44.
4. Manson, H.D. forgash A. and blach H, intestinal fistula complicating pancreatic abcess. S.G.O. vol 140 - No. 1 Janu. 1975. Page.
5. Schwartz, principles of Surg. pancreas, cyst, abcess, 1268-1270-1974.
6. Warshaw, A.L. Inflammatory masses following acute pancreatitis, surgical clinics of north American Vol 54, No. 3 Jane 1974 Page 621.