

فتق ضربه‌ای دیافراگم  
( شرح یک مورد )

دکتر شهریار قندی\*

مقدمه

مستقیم دیافراگم بحثی پیرامون آن با مطالعه نوشته‌های طبی انجام می‌گیرد.

آقای ی - گ ۳۵ ساله ساکن تهران در تاریخ ۵۴/۸/۳ بعلت درد ناحیه قلب پس از صرف غذا همراه با استفراغ به بیمارستان مراجعه کرده است. بیماری وی از ۲۵ روز قبل شروع شده. با درد جلو قلب بعد از غذا و با انتشار به کتف و شانه و پشت طرف چپ که با استفراغ بهبود می‌یابد. علاوه بر درد در این مدت ترش می‌کرده و گاه دیسفاژی نیز داشته است. در سابقه شخصی یکسال قبل با ماشین تصادف کرده و دچار شکستگی استخوانهای هر دو ساق پا و در رفتگی مفصل شانه طرف راست و ضربه نیمه‌چپ قفسه صدری (بدون زخم و شکستگی دنده) شده است. با درمان شکستگی و در رفتگی تا ۲۵ روز قبل هیچگونه ناراحتی نداشته است.

در معاینه بیمار بست با حال عمومی نسبتاً خوب که ۱۰ کیلوگرم لاغر شده است. شکم نرم بدون درد و حساسیت و نفخ و ناراحتی دیگری است. طحال و کبد قابل لمس نیست. در معاینه قلب و ریتمین حرکات نیمه چپ قفسه صدری کاسته شده و در دق تمپانیسم دارد. در سمع بجای صدای ریتمین

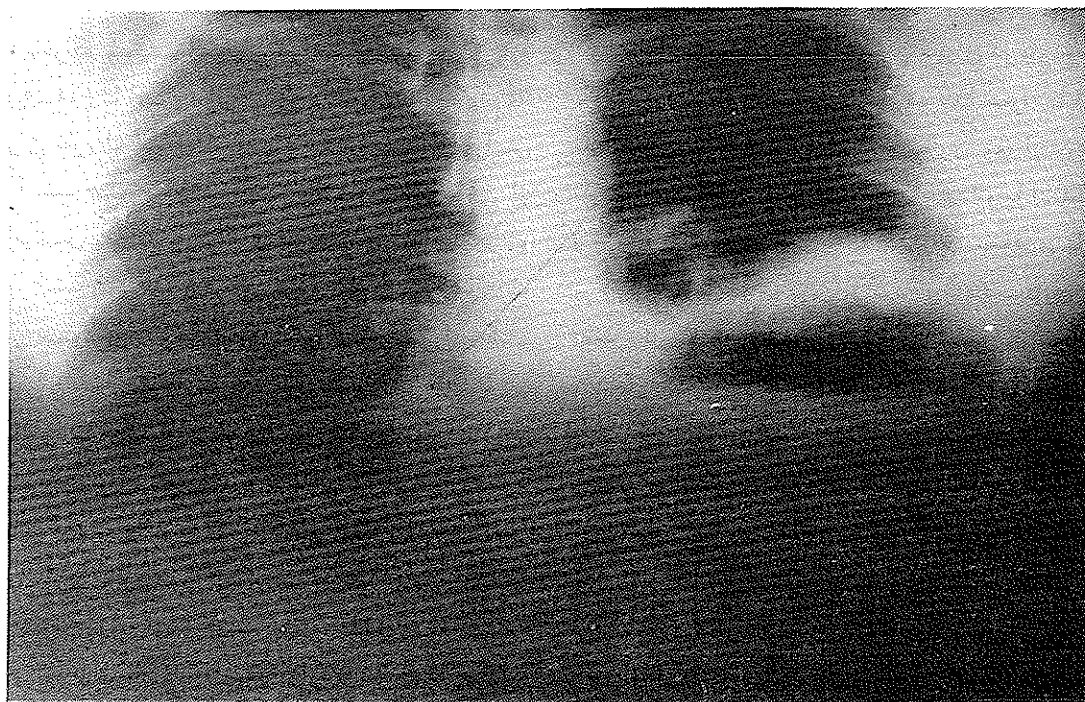
Dowditch اولین بار در سال ۱۸۵۳ گزارش فتق ضربه‌ای دیافراگم و پیشنهاد عمل جراحی را برای درمان آن نمود (۱-۹-۱۱) تا اینکه در سال ۱۸۹۹ بتوسط Walker ترمیم پارگی ضربه‌ای دیافراگم انجام شد (۹-۱۱) با افزایش روزافزون آسیب‌های شکم و قفسه صدری و لگن ناشی از حوادث اتومبیل تعداد پارگی‌های ضربه‌ای دیافراگم نیز رو به ازدیاد است (۲-۱۳-۱۵) ورزش و صدمات و ضایعات صنعتی در حدود ۲۵ درصد پارگی‌های دیافراگم را تشکیل می‌دهد. ولی فشار زیاد به تنه بخصوص فشار فرمان در تصادفات اتومبیل قسمت اعظم موارد را شامل می‌گردد (۹-۱۵). اگرچه پارگی دیافراگم به تنهایی زندگی را تهدید نمی‌کند ولی بعلت وارد شدن احشاء و امعاء شکم به داخل قفسه صدری اعمال قلب و ریه ممکنست شدیداً دچار اختلال گردد. بعلاوه فتق حاصله سبب بروز علائم و نشانه‌های گوارشی می‌گردد و بالاخره احشاء وارده در قفسه صدری می‌تواند مختنق گشته و ایجاد فوریت جراحی نماید (۱-۵-۹). اینک ضمن شرح یک مورد جالب فتق ضربه‌ای غیر-

\* بخش جراحی دانشکده پزشکی پهلوی - دانشگاه تهران

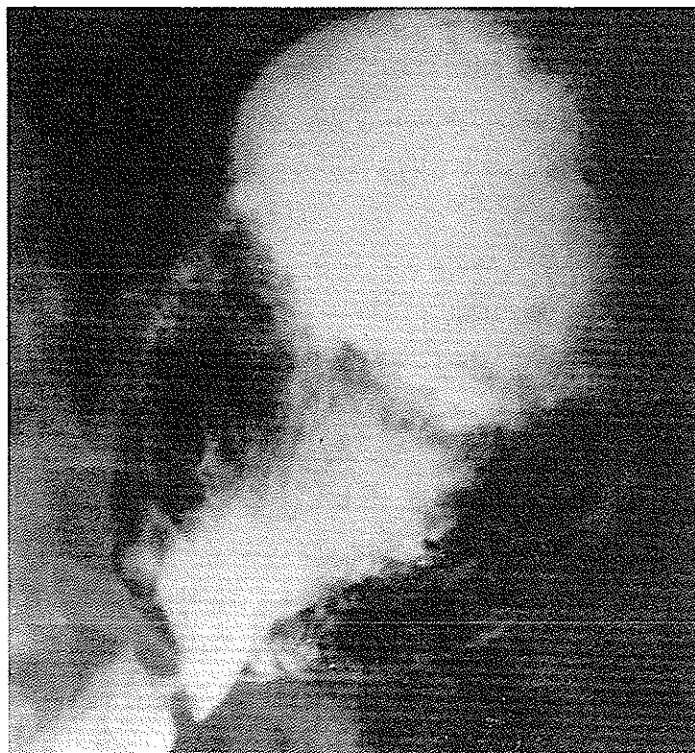
جراحی قرار گرفت. دنده ششم برداشته شد معده قسمت اعظم فضای قفسه صدی را اشغال نموده بود. معده از چسبندگی‌های موجود بین دلبه دیافراگم جدا و به داخل شکم رانده شد. خط پارگی بطول تقریباً ۷ سانتی متر و از جلو به عقب در روی نیمه چپ گنبد دیافراگم بطرف جدار قفسه صدی بود. لبه‌های دیافراگم آزاد شد و در دو لایه با ابریشم به یکدیگر دوخته شد و اینکار بدون اشکال انجام گرفت. بعد از عمل از راه لوله معده تا ۴۸ ساعت ترشحات معدی خارج گردید و بیمار از راه وریدی تغذیه شد در ضمن رادیوگرافی ریتین انجام گرفت. ریه چپ کاملاً باز شده بود و ترشحاتی در جنب وجود نداشت و درن قفسه صدی برداشته شد. بیمار از روز سوم از راه دهان تغذیه گردید و بعد از یک هفته بدون هیچگونه ناراحتی بیمارستان را ترک نمود. بعد از ۵ ماه مراجعه مجدد بیمار وزن سابق خود را بدست آورده و هیچگونه شکایتی ندارد. رادیوگرافی ریتین طبیعی است.

صدای حرکات روده مسموع است. سمع ریه طرف راست طبیعی بنظر می‌رسد. در سمع قلب صداهای قلب در طرف راست جناغ سینه واضحتر شنیده می‌شود. معاینه سایر دستگاهها نکته مرضی ندارد. فشارخون ۸/۱۲ نبض ۹۵ قرعه در دقیقه و درجه حرارت طبیعی است. امتحان بیوشیمی خون و ادرار طبیعی است.

در رادیوگرافی ریتین نمای آب و هوا دیده می‌شود که تقریباً نیمه تحتانی قفسه صدی طرف چپ را فرا گرفته و حد بالائی آن نامرتب است (شکل یک) در ضمن سایه قلب و مدیاستن بطرف راست رانده شده است. رادیوگرافی معده و اثنی عشر با ماده حاجب معده پر شده از ماده حاجب در داخل قفسه سینه تا حد پنجمین فضای بین دنده‌های چپ نشان می‌دهد و تشخیص فتق دیافراگم ضربه‌ای را مطرح می‌نماید (شکل ۲). در تاریخ ۵۴/۸/۶ بیمار از راه قفسه صدی از ششمین فضای بین دنده‌های طرف چپ تحت عمل



نمای هیدروآئریک (آب و هوا) قسمت اعظم نیمه قفسه صدی چپ را پر کرده است و سطح دیافراگم نامنظم است.



معهده پر شده از ماده حاجب در داخل نیمه قفسه صدری چپ.

#### بحث

طرز ایجاد پارگی دیافرگم در ضربه‌های بسته و غیرمستقیم نامعلوم است.

Desforges و همکارانش در سال ۱۹۵۷ پاره شدن دیافرگم را بعلت نیروی منتقله از طریق احشاء شکمی به دیافرگم می‌دانستند (۵). Probert در سال ۱۹۶۱ پاره شدن دیافرگم را در اثر نیروی تنفسی بر روی دیافرگم ثابت شده بوسیله نیروی له‌کننده بیان داشته است (۱۴). Ebert در سال ۱۹۶۷ اظهار داشت که پارگی دیافرگم متعاقب ضربه‌های قفسه صدری بیشتر از ضربه‌های شکمی می‌باشد (۶). به‌طور طبیعی بین حفره شکم و قفسه صدری اختلاف فشار وجود دارد و فشار داخل شکم بالاتر از فشار داخل قفسه صدری است. بهمین جهت احشاء شکمی تمایل به وارد شدن به داخل قفسه صدری از طریق پارگی دیافرگم دارند (۹). درباره میزان فشار داخل شکم اختلاف نظر وجود دارد و میزان اختلاف فشار داخل شکم را بین ۷ - ۲۰ سانتی‌متراب در زمان تنفس می‌دانند و این اختلاف فشار با تنفس عمیق به ۱۰۰ سانتی‌متراب می‌رسد (۸). هر عاملی نظیر فلج روده، حاملگی و استفراغ که سبب افزایش فشار

داخل شکم می‌گردند می‌توانند در صورت وجود پارگی قبلی دیافرگم باعث فتق شوند (۱-۹). ایجاد فتق را هنگام انجام بیهوشی عمومی بعلت وارد کردن فشار به بیمار و فتق تأخیری را در اثر افزایش فشار شکم بعلت حاملگی گزارش داده‌اند (۱-۳). محل شایع پارگی نیمه چپ دیافرگم در ۹۵ درصد موارد است (۵-۹-۱۱). پارگی نیمه راست دیافرگم با مقایسه طرف چپ بعلت اثر محافظتی کبد نادر است و به نسبت یک به بیست می‌باشد (۹).

دنباله ضربه بسته هر نقطه‌ای از دیافرگم که شامل سوراخ طبیعی مری و محل جوانه‌های حنینی نیز می‌گردد می‌تواند پاره شود. محل شایع و متداول آن به ترتیب گنبد دیافرگم، نیمه خلفی، قسمت خلفی مرکزی، قسمت قدامی و طرفی و جلو قلبی است (۶-۱۳-۱). در فتق ضربه‌ای ضایعات هیاتال مری اورت و ورید اجوف تحتانی فوق‌العاده نادر است (۱۵).

پریکارد قسمتی از دیافرگم را که در زیر آن قرار دارد محافظت می‌کند لهذا پارگی دیافرگم در این قسمت نادر بوده و در صورت ایجاد می‌تواند در اثر فتق احشاء شکم به داخل فضای پریکارد منجر به فشار بر روی قلب گردد (۱۲).

فتق محتویات داخل شکم به داخل قفسه صدری هنگامی که دیافراگم پاره شده باشد همیشه بلافاصله اتفاق نمی‌افتد (۶) در یک گزارش ۹۴ درصد بیماران مدت طولانی بین شروع تا زمان تشخیص ضایعه گذشته است و زمان تأخیر بطور متوسط ۴/۵ سال بوده است (۲).

Desforages بیماری را شرح می‌دهد که بعد از ۲۶ سال علائم بالینی او شروع شده (۵) و An drus و همکاران پارگی دیافراگم بیماری را بعد از ۴۲ سال تشخیص داده‌اند (۱) احشاء وارده به داخل قفسه صدری در پارگی نیمه چپ ممکنست معده، کولون چار دینه بزرگ، روده کوچک، طحال، یالوب چپ کبد به تنهایی یا با یکدیگر باشند و در فتق نیمه راست معمولاً کبد است (۶). این نوع فتق کیسه ندارد (۲): سابقاً اهمیت تشخیص را مبنی بر عوارض دیررس یا انسداد روده می‌دانستند در صورتیکه نارسائی قلبی و تنفسی مهمتر و زودرس‌تر و حادثه آفرین‌ترند. به این معنی که نیمه دیافراگم پاره شده هیچگونه عمل فیزیولوژیکی ندارد و در نتیجه ۲۵ درصد اعمال تنفسی این بیماران کاهش می‌یابد بعلاوه جابجا شدن احشاء به داخل قفسه صدری به طور مشخص ریه را جابجا می‌کند و در نتیجه حجم تنفسی را کاهش می‌دهد. انحراف مدیاستن بطرف مقابل بخصوص در بیماری که حجم فوق‌العاده از احشاء در قفسه صدری دارند مانع پر و خالی شدن قلب می‌گردد. فشار بر روی ریه باعث اتلکتازی آن و ورود خون به ریه‌ای که پارانشیم آن تحت فشار است با کمبود اکسیژناسیون و در نتیجه با کمبود فشار اکسیژن همراه است که ادامه آن باعث پنومونی و برونشکتازی و حتی اِسِه ریه می‌گردد (۱-۹-۱۵).

بنابراین کم کردن فشار احشاء داخل قفسه سینه با گذاشتن لوله معده و کشیدن ترشحات آن کمک به تنفس توسط تراکئوستومی و بکاربردن دستگاه تهویه ریه می‌تواند ناراحتی تنفسی حاد بیمار را بهبود بخشد و اجازه دهد بیمار در روزهای بعد تحت عمل جراحی قرار گیرد. چنانچه با تمهیدات بالا عمل تنفسی و عوارض ریوی باعث بدتر شدن حال عمومی بیمار گردد بایستی با ترمیم فوری پارگی بیمار را از مرگ نجات داد (۲-۹).

علت دیگری که باعث ترمیم اجباری پارگی دیافراگم

می‌گردد امکان محبوس شدن احشاء، جابجاشدن داخل قفسه صدری است (۶-۱۵). به طوریکه ۹۰ درصد اختناق فتق دیافراگم مربوط به نوع ضربه‌ای آن است (۴).

از نظر نشانه‌های بالینی بجز مواردی که ادامه حالت شوک و درد موضعی با یا بدون آسیب احشاء شکم همراه است و ضرورت انجام عمل جراحی فوری را ایجاد مینماید (۹-۲)، بیمار ممکنست بلافاصله بعد از ضربه بدون علائم یا با علائم نامشخص باشد و تا ظهور نشانه‌ها یا عوارض روزها، هفته‌ها و حتی سالها طول بکشد تا از ناراحتیهائی مانند حالت تهوع استفراغ سیانوز تاکیکاردی، تنگی نفس، بیحالی، درد پشت، چنغ سینه با انتشار به شانه شکایت کند. علائم در این مرحله خود می‌تواند بطور ادواری ایجاد گردد (۱۲-۹-۱۱). علائم فیزیکی بیمار شامل کاهش مشخص در حرکت نیمه قفسه صدری وجود تمپانیسم و فقدان صدای تنفسی و شنیدن صداهای غیرطبیعی گارگوئیسمان (برخورد آب و هوا) در قسمت تحتانی قفسه صدری است (۱۱).

تغییر وضعیت قلب و جابجا شدگی آن به طرف راست یا چپ خط وسط بر حسب پارگی در نیمه چپ یا راست دیافراگم نیز وجود دارد (۹-۲). بالاخره در مرحله دیررس بیماری بصورت انسداد روده، خونریزی اتلکتازی، پنومونی لوب تحتانی، پلورزی و حتی ناراحتی مزمن تنفسی بروز می‌نماید (۹-۱۱).

رادیوگرافی ریتین چنانچه احشاء توخالی وارد قفسه صدری شده باشند سطوح مایع و در احشاء توپر نمای توده فضاگیر را نشان می‌دهد. بالا بودن نیمه دیافراگم یا مایع در جنب و انحراف مدیاستن به یک طرف با اتلکتازی قاعده‌ای و یکطرفی ریه می‌تواند مربوط به فتق ضربه‌ای دیافراگم باشد. رادیوگرافی با ماده حاجب از معده و بکاربردن لوله معده و تزریق ماده حاجب از راه آن و تنقیه با ماده حاجب معمولاً تشخیص‌های نمای آب و هوا را در قفسه صدری و ریه رد خواهد کرد (۲-۹-۵).

گرچه در مرحله دیررس پارگی ضربه‌ای دیافراگم با فلج یا اونتراسیون دیافراگم اشتباه می‌گردد و هر دو می‌توانند معده را به داخل قفسه سینه قرار دهند. در این موارد تزریق هوا در داخل شکم (پنوموپریتون) و رادیوگرافی به تشخیص

کاربرد برش جداگانه شکمی و برش جداگانه قفسه صدری توأماً بخصوص در مواردی که ضایعات انسدادی و گانگرنی روده در کار باشد گاه اجتناب ناپذیر است (۹-۱) .  
عود مجدد فتق دیافراگم (خواه در محل ضربه و خواه در محل عمل جراحی) گزارش شده است (۹) .

#### خلاصه

با استفاده روزافزون از وسایل نقلیه پارگی ضربه‌ای دیافراگم نیز روبه تزايد است . ۷۵ درصد این پارگیها در نتیجه حوادث اتومبیل و ۲۵ درصد در اثر ورزش و ضایعات صنعتی است . ۹۵ درصد پارگی ضربه‌ای در طرف چپ و ۵ درصد در نیمه راست دیافراگم اتفاق می‌افتد . محل پارگی در گنبد دیافراگم و به طرف جدار قفسه صدری است و بندرت سوراخهای طبیعی دیافراگم را شامل می‌گردد . در مراحل اولیه علائم مختصر و تشخیص مشکل و گاه با نارسائی حاد قلبی و ریوی در مراحل دیررس معمولاً با عوارض انسداد روده و خونریزی خودنمائی می‌کند . با عبور لوله معده و رادیوگرافی با ماده حاجب از معده یا تنقیه با ماده حاجب از کولون تشخیص مثبت داده می‌شود . درمان آن در موارد دیررس همیشه از راه قفسه صدری و شامل راندن احشاء به داخل شکم و ترمیم لبه‌های پارگی است . عود پارگی ممکن است ایجاد گردد . در این مقاله ضمن گزارش یک مورد پارگی ضربه‌ای غیرمستقیم دیافراگم از روی نوشته‌جات طبی بحثی پیرامون آن صورت گرفت .

کمک می‌کند (۹) . معه‌ذا اگر چسبندگی بین معده و دیافراگم وجود داشته باشد ممکنست فضای آزادی بین شکم و قفسه صدری وجود نداشته باشد تا باعث پنوموتوراکس گردد . و فقط در موقع عمل جراحی می‌توان تشخیص قطعی داد (۹) . پارگی ضربه‌ای دیافراگم را به مجرد تشخیص بایستی عمل کرد (۱۱) . اگر پارگی در ساعات اولیه تشخیص داده شد همراه با احتمال ضایعات داخل شکمی و بخصوص پارگی طحال یا کبد بود برش شکمی تنها روش انتخابی است (۹) . گرچه پارگی توأم هر دو دیافراگم نادر است (۱۰) و ۹۵ درصد نیمه چپ دیافراگم پارگی دارد و ترمیم فوری آن از راه شکم عملی است (۱۱-۹-۵) هرآینه نیمه راست دیافراگم پاره شد برای ترمیم آن می‌توان با برش قفسه صدری راست عمل را انجام داد (۱-۶-۹) . گرچه Manlove و همکارش هر دو نیمه پاره‌شده دیافراگم را از راه شکم دوخته‌اند (۱۰) . در بیمارانی که به صدمات داخل شکم مشکوک نیستیم یا دیر مراجعه و تشخیص داده شده‌اند تنها راه انتخابی برش قفسه صدری است (۱۵-۷-۱) . زیرا لبه‌های دیافراگم پاره شده را بخوبی می‌توان مشخص کرد . چسبندگی‌های موجود را برطرف نمود و احشاء و امعاء را به داخل شکم رجعت داد و لبه‌های دیافراگم را تازه کرد و به هم دوخت (۹-۲) . در صورتیکه جداکردن چسبندگی‌های شدید بین احشاء و دیافراگم در موارد دیررس از راه شکم فوق‌العاده مشکل و اغلب غیرممکن بوده و بایستی به برش شکمی برش قفسه صدری نیز اضافه کرد تا این عمل انجام پذیرد (۱۵-۹) .

#### Reference

1. Andrus C. H., Morton J. H.: Rupture of the diaphragm after blunt trauma. Am. J. Surg. 119: 686-693, 1970.
2. Bernatz, P. E., Burnside, A. F., Jr., and Clagett, O. T.: Problem of the ruptured diaphragm. J.A.M.A., 168-877, 1958.
3. Bernhardt L. C., Lawton B. R.: Pregnancy complicated by traumatic rupture of the diaphragm. Am. J. Surg. 112: 918-922, 1966.
4. Crater, N., and Guiseffi, J: Strangulation diaphragmatic hernia. Ann. Surg., 128: 210, 1948.

5. Des forges G, Strieder J. W., Lynch J. P; Traumatic rupture of the diaphragm: Clinical manifestation and surgical treatment. *J. Thorac. Surg.* 34: 779-797, 1957.
6. Ebert P. A., Gaertner R. A., Zuidewa G. D; Traumatic daphragmatic hernia, *Surg. Gynec. Obstet.* 125: 59-65, 1967.
7. Hood R. M.; Traumatic diaphragmatic hernia. *Ann. Thorac. Surg.* 12: 311-324. 1971.
8. Keddie, N. and Neill, R.W.K., *Br. J. Surg.*, 54, 873. 1967.
9. Lucuis D. H. Ill, M. D. Injuries of the diaphragm following blunt trauma. *The Surgical Clinic of North America.* 52, 611-624. 1972.
10. Manlove, C.H. and Baronifsky, I. D.: Traumatic rupture of both leaves of diaphrag. *Surgey*, 37: 461, 1955.
11. Mohamed Saleh H. B. Diaphragmatic rupture due to blunt trauma. *B. J. Sugr.* No-6,6 0. 430-433,1973.
12. Moore, T. C. *Archs. Surg* , Chicago, 70, 824. 1959.
13. Pomerantz M. Rodgers B. M, Saluston D. C. Jr: Traumatic diaphragmatic hernia, *Surgey* 64; 524-534, 1968.
14. Probert, W. R., and Haward, C. *Thorax*, 16, 99, 1961.
15. Weisel. W., Trauma and the cavity barrier, *Surg. Gynec. Obstet.* 123: 1081, 1966.