

## بررسی نشانه‌های بالینی دیورتیکول مکل

دکتر محمود لطفی \*

چند سال قبل بیماری جوان یکی از همکاران جراح مراجعه نمود که با تشخیص آپاندیسیت حاد شکمش باز و آپاندیس برداشته شد. ولی بیمار بعد از عمل بجای بهبودی روز بروز وضعش بوخامت گرائید و بعلت بروز نشانه‌های پريتونیت حاد منتشر دوباره عمل شد و در اینجا بود که پی بوجود دیورتیکول مکل پاره شده بردند. این اولین بار نبود که تشابه دو بیماری حاد شکمی در دسری کشنده برای بیمار و عذاب دهنده برای جراح ایجاد میکرد و آخرین بار هم نخواهد بود. نگارنده از آزمون بر آن شدم که در لاپاراتومی هائی که انجام میشود اگر برای بیمار اشکالی نداشته باشد يك متر آخر روده کوچک را بررسی نمایم. در تقریباً یک هزار بیمار که ازین جهت بررسی شدند فقط يك مورد دیورتیکول مکل برخوردیم. در آنجا نیز دیورتیکول مکل نقشی نداشت و بیمار دچار آپاندیسیت حاد همورائیک بود که شرح حال او از نظر خوانندگان ارجمند خواهد گذشت.

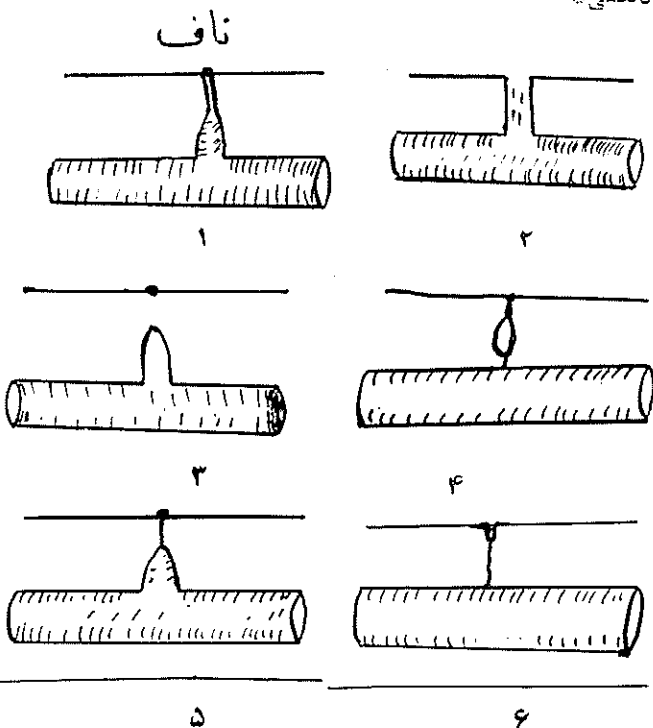
دیورتیکول مکل، باقیمانده مجرای Omphalo-Mesentric است که این مجرا معمولاً در هفته ششم زندگی از بین میرود ولی در صورتیکه باقی بماند ناهنجاریهائی از قبیل: فیستول روده‌ای، کیست روده، فیستول ناف، دیورتیکول مکل، طناب ویتلین که از جدار روده کشیده میشود بروز مینمایند (شکل‌های ۱ و ۲). از یئرو دیورتیکول مکل همیشه مادرزادی است.

بر طبق گفته Kittel و همکاران برای اولین بار Hilanas در ۱۵۹۸ باین زائده برخورد و از آن ذکر نموده است.

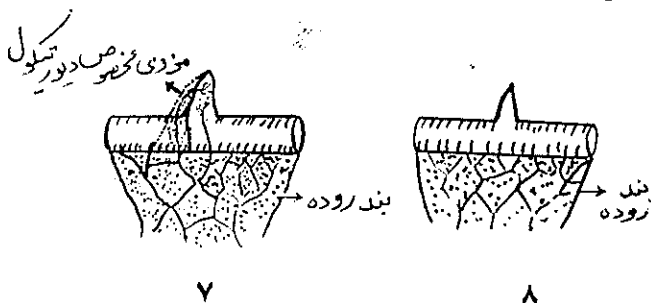
در ۱۷۰۰ Littre دیورتیکول را در کیسه فتق یافته است.

تا اینکه در ۱۸۱۵ Meckel آن را دقیقاً شرح داده و بدینوسیله نام خود را جاویدان ساخته است بالاخره Zenker

\* گروه جراحی دانشکده پزشکی - مرکز پزشکی بهلوی



۱- باز بودن کامل کانال امفالومزانتريك ۲- فیستول نافى  
۳- دیورتیکول مکل ۴- ایجاد کیست در باقیمانده مجرا  
۵- اتصال دیورتیکول بناف ۶- سینوس نافى و اتصال با ندی از جدار روده  
شکل ۱- ناهنجاریهائی حاصل از باقیمانده مجرای امفالومزانتريك



۷ و ۸- دیورتیکول بدون مزوی مخصوص  
شکل ۲- نحوه رسیدن خون بدیورتیکول مکل

خون‌روش دارد. این خون‌روش بصورت مناسبت. رنگش نه قرمز روشن است و نه تیره (Maroon). مواردی هم‌اتمز همراه بارکتورازی در نتیجه دیورتیکول مکل ذکر شده است [۲].

استحاله سرطانی در تمام لایه‌ها و نسوج هتروتوپیک دیورتیکول مکل دیده میشود ولی شایعترین سرطان برخلاف بسیاری از نوسهجات تو مور کارسینوئید نیست بلکه لیومیوسارکم میباشد. [۷]

Haugen ۴۴ مورد تا ۱۹۷۰ از نشریات جمع کرده است و در ۱۹۷۱ یک مورد آقای دکتر صادقی نژاد معرفی نموده اند. [۹] عارضه مهمی که قبلاً هم گفته شد و گاهی باعث گرفتاری بیمار و جراح میشود دیورتیکولیت مکل است.

علائم دیورتیکولیت مکل نظیر آپاندیسیت حاد است و با تشخیص آپاندیسیت حاد بیمار عمل میشود. ولی درین موقع آپاندیس سالم و یا مختصری ملتهب است. در هر حال اگر وضع آپاندیس علائم کلینیکی بیمار را توجیه نماید باید متوجه دیورتیکول و امکان دیورتیکولیت مکل شد.

نگارنده درین مورد قبل از اینکه آپاندیس را بردارم ابتدا تعیین می‌کنم که بیمار دیورتیکولیت مکل دارد یا نه؟ چون پس از برداشتن آپاندیس امکان آلودگی شکم وجود دارد. باید در نظر داشت که در بچه‌های کمتر از سه سال آپاندیسیت نادرست [۲ و ۱۱] و ضمناً Denicola در بچه‌هایی که دیورتیکول مکل آنها بناف مربوط بوده و دچار دیورتیکولیت شده‌اند به قرمز شدن اطراف ناف برخورده است.

بچه وسیله‌ای میتوان تشخیص وجود یا عدم دیورتیکول مکل را داد؟

حقیقت امر اینست که اگر دیورتیکول بوضع عادی باشد فقط بطور اتفاقی در رادیوگرافی باغذای حاجب و ترانزیت کشف میشود. اگر عارضه‌ای مانند عفونت یا توموری در کار باشد دهانه آن بسته میشود و رادیولژی کمکی نمیکند ولی عده‌ای (از جمله Altumas, G. & James, 1970) با رادیوگرافی‌های بی‌در پی معده و روده‌های کوچک و تنقیه باریوم موفقیت‌هایی داشته‌اند.

رادیوایزوتوپی بنام Technetium 99 سلولهای پاریتال معده را قابل دیدن و بررسی کردن مینماید ازینرو اگر دیورتیکول مکل دارای نسج معده باشد با استعمال این ماده کشف میگردد [۸ و ۱۱]. در مواردیکه آنژیوگرافی انتخابی انجام شده دیورتیکول مکل بخوبی مشخص شده است. [۶]

(۱۸۶۱) اولین فردی است که پی بوجود نسج اکتوپیک پانکراس در جدار دیورتیکول مکل برده است.

دیورتیکول مکل در ۹۰٪ از موارد در کناره آزاد روده قرار دارد. ممکن است بند مستقل داشته باشد ولی اکثراً ندارد و خونش از عروق جدار روده مجاور تأمین میشود (شکل ۲). این زائده در حد فاصل ۳۰ تا ۹۰ سانتیمتری انتهای روده کوچک قرار دارد و در طبقات آن هر ۴ لایه مخاط، زیر مخاط، عضلات و سروز دیده میشود [۳].

نسوج هتروتوپیک (Heterotopic) قولون، ژژونوم، معده، پانکراس در دیورتیکول مکل دیده میشوند و حتی در بعضی آمارها تا ۶۰٪ از موارد ذکر شده است.

در آمارهای مختلف امکان وجود دیورتیکول مکل بین ۴-۱٪ جمعیت ذکر شده است [۲ و ۱ و ۳ و ۱۱ و ۱۶] در صورتیکه نگارنده به نسبت  $\frac{1}{100}$  برخورده ام و در آزمایشگاه آسیب شناسی مؤسسه تاج پهلوی در بین ۷۵۰۰۰ نسج دریافتی فقط ۵ مورد دیورتیکول مکل بوده است.

تظاهرات بالینی این زائده در سنین کودکی بیشتر است. در آمار Richet et Fargue ۴۰٪ موارد تا ۵ سالگی، کمتر از ۴۰٪ بین ۵-۱۰ سالگی و در حدود ۲۰٪ بین ۱۰-۱۵ سالگی بوده است [۶]. دیورتیکول مکل ممکن است در تمام عمر بدون تظاهر باقی بماند و در لاپاراتومی یا کروسپی کشف شود. [۲ و ۱ و ۱۱] و در حقیقت اکثراً وجود عارضه‌ای در آن، سبب شناختش میگردد. عوارض عبارتند از:

اکلوزیون، دیورتیکولیت، زخم، بدخیمی، پریتونیت در اثر سوراخ شدن و بالاخره آنگوئیمان.

اکلوزیون معمولاً بصورت حاد ظاهر میشود و در نتیجه چرخش روده متصل بدیورتیکول بدور محور آن، چرخش قوسهای روده بدور دیورتیکولی که متصل به جدار باشد، انواژیناسیون یا پرولاپه شدن مخاط روده مجاور به مجراییکه از روده تاناف کشیده شده باشد ایجاد میشود (در آمار Gross اکلوزیون در ۲۰٪ موارد دیده میشود) عارضه ایست و خیم و مرکب میرش زیاد است.

زخم نظیر زخمهای محل اتصال معده به ژژونوم است و نشانه‌هایی شبیه آن دارد. در محل اتصال دیورتیکول به ایلیوم ایجاد میشود و همانند زخم معده سوراخ میشود و گاه

## نتیجه

۱- دیورتیکول مکل ناهنجاری بسیار نادری است.  
 ۲- در بیماریکه علائم آپاندیسیت حاد دارد ولی آپاندیس زیاد مسئول بنظر نمیرسد باید یک متر آخر روده کوچک را بررسی کنیم که دیورتیکول مکل در کار نباشد.  
 ۳- هرگاه در عمل جراحی شکم به دیورتیکول مکل برخورد کردیم باید آنرا برداریم و این بهیچوجه خطری برای بیمار ایجاد نمیکند و مدت نقاحت و یا میزان مریکومیر را افزایش نمیدهد.

## شرح حال:

خانم زینت-م ۲۲ ساله محصل در تاریخ ۵۱/۴/۱۴ بعلت ابتلاء به دلدرد مراجعه کرد.  
 شروع درد از صبح همانروز و دوره ای بوده است (کاهش و افزایش). سابقه بیماری را ذکر نکرده و قبلاً دلدرد نداشته است. استفراغ نکرده و دچار یبوست بوده است.  
 در معاینه خانمی است نسبتاً چاق، شکم نرم و لسی در حفره خاصره ای راست و زیر ناف در خط وسط دردناک بود. Rebound Tenderness داشت. این درد شباهتی بدرد مربوط به ضایعات مجاری ادراری نداشت.

درجه حرارت ۳۷/۴ نبض ۹۶ و فشارخون ۱۲/۵ بود.  
 تعداد گلبولهای سفید ۱۱/۵۰۰ پلی نوکلئر ۸۴٪ بود.  
 بیمار باتشخیص آپاندیسیت حاد عمل شد. آپاندیس ملتهب بود. در بررسی ایلئوم، دیورتیکول مکل کشف گردید که مزوی مستقلی نداشت.

بطور طولی قطع و بطور عرضی سوتور گردید. بعد آپاندکتومی انجام شد. پس از قراردادن درن جدار دوخته شد. بعد از عمل بیمار تا روز سوم وضع خوبی داشت ولی از روز سوم ترشحات درن یکباره زیاد شد. درمان مقتضی انجام شد. اولین اجابت روز سوم بعد از عمل بود. از روز پنجم ترشح کمتر شد. روز ششم درن کشیده شد و چون ترشح قطع گردید روز هفتم بعد از عمل بیمار باحال عمومی خوب مرخص گردید.

جواب آناتوموپاتولوژی ۷۳۸۷۷-۲۰/۴/۵۰ آپاندیسیت حاد هموراژیک و دیورتیکول مکل حامل نسج هتروتوپیک پانکراس بود.

## خلاصه

دیورتیکول مکل برعکس آمارهای مندرج در نشریات فرانسوی و انگلیسی زبان که بین ۴-۱ ذکر شده است در تقریباً هزارلاپاراتومی که نگارنده بررسی کرده است بسیار نادر و به نسبت  $\frac{1}{1000}$  میباشد و بر طبق آمار مؤسسه تاج پهلوی بین بیماران عمل شده به نسبت  $\frac{1}{1500}$  میباشد. ارزش رادیولوژی و سنتیلوگرافی باستناد مقالات خارجی مورد توجه قرار گرفته است.

عوارض دیورتیکول مکل بخصوص دیورتیکولیت مکل و اهمیت دیورتیکول مکل در خونریزیهای دستگاه گوارش بررسی شده است.

## REFERENCES

- 1- Bailey & Love «Short Practice of Surgery» Fourteenth Ed. Lewis, 899-900, 1968.
- 2- Benson, C.D., «Pediatric Surgery» Vol.2, 1962.
- 3- Bockus, *Gastro-enterology*, 91 ; 93, 1966.
- 4- Casteden, W.M., *B.J.S.* 57: 12.932 - 933, 1970.
- 5- Dubost, J., *Radiologie*. 50: 362, 1969.
- 6- Fèvre, M. «Manifestation clinique du divert. de Meckel» *Chirurgie infantile d'urgence*: Masson 344 - 354, 1958.
- 7- Haugen C.S., *Cancer.*, 26 : 410, 1970.
- 8- Harper, P.V., *Radiology.*, 85: 101, 1965.
- 9- Sadeghi - Nejad, H., *Surgery* 55: 45-47, 1971.
- 10- Schwartz «Principales of Surgery» 1380, 1969.
- 11- Slobody, «Clinical pediatrics» third edition, Mc Grow- Hill, 334-336, 1959.
- 12- Theodore, C., *Surgery* 68: 3, 567-570, 1970.
- 13- Weitzner, S. *Cancer* 3: 1436- 1440, 1969.