

معرفی ۲ مورد بلوک دهلیزی بطنی در جریان کاردیت روماتیسمال و بهبود آنها با کورتیکو تراپی

دکتر حسن فامیلی*، عبدالله موسوی*

گزارش مورد

نکات مثبت شرح حال بیمار اول:

کیومرث ج. ۲۶ ساله اهل بندرپهلوی، بعلت دردمفصل مچ پای راست و زانوی راست در تاریخ ۱۰/۹/۵۰ به بیمارستان مراجعه کرده است.

در سابقه خود گلودرد مکرر چرکی و طپش قلب و تنگ نفس بهنگام فعالیت زیاد را ذکر میکند ولی سابقه درد مفاصل مهاجر نداشته است.

نکات مثبت معاینه بیمار: تورم قوزک داخلی پای راست و دردناک بودن آن. زانوی راست بدون تورم است ولی در حرکات پاسیو دردناک است.

درسمع قلب، رولمان دیاستولیک و سوفل پرسیستولیک و دوتائی شدن صدای دوم شنیده میشود.

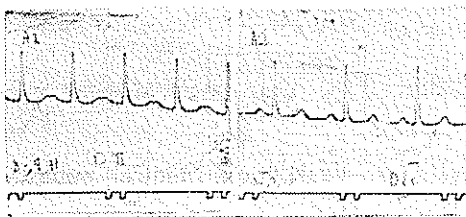
آزمایشهای پاراکلینیک: فرمول و شمارش، پلی نوکلیتوز و لکوسیتوز را نشان میدهد. A.S.T.O معادل ۶۲۵ واحد تود و سدیماتاسیون در ساعت اول ۱۱۰ و در ساعت دوم ۱۱۷ بوده است. XR قلب و ریه فاقد ضایعه پاتولوژیک بوده است.

اولین EKG بیمار در تاریخ ۱۰/۹/۵۰ (A1) تاکیکاردی ۱۲۵ در دقیقه و بلوک درجه اول دهلیزی بطنی را نشان میدهد. امواج P با امواج T تداخل نموده و ابتدای موج P کاملاً مشخص نیست. فاصله P-R بهر حال بیش از $\frac{2}{3}$ ثانیه است.

دومین EKG که با فاصله سه روز از ابتدای درمان با کورتیکو استروئید انجام شد (A2) بازگشت فاصله P-R را

* بیمارستان شماره ۲ - کدک

به $\frac{2}{3}$ ثانیه نشان میدهد و ضربان قلب در حدود ۸۴ بار در دقیقه است.



شرح حال بیمار دوم:

تاجماه ک. ۳۰ ساله و خانه دار بعلت درد مهاجر در مفاصل در تاریخ ۲/۱۰/۵۰ به بیمارستان مراجعه نموده است.

یکماه قبل بدنبال سرماخوردگی، دچار گلودرد چرکی توأم با تب شدید شده و پس از ۱۵ روز دچار درد مفاصل میشود که ظاهراً متورم نبوده ولی با حرکت دچار درد شدید میشود. در مفاصل مختلف جایگزین میشود و فعلاً بهبودی نسبی دارد.

در معاینه بالینی، بیمار چهره میتراالی دارد. مفاصل ظاهراً متورم نیستند. در حرکات پاسیو، بیمار احساس درد در مفاصل زانو و آرنج راست میکند. درسمع قلب امکان دیاستولیک موجود و سوفل پر سیستولیک درجه دوم بگوش میرسد.

آزمایشهای انجام شده:

A.S.T.O. معادل ۱۲۵۰ واحد تود، فرمول و شمارش لکوسیتوز و پلی نوکلیتوز (۱۳۰۸۰۰ و ۷۹ درصد) را نشان میدهد. آزمایش ادرار در حدود طبیعی بوده است. سرعت سدیماتاسیون در ساعت اول ۷۹ و در ساعت دوم ۸۷ بوده است.

دهلیزی به بطن صورت نگرفته و یک ضربان بطنی حذف میگردد (دیاستول طولانی) ضربان بعدی که انجام میگیرد دارای کوتاهیترین فاصله P.R میباشد [۶] تعداد ضربانات هر سری ممکن است متفاوت باشند .

وجود آن در انفارکتوس میوکارد حاد مبین یک ایسکمی بازگشت پذیر در گره A. V. و یا شاخه Hiss بوده و از نوع بلك پریودیك در همین وضعیت وخامت کمتری به همراه دارد (۴) بلك پریودیك درجه دوم بصورت عدم جواب پریودیك بطن به تحریکات دهلیزی است. فاصله P.P و P.R ثابت بوده و این وضع گاهی همراه یک بلك درجه اول است .

در بلك ثابت درجه دوم جواب بطن به تحریکات دهلیز بطور منظم کاهش یافته است و ممکن است بازاء هر دو یا سه تحریک دهلیز یک جواب بطنی موجود باشد .

از نظر اتیولوژی : بلك درجه اول ممکن است بدون هیچ بیماری ارگانیک دیده شود . تمام بیماریهای حاد عفونی میتوانند موجد این حالت باشند . بیماری روماتیسمال قلبی ، دیژیتال ، دیفتری کینیدین ، بیماری آترواسکلروز و بیماریهای مادرزادی قلب نیز از عوامل مهم اتیولوژیک هستند [۴] . بلك درجه دوم معمولاً بر اساس یک بیماری ارگانیک بوجود میآید . مسمومیت دیژیتال ، بیماریهای عفونی (دیفتری) و بیماری کرونو انفارکتوس میوکارد از علل شایع هستند .

پیش آگهی و تشخیص : انواعی که با بیماریهای عفونی بهمرهند ، همگی با بهبود بیماری اصلی خوب شده و اهمیت کلینیکی جزئی دارند . در دیفتری بلك قلبی نشانه وخامت بیماری بوده ولی با بهبود بیماری ، دلیلی بر میوکاردیت مزمن وجود ندارد . (۴)

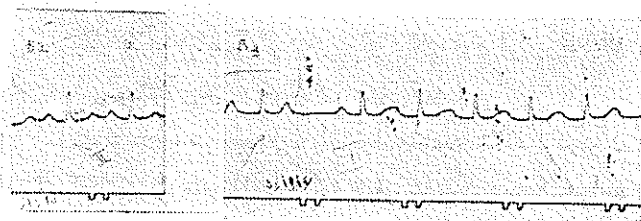
در روماتیسم قلبی ، بلك ممکن است با خاموش شدن بیماری از بین رود ولی گاه مدتها پس از فرونشستن علائم بالینی بلك باقی میماند [۴]

بلك کامل هنگامی که همراه سندرم استوکس آدامس باشد بعلت مرگ ناگهانی پیش آگهی وخیمی دارد [۴] و طول عمر در این بیماران بین ۲ تا ۴ سال پس از شروع علائم گزارش شده است [۳] .

تشخیص قطعی انواع بلكها با الکتروکاردیوگرافی است .

از نظر بالینی هنگامیکه شدت صدای اول (در یک بیمار تحت نظر) ناگهان کاسته گردد ولی در تصویر بالینی تغییری حاصل

اولین الکتروکاردیوگرام (B1) در تاریخ ۱۳۰۱/۰۱/۵۰ نشان دهنده یک بلك درجه اول دهلیزی بطنی میباشد (P.R معادل $\frac{24}{100}$ ثانیه) ضربان قلب در حدود ۱۰۰ در دقیقه است . سه روز بعد (۱۳۰۱/۰۱/۵۰) در ماینه قلب بیمار مشاهده گردید که پس از ۶ تا ۷ ضربان وقفه ای در ضربان قلب (سمع و نبض) رخ میدهد . EKG انجام شده یک بلك S. A همراه با بلك درجه یک نشان میدهد (B2)



بحث :

بلك دهلیزی بطنی که عبارت از اختلال هدایت امواج محرکه از دهلیز به بطن میباشد ، میتواند بعلل فونکسیونل و یا پاتولوژیک ایجاد شود . افزایش تحریک واگ مثالی برای علت فونکسیونل و ضایعات التهابی ، سمی دژنراتیو و عروق مثالهایی برای علت پاتولوژیک هستند .

بر حسب شدت اختلال هدایت ، بلكهای دهلیزی بطنی به سه درجه تقسیم میشوند : بلكهای درجه اول و دوم ناکامل و بلك درجه سوم بلك کامل است [۵]

۱) بلك درجه اول : تأخیر هدایت موج تحریکی از دهلیز به بطن که در گره A.V. و یا شاخه میس (Hiss) اتفاق میافتد و در EKG بصورت طولانی شدن فاصله P.R (بیش از ۲۲/۱۰۰ ثانیه) مشخص میگردد

۲) بلك درجه دوم : در این نوع بلك ، بطن بطور پریودیك از پاسخ دادن به تحریک موج دهلیزی باز میماند. انواع بلكهای درجه دوم عبارت است از ۱- تیپ یک Mobitz یا نوع ونکباخ ۲- بلك ثابت $\frac{2}{1}$ A. V. و ۳- بلك پریودیك (تیپ دو Mobitz)

که هر کدام با الکتروکاردیوگرام مشخص میگردد [۴ و ۳]
۳) بلك درجه سوم : در این وضعیت دهلیز و بطن جداگانه و بدون ارتباط با یکدیگر می تپند.

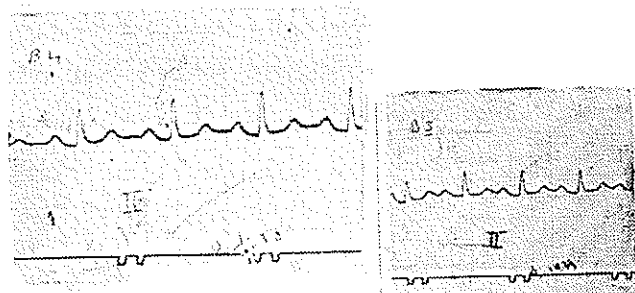
ریتم دهلیز ممکن است منظم سینوسی ، تاکیکاردی و یا فیبریلاسیون باشد. ریتم بطن معمولاً منظم ولی کند است (۲۰ تا ۶۰) در بلك درجه دوم نوع ونکباخ فاصله P. R بطور پیشرونده در یکسری ضربانات بطنی افزایش می یابد تا آنجا که انتقال موج

نگردد و دلیلی بر تجمع مایع در پریکارد نباشد و با هنگامیکه در غیاب اولین موج P. R معادل $\frac{24}{100}$ ثانیه است .

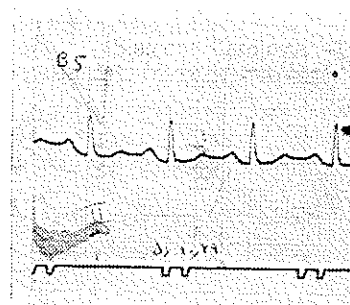
پس از اولین کمپلکس بطنی يك وقفه در تولید موج بطنی موجود است . موج P پس از این وقفه دیده میشود و فاصله P. R را معادل $\frac{28}{100}$ ثانیه نشان میدهد که دلیل بريك بلوك درجه يك میباشد .

این تغییر وضعیت در الکتروکاردیوگرام ، دلیلی بر کاردیت فعال و پیشرونده روماتیسمال محسوب گردیده بیمار تحت کورتیکو-تراپی قرار گرفت .

در EKG بعدی بیمار (B3) که سه روز بعد از بیمار گرفته شده S. A بلوك از بین رفته و فقط بلوك درجه اول مشاهده میشود (P. R) معادل $\frac{24}{100}$ ثانیه) ضربان قلب ۱۰۵ بار در دقیقه است ۹ روز پس از شروع کورتیکوتراپی بلوك درجه اول همچنان باقی است (P. R) معادل $\frac{24}{100}$ ثانیه) ولی ضربان قلب به ۹۴ تقلیل یافته است (B4).



آخرین EKG بیمار که ۱۳ روز پس از شروع کورتیکوتراپی گرفته شده فاصله P. R $\frac{20}{100}$ ثانیه نشان میدهد که مبین از بین رفتن بلوك دهلیزی بطنی است (B5).



دو بیمار فوق در جریان بیماری و با قبل از آن دیژیتال مصرف نکرده و داروهای آنها آسپیرین ، پردنیزلون و آنتی‌اسید و

پنی‌سیلین بوده است .

فیبر یلاسیون دهلیزی يك سو فل پره سیستمیک تبدیل به سو فل میدیاستولیک گردد .

میتوان حدس زد که فاصله P. R طولانی شد و يك بلوك درجه اول بوجود آمده است [۲] هنگامیکه فاصله P. R بحد کافی طولانی شود امکان شنیدن صداهای دهلیزی موجود است و علاوه بر آن در ناحیه گردن موج a خیلی واضح با نام Canon a wave وجود دارد .

بلوك درجه ۲ ثابت بصورت يك برادیکاردی و بلوك پریودیک درجه ۲ بصورت آریتمی ریتمیک تظاهر می کند .

بلوك درجه سوم بصورت يك برادی کاردی تظاهر کرده و صدای اول بشدت متغیر است و گاه خیلی شدید گردیده که با نام Bruit de Canon موسوم است [۳]

درمان : در مواردی که بلوك همراه يك بیماری عفونی است با بهبودی بیماری اصلی بلوك از بین میرود . در روماتیسم حاد قلبی بلوك درمان خاص ندارد و درمان درجهت بهبود کاردیت است [۳] . در موارد مسمومیت با دیژیتال یا کینیدین با قطع دارو بلوك تدریجاً از بین میرود . در بلوكهای غیر کامل کلروتیازید بمقدار روزانه ۵۰۰ تا ۷۰۰ میلی گرم ، بعلت دفع پتاسیم ممکن است اثرات نیکویی داشته باشد [۷]

بلوكهای قلبی موجود در انفارکتوس حاد میو کارد به کورتیکوتراپی جواب مطلوب می دهند (۱) در بلوكهای کامل همراه انفارکتوس میو کارد ، در صورتیکه بیمار دچار حملات استوکس آدامس شود علاوه بر کورتیکوتراپی- demand pace maker مورد استفاده قرار می گیرد. در صورت عدم نتیجه درمان در pace maker بلوكهای کامل در داخل و یا روی قلب نصب می گردد .

خلاصه

مورد معرفی دو بیمارند که به کاردیت و آتریت روماتیسمال مبتلا گردیده اند . در اولین بیمار بلوك درجه اول دهلیزی بطنی مشاهده گردیده که طی ۳ روز درمان با کورتیکوتراپی بازگشت نموده است .

دومین بیمار بلوك دهلیزی بطنی پیشرونده داشته و در جریان کورتیکوتراپی سیر معکوس و بازگشت آن مشخص گردیده است .

REFERENCES

- 1- Aber, C. P. and Jones, E. W. *Brit. Heart J.*, 27: 916, 1965.
- 2- Braunwald, EU. *Harrison's Principles of Internal Medicine*, 1151, 6th. ed. New york. Mc. Craw-Hill, Co. 1970.
- 3- Friedberg, CH. K. *Diseases of the Heart*, 583, 3rd. ed. Philadelphia. W. B Saunders Co. 1969.
- 4- Goldman, M. J. *Principles of Clinical Electrocardiography.*, 230, 7th. ed. California Lange Medical Publications, 1970.
- 5- Kay, C. F. Cecil - Loeb, *Text - Book of Medicine* 671, 12th. ed. Philadelphia W. B. Saunders Co. 1967.
- 6- Schaffer, H. I., *Amer. Heart. J.*, 19: 138, 1470.