

پولیپوز خانوادگی رکتوم - کولون*

دکتر بیژن نیک اختر**

دکتر ابراهیم خوشنویس***

دکتر محمد علی راشد محصل**

قبل از اجابت مزاج یا همزمان با آن صورت میگیرد. درمان‌هایی که تا بحال برایش انجام شده از حد شیافهای ضد بواسیر تجاوز نکرده است.

این دختر والدین خود را در کودکی از دست داده که مرگ مادرش بدنبال يك زایمان و در گذشت پدرش بعلمت سرطان کولون بوده است اوتهایک برادر بزرگتر از خود دارد. رشد او از نظر قد و وزن طبیعی است. تومورهای نسج مزانشیم ندارد. اختلالات عروقی و رنگ دانه‌ای در اطراف منافذ طبیعی (Lentiginose Periorificielle) مشاهده نمیشود. فرمول شمارش خون طبیعی است سرعت رسوب گلبولی ۵-۱۲ است لمس رکتوم (Toucher Rectal) تومورهای متعددی را که بعضی حجم آنها نسبتاً زیاد است نشان میدهد. در رادیوگرافی های انجام شده از معده و روده های باریک هیچ ضایعه غیر طبیعی موجود نیست اما رادیوگرافی از کولون با تنقیه ماده حاجب وجود تعداد زیادی پولیپ که برخی پایه دار و بعضی بدون پایه هستند نشان میدهد. تمرکز این ضایعات بیشتر در رکتوم (شکل ۱) و سکوم (شکل ۲) است اما در سایر قسمتها نیز پولیپهای کوچک و پراکنده وجود دارد. (رادیوگرافی‌ها از بخش رادیولوژی مرکز پزشکی پهلوی).

در رکتوسکوپید اسکوپي مخاطی متورم حاوی پولیپهای متعدد بعضی پایه دار و برخی بدون پایه با اندازه های مختلف (از يك دانه ارزن تا يك فندق) مشاهده میگردد. این ضایعات از ۳ تا ۴

بررسی های آماری نشان میدهد که پولیپوز خانوادگی رکتوم بیماری نادر است مثلاً Parks از بیمارستان St Mark تا سال ۱۹۶۹ فقط ۴۸۵ مورد را گزارش داده است در اجتماع Paris Lille تعداد موارد معرفی شده از ۱۰۰ تجاوز نکرده است [۱]

مشاهده دومورد از این بیماری در نزد خواهر و برادری که پدرشان از سرطان کولون در گذشته بود ما را بر آن داشت که نخست این دو مورد را مختصراً معرفی نموده و سپس موضوع را بررسی کنیم.

شرح حال يك - دوشیزه س.الف - ۱۶ ساله ساکن تهران در تاریخ ۱۹ تیر ماه ۱۳۵۰ در بخش طبی ۳ مرکز پزشکی پهلوی برای یافتن علت خونریزی از رکتوم بستری میشود. ناراحتی مریض از ۳ سال قبل با نخستین خونریزی شروع میگردد و از آن پس دائماً مدفوع قوام طبیعی نداشته و اسهالی بوده است. خونریزی زمانی بصورت خون روشن و شدید گاهی بصورت رگه های خون در سطح مدفوع و گاهی هم ظاهر آوجود نداشته است. وجود بلغم و ترشحات مخاطی در مدفوع از آن تاریخ دائمی است.

دفعات مدفوع اسهالی محتوی بلغم، موکوس با تعداد ۲ تا ۴ در روز بوده است.

خونریزی بطور متناوب هر چند يك بار تکرار میشود که

* از کارهای بخش ۳ طبی مرکز پزشکی پهلوی - رئیس بخش آقای دکتر هنجنی - گزارش پاتولوژی از بخش تاج پهلوی. دکتر

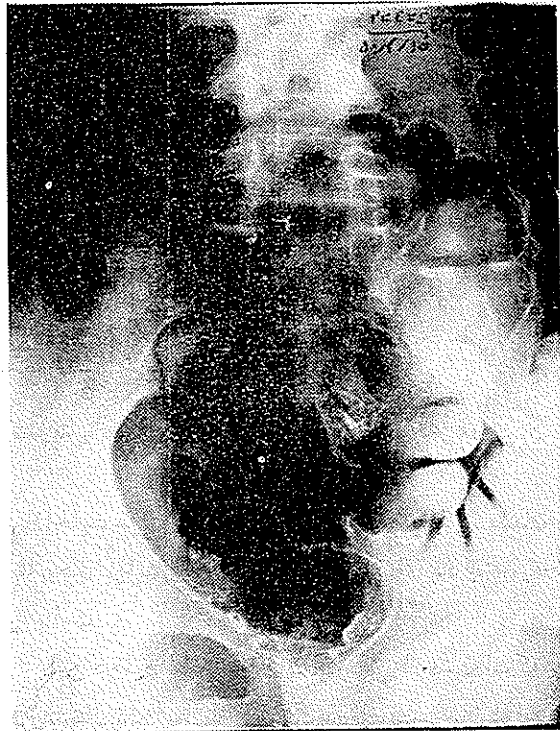شمس شریعت.

** گروه داخلی دانشکده پزشکی دانشگاه تهران

*** گروه جراحی دانشکده پزشکی دانشگاه تهران

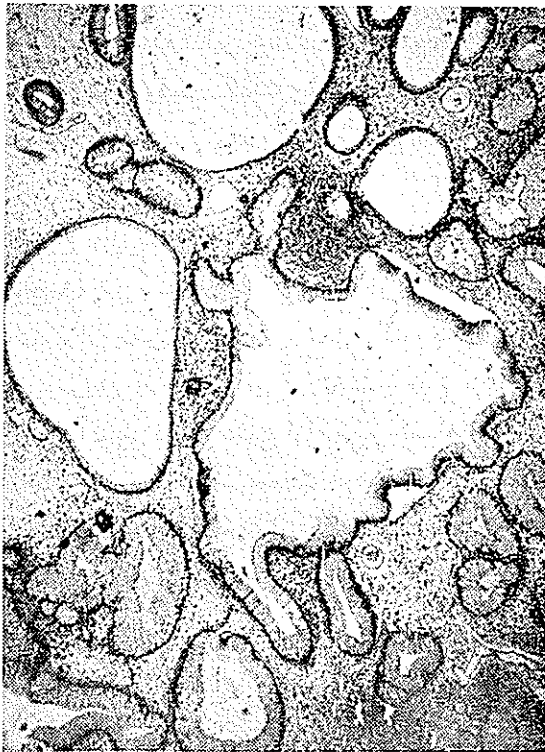
ارتباط رکتوم و سیگموئید تمرکز ضایعات کمتر اما بهر صورت عمومی است. از فاصله ۲۰ سانتیمتری خط پوستی مقعدی به بالاتر مشاهده بعلت خطر خونریزی ممکن نگردید فقط چند پولیپ برداشته شد که نتیجه آسیب شناسی آن چنین است: نسوج برداشت شده شامل ۶ قطعه است که نمای پولیپ را دارند اندازه آنها متغیر است بزرگترین آنها به ابعاد $1 \times 5/2 \times 3$ سانتیمتر و کوچکترین آنها بقطر $6/0$ سانتیمتر است قوام این تومورها نیمه ارتجاعی و رنگشان بلوطی یا کره‌ای است در مقطع بزرگترین تومورها کانونهای خونریزی مشهود است.

آزمایش نسج شناسی از مقاطع تهیه شده ازدیاد حفره‌های غددی را با مجرای گشاد شده که برخی از آنها نمای کیست (شکل ۳) بخود گرفته است نشان میدهد. این غدد همگی از یک ردیف سلولهای منظم روشن با ترشح زیاد و هسته‌های مرتب در قاعده سلولها پوشیده شده‌اند. هیچ نوع علائم بدخیمی نسجی و سلولی وجود ندارد و سلولها در روی يك Vitreë سالم قرار گرفته‌اند (شکل ۴)



شکل ۱

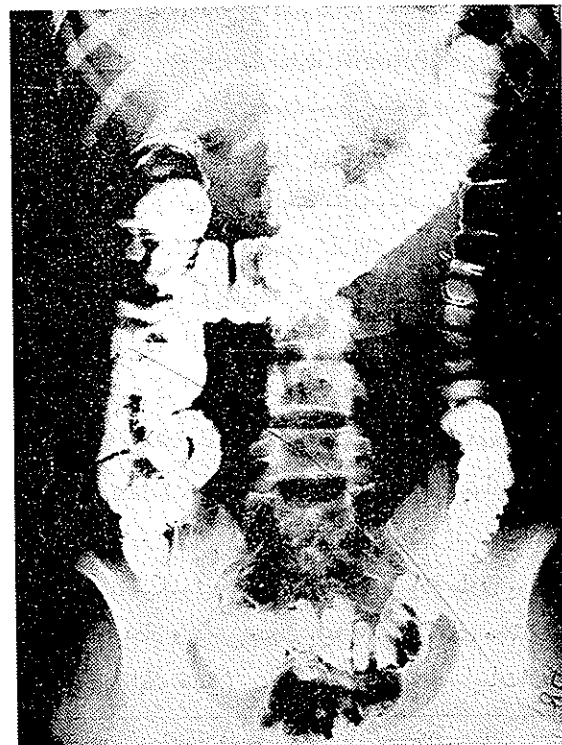
محوطه رکتوم پوشیده از پولیپهای پایه دار و بدون پایه



شکل ۳

حفره‌های غدد با مجاری گشاد شده و نمای کیستیک

کیست ها را نیز سلولهای مکعبی استوانه‌ای میپوشانند. کریون مختصری متورم و در آن ارتشاح سلولهای التهابی بخصوص چند هسته‌های افوزین دوست مشهود است (شکل ۵) ضایعات فوق با پولیپ خوش خیم مطابقت دارد (شکل ۶) (شماره ۷۴۴۵۳)

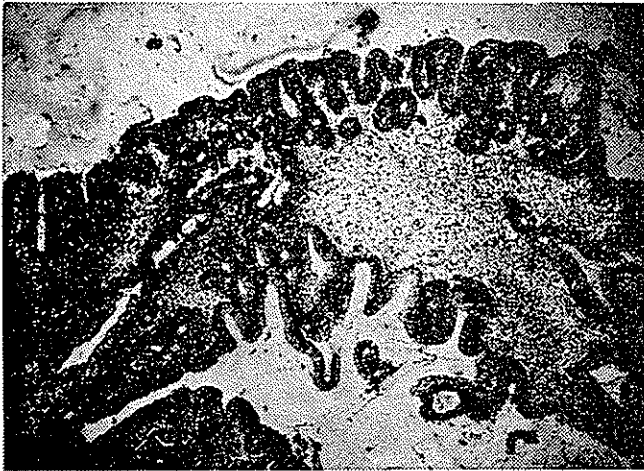

شکل ۲

سکوم با تصاویر حفره‌های متعدد (پولیپ)

در سایر نواحی کادر کولون نیز تصاویر حفره‌ای پراکنده دیده میشود

سانتیمتری بالای خط پوستی مقعدی (Ano-Cutanée) شروع شده و تمام دور تا دور حفره رکتوم را دربر گرفته است. در حوزة

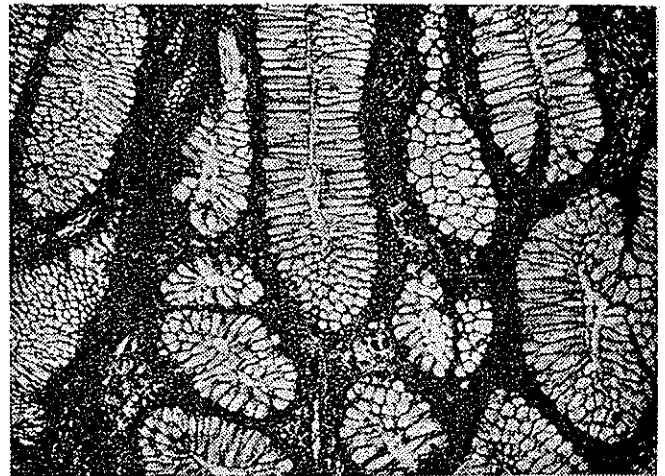


شکل ۶

نمای غددی و کوریون التهابی بدون علامت بدخیمی

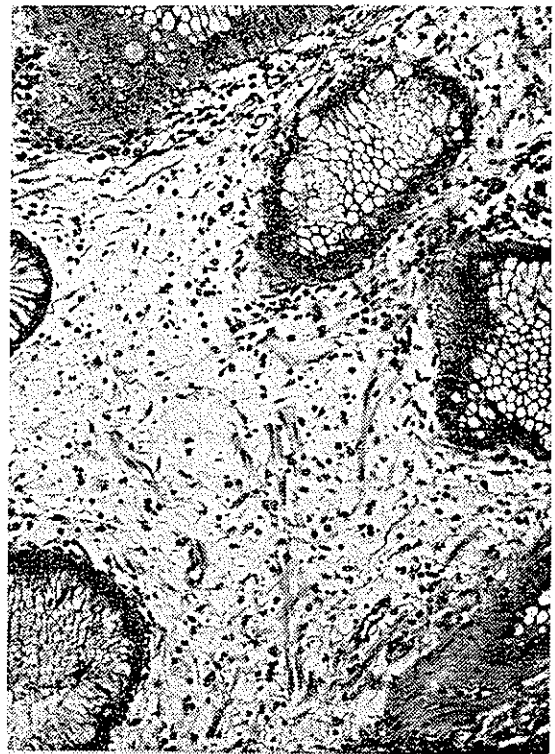۱۳۴۶ در يك بیمارستان بستری میشود که برایش تشخیص پولیب رکتوم داده و آنرا برداشته اند. بعد از این تاریخ خونریزی از رکتوم کمتر میشود و درد در هنگام اجابت مزاج از بین میرود. معذک تعداد دفعات اجابت مزاج همیشه بین ۲ تا ۳ در روز با مدفوع خمیری شکل و دارای بلغم است.

اکنون کارش را بطور عادی انجام میدهد ناراحتی دیگری ندارد و وزنش ۶۳ کیلوگرم و قدش ۱۶۷ سانتیمتر است. امتحانات بیولوژیک طبیعی هستند. در رکتوسیکموئیدسکوپی رکتوم از



شکل ۴

سلولهای منظم روشن با هسته های مرتب در قاعده که در روی يك Vitreé سالم قرار گرفته اند

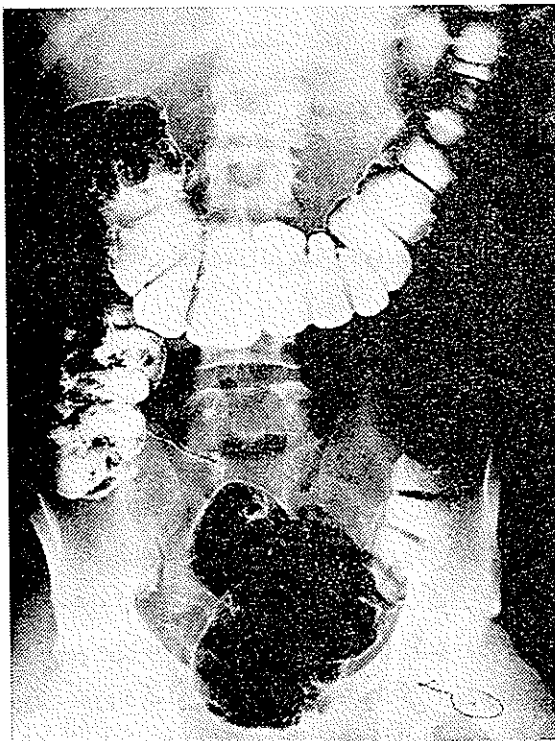


شکل ۵

کوریون متورم با ارتشاح سلولهای التهابی

آزمایشگاه آسیب شناسی انستیتوتاج پهلوی

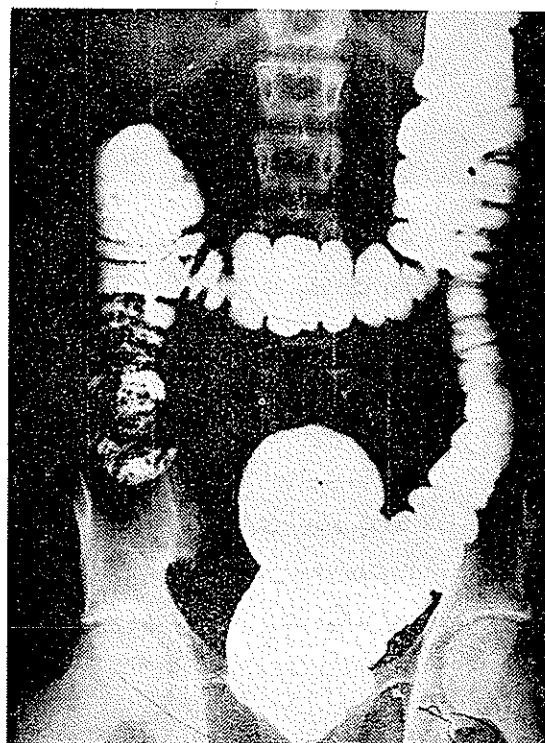
چون بنا بگفته بیمار برادرش هم از علائم بالینی مشابه شکایت دارد او را نیز مورد بررسی قرار دادیم شرح حال ۲: آقای ح- الف ۲۱ ساله کارمند ساکن تهران از سن ۷ سالگی به بعد از مدفوع خون آلود و حس درد در رکتوم بهنگام اجابت مزاج رنج میبرده است. بنا بگفته خودش در سال



شکل ۷

محوطه رکتوم پوشیده از پولیپهای متعدد

پولیپهای متعدد که از فاصله ۴ تا ۵ سانتیمتری بالای خط پوستی مقعدی شروع میگردند پوشیده شده اما تعداد آنها نسبت به شرح حال اول کمتر است. رادیوگرافی از روده‌های بزرگ با تنقیه ماده حاجب وجود تعداد زیادی پولیپ را که تمرکز آنها بیشتر در رکتوم (شکل ۷) و سکوم (شکل ۸) است نشان میدهد. در سایر قسمت‌های روده‌های بزرگ نیز پولیپهای کوچک و پراکنده وجود دارد.



شکل ۸

سکوم با تصاویر حفره‌ای متعدد (پولیپ)

در سایر قسمتهای کولون نیز تصاویر حفره‌ای متعدد دیده میشود

رادیوگرافی از معده و اثنی عشر و روده‌های باریک ضایعه‌ای

را نشان نمیدهد.

در معاینه مریض تومورهای نسج مزانشیم با لکه‌های رنگی

وعروقی در اطراف منافذ طبیعی مشهود نیست.

بحث

بررسی‌های ژنتیک که بوسیله Mc Kusick انجام شده طبقه بندی و انتقال ژنتیک پولیپوزهای روده را روشن نموده [۲-۴-۱۵] است، این مصنف پولیپوزهای دستگاه گوارش را به شش دسته تقسیم می‌کند [۱۰-۱۱-۱۵] که در میان آنها پولیپوز رکتوم و کولون یک بیماری خانوادگی است و با توپیک ماک کوزیک مطابقت دارد، بیماری است با ژن غالب بدون سرگردانی کروموزوم با کارایوتیپ طبیعی [۳-۱۲-۱۵] شیوع آن مختصری

در جنس مرد بیشتر است [۱۴]

از نظر بالینی آنرا میتوان در تمام سنین مشاهده نمود اما بیشتر تظاهر نخستین علائم آن بین ۱۵ تا ۳۰ سالگی است. سن متوسط آنرا مصنفین مختلف بین ۲۱ تا ۲۵ سال گزارش داده‌اند [۳].

اما اکنون با آزمایشهای مکرر رادیولوژیک و آندوسکوپیک کشف زودرس آن، زمانی که هنوز تظاهرات بالینی خود را نشان نداده‌اند، امری عادیست [۱۳]

تظاهر یا بهتر وجود پولیپوز در ابتدای سنین کودکی امر استثنائی است تنها یک مورد پولیپوز در یک دختر بچه ۴ ماهه گزارش شده است [۱-۵]

تا بلوغ بالینی بیماری در اسهال و خونریزی خلاصه میشود که به همراه آن علائم عمومی از قبیل کم‌خونی، تأخیر رشد و را میتواند داشته باشد. در جریان این بیماری بقراطی شدن انگشتان [۶] و نقش آن را در بیماریهای انگلی بخصوص بیلازیوز روده باید یادآوری نمود.

نکته اصلی زمان اخذ تصمیم برای درمان یعنی عمل جراحی است. سیر بیماری بسوی دژنراسانس بدخیم [۹] درمان پایه‌ای را که پرکتوکولکتومی (Procto-Colectomie) کامل همراه با ایلئوستومی (Ileostomie) دائمی است ایجاب مینماید. متدهائی که مبنی بر نگهداشتن تمام یا قسمتی از رکتوم است امکان این عارضه را بجای میگذارد [۷-۸-۱۶]

اگر درمان پایه‌ای انجام نگیرد احتمال دژنراسانس بدخیم در هر سنی وجود دارد اما اکثر مصنفین به پیدایش علائم دژنراسانس در سنین متوسط بین ۳۵ تا ۴۵ سال صحنه گذاشته‌اند [۳]. دژنراسانس بدخیم قبل از بلوغ گزارش نشده است [۱-۸-۱۲]

با وجود اینکه تشخیص سرطانی شدن بوسیله سیتوفوتومتری (Cytophotometric) که تغییرات مقدار اسید دزکسی ریبوس-نوکلئیک را در سلول بهنگام دژنراسانس نشان میدهد امکان دارد [۱] معذک امر فوق العاده مشکلی است. برخی خطر تغییرات بدخیم را با اندازه پولیپ مربوط میدانند و میگویند اگر قطر پولیپ از ۵ میلیمتر متجاوز باشد امکان بدخیم شدن $\frac{۲}{۳}$ و اگر کمتر از ۵ میلی متر باشد $\frac{۱}{۳}$ است [۱]

بالاخره دژنراسانس بدخیم وجود دارد و در درمان یکی از دوره را باید انتخاب کرد که یکی سیر بطرف بدخیم شدن و دیگری محروم کردن مریض از رکتوم و کولون و معلول کردن او در سنین جوانی است زیرا بایست اعتراف کرد که ایلئوستومی دائمی در

براین است که رکتوم را با تکنیک « Francillon » از پولیپ پاک کنند و بقیه کولون را بردارند و ایلئون را به رکتوم وصل نمایند ما هم برای این بیماران چنین تصمیمی داریم که در نخستین عمل با تکنیک « Electro-Chirurgicale » [۷-۸-۱۶] برای مریض کلستومی چپ انجام دهیم و رکتوم را از پولیپ پاک کنیم و در دومین مرحله ایلئون را به رکتوم پاک شده متصل نموده بقیه طول کولون را برداریم .

بدین ترتیب است که امیدواریم به بیماران جوان خود امکان زندگی نسبتاً طبیعی را بدهیم هر چند که امکان خطر را در رکتوم باقیمانده از نظر دور نخواهیم داشت و در این مورد تنها نیستیم .

خلاصه

گزارش ما شامل دو مورد پولیپوز خانوادگی رکتوم کولون در پیش یک خواهر و برادر است که پدر آنها از سرطان کولون در سن ۴۰ سالگی در گذشته است .

نکات مشترک این هر دو شرح حال پیدایش بالینی آنها قبل از ۲۵ سالگی و تعداد زیادی پولیپ در رکتوم است . بعلاوه تحمل خوب بیماری در هر دو بیمار تصمیم گرفته ایم که چند سالی منتظر بمانیم و آنگاه در یک مرحله با کلستومی و پاک کردن رکتوم از پولیپ با الکتروکواگولاسیون (تکنیک Francillon) و در مرحله دوم کولکتومی کامل با اناستوموز ایلئون به یک رکتوم پاک شده ، درمان نهایی بیماران را انجام دهیم .

کشورهائی نظیر کشور ما باعث چنان پدیده های عملی و روحی میشود که ناچاریم آنها را بحساب بیاوریم . چنین بنظر ما میرسد که بین نگهداری و اناستوموز ایلئون به رکتوم که زندگی هر چند نسبی ولی طبیعی بمریض میبخشد، گرچه خطر دژنراسانس بدخیم در پولیپهای موجود در رکتوم از بین نمیرود و ایلئوستومی دائمی با فدا کردن رکتوم که از نظر سرطان شناسی مطمئن است، ولی زندگی مریض را با مدفوعی که از جدار شکم جریان دارد به تباهی شغلی و اجتماعی میکشد، انتخاب خیلی مشکل است . در دو مورد بیان شده در فوق ما در مقابل چنین امر مشکلی قرار گرفته ایم . بیماران ما هر دو جوانند و ازدواج نکرده اند . هر دو هم نسبتاً بیماری را خوب تحمل میکنند و دلیل آن حال عمومی خوبشان و عدم اختلالات بیولوژیکی است تنه امدفوع آنها محتوی کمی بلغم و اندکی خون است و گاهی درد مختصری در شکم دارند که با مسکن های سبک تسکین مییابد اما اینها همه نفی وجود تعداد زیادی پولیپ را در رکتوم و سرتاسر کولون نمینماید . اگر رکتوم را بجای گذاریم خطر بدخیمی وجود دارد اما این خطر قبل از ۲۵ سالگی نادر است و بدینجهت ما بخود اجازه میدهیم که چند سالی صبر کنیم تا نخستین حقوق زندگی اجتماعی خود را بخصوص دختر جوان بدست آورد و آنگاه در فرصتی مناسب تصمیم نهائی را بگیریم با در نظر گرفتن اینکه هر دو بیمار در اختیار ما و تحت نظر ما هستند .

هم اکنون تمایل عمومی اکثر مصنفین [۷-۸-۱۳-۱۴-۱۶]

REFERENCES:

- 1) Colloque, Paris-Lille., *Ann. Chir.*, 25: II, 1971.
- 2) Cronkhite, L. W. and Canada., *New Engl. J. Med.*, 252, II, 1955.
- 3) Dukes. C., *Ann. Genet.*, 17: I, 1952.
- 4) De la pava., S. Cabrera. A., *New york. J. Med.*, 62, 100, 1962.
- 5) Dissard. P. Raffier. A., Clement, M., Guillemin. G., *Rev. Lyon. Med.*, 10: 800, 1961.
- 6) Dubarry. J., Bernard. P., Aucho. Y., *Gaz. Med. France.*, 21: 3419, 1964.
- 7) Francillon. J., Girad, M., *Ann. Chir.*, 6: 244, 1962.
- 8) Francillon. J., *Arch. Mal. Appar. Dig*, 52: 811, 1963.
- 9) Gardner. E., *Amer. J. Hum. Genet.*, 3: 176, 1951,
- 10) Gardner. E., and Richard., *Amer. J. Hum. Genet.*, 5: 147, 1953.
- 11) Hajim, Orimo. Takuo Fojita., *Amer. J. Med.*, 47: 449, 1969.
- 12) Helou. E., *Rev. med. Moyen. Orient*, 54: 342, 1961,
- 13) Kennedy. J. A. Risson., *Pro. Roy. Soc. Med.* 54: 234, 1961,
- 14) Loygue J., et Nalafosse., *Actualités Hepatogastroent Hotel Dieu.*, 3: 358, 1967,
- 15) Mckusick. V. *J. A. M. A.*, 182, 271, 1961,
- 16) Mialaret. J., *Mem. acad. Chir.*, 6: 249, 1962.