

يك مورد تشخيص كاريوتیپی و بالینی سندرم ترنر در كودك يك ماهه ***

دکتر منوچهر شریعتی * دکتر محمد علی مولوی*** دکتر ضیاء شمسآ * دکتر حسن آشتیانی پور * دکتر احمد ربانی*

مقدمه:

سندرم ترنر یابه عبارت دیگر دیس ژنزی تخمدانها عبارتست از يك سندرم خاص و پیچیده با منشاء غیرطبیعی بودن وضعیت کرو-موزومهای جنسی X که تشخیص آن در سنین اولیه کودکی مشکل است و بهمین دلیل تعداد موارد گزارش شده آن در نزد دختران نوزاد بسیار نادر است. در این مقاله به معرفی یک مورد سندرم ترنر در یک کودک ۳۶ روزه و خصوصیات بالینی و آزمایشگاهی آن مبادرت میشود.

خصوصیات بالینی سندرم ترنر:

سندرم ترنر از نظر بالینی - آزمایشگاهی و کروموزومی دارای صور مختلف بوده و بهمین دلیل تشخیص آن در پاره‌ای از موارد بسیار مشکل است. تا بحال بیش از ۳ خصوصیت غیرطبیعی بدنی گوناگون در نزد مبتلایان به این سندرم مشاهده شده است. [۲] ولی از این مجموعه در نزد هر بیمار تنها چند علامت ممکن است وجود داشته باشد.

مهمترین علائمی که در اکثر بیماران دیده میشود و لذا وجود آنها میتواند دال بر احتمال وجود این سندرم در نزد شخص مشکوک باشد عبارتند از: عدم رشد و نمو کامل دستگاه تناسلی بدرجات مختلف - فقدان قاعدگی و یا نامرتب بودن آن - عدم صفات ثانویه جنسی بدرجات گوناگون و بهر حال اختلالات دستگاه تولید و تناسلی - کوتاهی قد و قامت و عقب ماندگی و نوموعومی بدن در هر سن و بدرجات متفاوت - وجود گردن پهن و کوتاه و

متصل به سینه بطور خاص - بزرگتر بودن طول نسبی دست و پا - عمیق بودن شیار سقف دهان - کوتاه بودن بند آخر انگشت چهارم پا و غیره. بنابراینچه که گذشت روشن میشود که تشخیص بالینی این سندرم در نزد نوزادان بسیار مشکل میباشد.

علائم آزمایشگاهی

منفی بودن کروماتین جنسی - ناهنجاریهای کروموزوم جنسی X که در بیشتر موارد بصورت وضعیت XO و E میباشد و بالا بودن میزان هورمون FSH جزء مهمترین علائم آزمایشگاهی این سندرم است.

علت

از سال ۱۹۳۸ که ترنر (Turner) این سندرم را توصیف نمود [۱] تا سال ۱۹۵۹ علت پیدایش این سندرم در نزد مبتلایان سچول بود و بیشتر آنرا بعلت تغییرات هورمونی میدانستند. در سال ۱۹۵۴ پلانی و همکارانش (Pollani, et al.) از یک طرف [۲] و ویل کینز و همکارانش از طرف دیگر (Wilkins, et al.) با آزمایش یاخته‌های بدنی مبتلایان به این سندرم از نظر کروماتین جنسی متوجه شدند که اکثریت بیماران دارای وضعیت کروماتین جنسی منفی میباشد (XO, E). بنابراین حدس زده شد که احتمالاً علت اساسی پیدایش این سندرم باید ناهنجاریهای کروموزومی باشد. در سال ۱۹۵۹ فورد و همکارانش (Ford, et al.) و همچنین فراکارو و همکارانش (Fraccaro, et al.) با تجزیه کروموزومی خون مبتلایان نشان دادند که علت اساسی این سندرم ناهنجاری

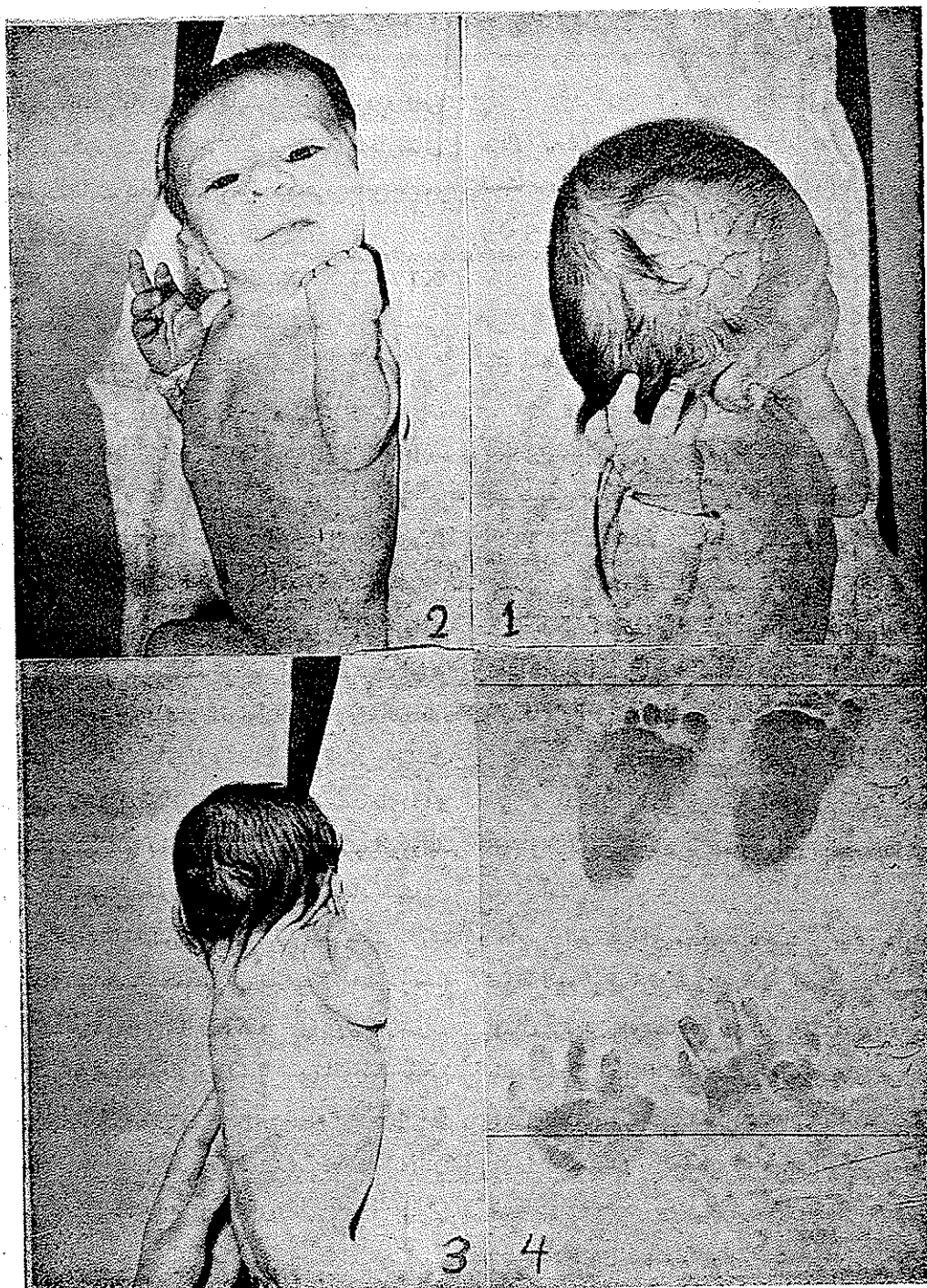* گروه آسیب شناسی پزشکی - انستیتو تاج پهلوی - دانشگاه تهران

** گروه بیماریهای عفونی و ارثی اطفال - دانشگاه تهران

*** از کارهای تحقیقاتی آزمایشگاه کشت نسج و توارث یاخته‌ای انستیتو تاج پهلوی و گروه بیماریهای عفونی اطفال - مرکز پزشکی پهلوی

دانشگاه تهران

- کروموزوم‌های یاخته‌ها و وجود وضعیت کروموزومی $XO, 45, X$ می‌باشد [۱]
- از سال ۱۹۵۹ تا این تاریخ با آزمایش تجزیه کروموزومی بیش از ۲۰۰ بیمار در حدود بیش از ۳۰ نوع مختلف ناهنجاریهای کروموزومی در بیماران ثابت شده است [۳] مهمترین این صور عبارتند از وضعیت‌های :
- $XX/XO/XXX$ ، $XY/XO/XX$ - XO/XY ، XO/XX ، XO و غیره. همچنین است وجود ناهنجاریهای ساختمانی کروموزوم جنسی که تا بحال به ۷ نوع مختلف گزارش شده است .
- یک دلیل مهم متغیر بودن تابلوی بالینی در نزد بیماران همین تغییرات کروموزومی گوناگون و متعدد است .
- چگونگی پیدایش**
- در اکثر موارد علت پیدایش چنین وضعیتی ($XO, 45, X$) عبارتست از آمیزش یک یاخته جنسی نر (اسپرما توزوئید) غیر طبیعی بایک تخمک (اولول) طبیعی. (حالت عکس هم وجود دارد). به این معنی که در اکثر موارد در مرحله تقسیم اسپرما توسیت اولیه ($P. Spermatocyte$) و تبدیل آن به اسپرما توزوئید بعلت بروز حالت عدم انفعال بجای اینکه اسپرما توزوئید هائی با وضعیت Y و XX به نسبت O - O - O بوجود آیند بعضی اسپرما توزوئیدهای با وضعیت های O و YY و XY و غیره بوجود می‌آیند. بنابراین در اثر آمیزش اسپرما توزوئید نوع O با تخمک نوع X جنینی با وضعیت $XO, 45, X$ ایجاد میشود. عین چنین پدیده‌ای در مورد پیدایش تخمک‌ها نیز ممکنست صورت پذیرد و در نتیجه بجای پیدایش تخمک‌های طبیعی X (صد درصد) تخمک‌هائی با وضعیت کروموزومی O و XX و غیره تولید میشود. بدیهی است که در اثر آمیزش تخمک نوع O با اسپرما توزوئید طبیعی نوع X باز هم سندرم ترنر ایجاد خواهد شد. برحسب مطالعات مور (Moore) در سال ۱۹۶۶ تقریباً در ۷۵٪ موارد مبتلایان به این سندرم در اثر آمیزش اسپرما توزوئید غیر طبیعی O با تخمک طبیعی X بوجود می‌آیند [۳].
- فراوانی در اجتماع**
- برحسب گزارشهای مختلف و بویژه آماریلانی (Polani, E. P., 1970) فراوانی این سندرم به نسبت یک به ۲۰۰ تولد می‌باشد. باین ترتیب از هر ۲۰۰ نوزاد دختر یک نفر مبتلی به سندرم ترنر [۷] بدیهی است که این یک مورد را هم نمیتوان در بدو تولد به آسانی شناخت زیرا در اکثر موارد علائم بالینی قابل توجهی در نزد نوزادان دیده نمیشود اما در سنین رشد بعلت عدم رشد و نمو طبیعی بدن و بویژه دستگاه تناسلی میتوان تا حدودی بیماران را مشخص نمود .
- مورد مطالعه شده در بخش عفونی اطفال و آزمایشگاه توارث یاخته‌ای انستیتو تاج پهلوی
- در تاریخ ۴/۲/۴۸ دوشیزه ر - م پانزده روزه (متولد ۴۸/۱/۱۸) بعلت کوچکی جثه، دارا بودن برجستگی پوستی چین دار نسبتاً بزرگ در قسمت راست سر (شکل ۱) و کمبود رشد و نمو عمومی بدن به بخش عفونی اطفال بیماران پهلوی معرفی و بستری گردید. مشخصات عمده بالینی بیمار در هنگام بستری شدن :
- ۱ - اندازه‌ها - وزن ۲ کیلو و نیم - قد ۱ سانتیمتر، دور سر ۳۳ سانتیمتر دور سینه ۳۵ سانتیمتر
 - ۲ - وضعیت سرو صورت - کوچک بودن تقریبی سر - وجود یک برجستگی چین دار توپر مانند در سمت چپ ناحیه سر (شکل ۱) غیر طبیعی بودن وضعیت بینی و دهان (شکل ۲)
 - ۳ - گردن - کوتاه و پهن و چین دار (شکل ۳) .
 - ۴ - وضعیت سینه و شکم - فرورفتگی جناغ در نزدیک اپیکاستر
 - ۵ - دست و پا - فقدان ناخن های انگشتان پا و فقدان تعدادی از ناخن های انگشتان دست - ناهنجاریهای خطوط کف دست (شکل ۴) و تورم مفصل مچ دست و پا .
 - ۶ - دستگاه تناسلی خارجی - کاملاً دخترانه
- در ابتدا احتمال وجود سه تائی کروموزوم ۱۸ (تریسومی E) و سندرم ترنر مطرح شد و برای مطالعه دقیقتر آزمایشهای زیر بعمل آمد :
- الف - برای مطالعه برجستگی چین دار ناحیه راست سر - نمونه لازم از بیمار تهیه و به بخش آسیب شناسی مؤسسه تاج پهلوی ارسال گردید. در مطالعه ریزیینی بافت مزبور وجود ساختمان پوستی باغدد عرق بیش از حد طبیعی و حفره‌های فوق العاده کم و بیشتر بودن ضخامت طبقات شاخی اپیدرم مشاهده و گزارش گردید.
 - ب - در تاریخ ۴/۲/۴۸ آزمایش رسم وضعیت سر (پنومو آنسفالوگرافی) در بخش پرتونگاری بیمارستان پهلوی بعمل آمد. در این آزمایش هوا وارد بطن‌ها و فضای زیر عنکبوتیه شد و علائم یک سر کوچک (میکروسفالی) همراه با فقدان جسم پینه‌ای (آژنزی کورکالو) مشخص شد .
 - ج - در پرتونگاری جمجمه فرورفتگی ناحیه پاریتال طرف چپ جمجمه بطرف داخل و فشرده بودن آن گزارش گردید. همچنین استخوانهای دست و پا و بافت ریه طبیعی گزارش گردید .
 - د - آزمایش خون و ادرار بیمار طبیعی گزارش شد .
 - ه - آزمایش کروماتین جنسی بیمار فوق درطی دو نوبت کاملاً منفی گزارش گردید .



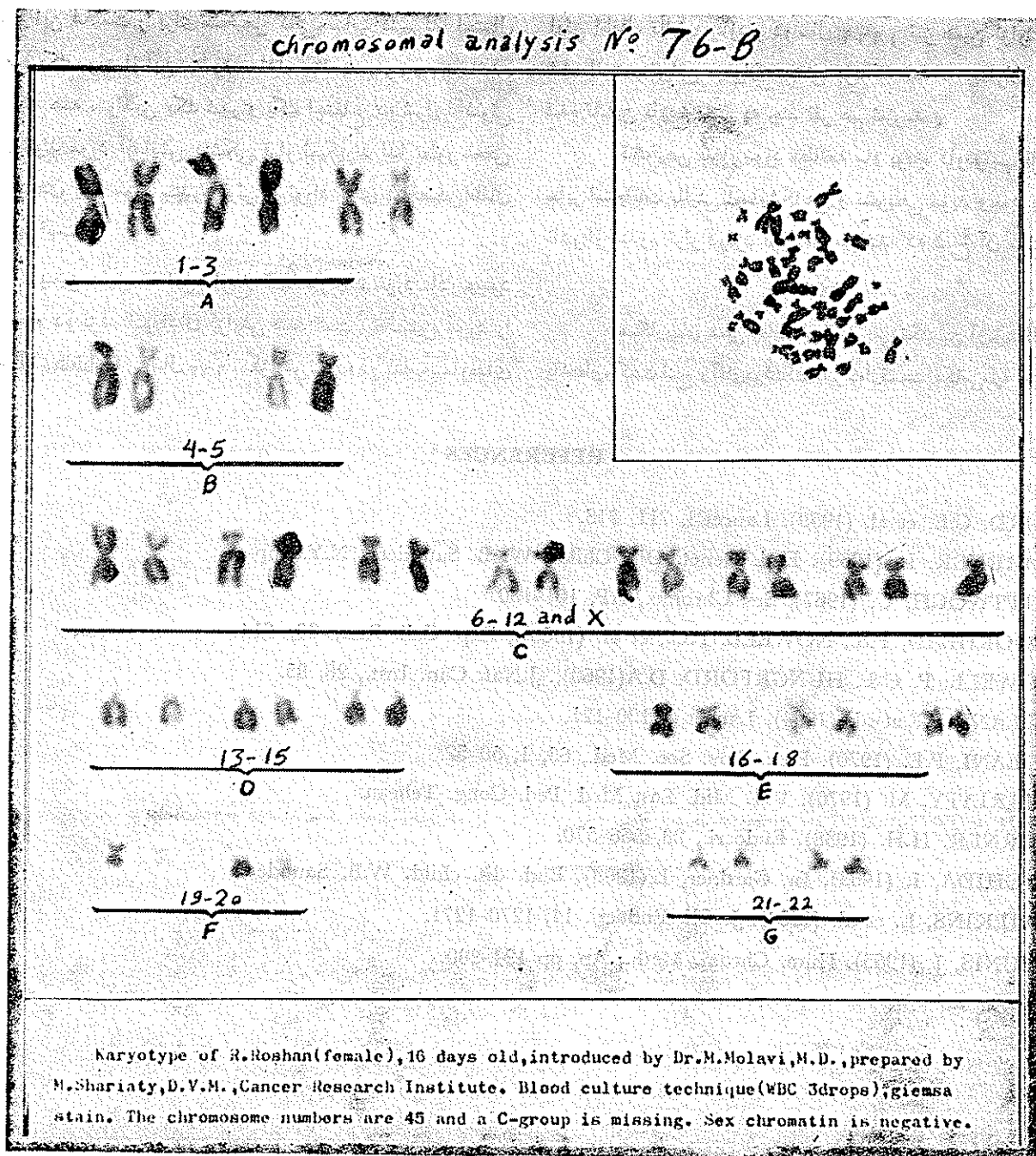
شکلیهای ۱، ۲، ۳ و ۴

جاری آزمایشگاه کشت گردید.

همچنین کشت مجموعه خون بصورت کشت قطره‌ای WBC با استفاده از ۱۰ قطره خون وریدی بیمار انجام گرفت. آدرزهای سوم و چهارم کشت بتوقف تقسیم با استفاده از کل سمید انجام پذیرفت و بعد از دریان با بجلول کم توان (هیپوتونیک) و ثابت کردن یاخته‌ها تهیه لام با روش شعله دادن عملی شد. بعد از رنگ آمیزی لامها با گیمسا و چسباندن لامل شمارش کروموزوم‌ها بعمل آمد.

و- تجزیه کروموزومی به منظور تشخیص قطعی و دقیق به تجزیه کروموزومی گویچه‌های سفید خون بیمار در آزمایشگاه توارث یاخته‌ای مؤسسه تاج پهلوی مبادرت گردید.

به این منظور در تاریخ‌های ۴۸/۲/۲۶ و ۴۸/۳/۱۹ کشت خون بیمار به دو روش LC و WBC صورت گرفت باین منظور گویچه‌های سفید خون LC یکمک هپارین از بقیه اجزاء خون جدا و در محیط کشت حاوی محیط ۱۹۹ و PHA و سرم انسان با مشخصات



شکل ۵

بحث

با توجه به کم بودن نسبی احتمال پیدایش این سندرم یعنی نسبت یک به ۲۵۰۰ و با توجه به متغیر بودن تابلوی بیماری در مبتلایان مختلف بر حسب فرسول کروموزومی آنها بویژه با توجه باینکه مهمترین علائم بالینی در این سندرم اکثر بر روی دستگاه تناسلی متمرکز است و بنابراین قبل از شروع مرحله بلوغ تشخیص غیر طبیعی بودن این دستگاه اغلب مشکل است لذا میتوان گفت که تشخیص سندرم ترنر در نوزادان بسیار مشکل است .

اگر وجود خیز دست و پارا در ۱۰٪ از مبتلایان محقق

۹۲٪ از یاخته‌ها حاوی ۵ کروموزوم و ۸٪ حاوی ۴ کروموزوم بودند . در تجزیه دقیق فقدان یک کروموزوم از دسته C وجود وضعیت XO، ۵ و مسلم گردید. (شکل ۵)

یک نمونه از خون بیمار هم ۸ ساعت بعد از فوت طفل نامبرده مجدداً کشت شد و عیناً وجود وضعیت XO، ۵ تأیید شد .

در تاریخ ۱/۳/۴۸ بیمار بعلت عارضه سرماخوردگی وعدم مقاومت عمومی بدن فوت نمود . در تشریح نعشی عدم رشد تخمدان (آژنزی) بطور وضوح مشاهده و دستگاه تناسلی داخلی هم کم رشد و اولیه بودند .

ارثی اطفال تألیف گاردنر در سال ۱۹۶۹ نیز همین گزارش ذکر شده است بنابراین میتوان مطمئن بود که تعداد بیماران مشاهده شده تا این تاریخ حتی به چند نفر هم نمیرسد .
تشخیص بیمار مورد مطالعه باو بویژه کاریوتیپ نامبرده و سایر امتحانات بالینی آزمایشگاهی و تشریحی مؤید وجود یک مورد نادر از سندرم ترنر در نوزادان میباشد که شرح آن گذشت.

همکاریهای عملی خانم اشرف شریفی تکنیسین آزمایشگاه توارث یخته‌ای و کشت نسج و آقای هوشنگ عزیززاده از قسمت عکاسی مایه امتنان است.

بدانیم و این علامت را برای تشخیص کافی حساب کنیم لذا احتمال تشخیص یک مورد از این سندرم معادل یک به ۲۰۰۰ میباشد .
نظرباینکه همه متولدین یک شهر و یک اجتماع در شرایط کنونی در بدو تولد مورد آزمایش پزشکی قرار نمیگیرند لذا بطور محقق شانس دیدن یک مورد سندرم ترنر در نوزاد برای متخصص اطفال بسیار کم است .

بهین دلیل تا این تاریخ تنها در چند مورد نادر وجود این سندرم در نزد نوزادان گزارش شده است . نخستین مورد را یوشیدا (Ushida, I) در سال ۱۹۶۳ گزارش نمود و در کتاب بیماریهای

REFERENCES

- 1- FORD, C.E. et al. (1959). Lancet i, 711, 713.
- 2- GARDNER, L. (1969). End. Genet. Dis. Child., W. B. Saunders, N.Y., pp
- 3- MITTWOCH, U. (1967). Sex Chromo., AP, 101-130.
- 4- MOORHEAD, P.S., NOWELL, P.C., et al. (1960)., Exp. Cell. Res., 20, 614.
- 5- NOWELL, P. C &, HUNGRFORD, D.A(1960)., J.Nat. Can. Inst., 28, 85.
- 6- POLANI, P.E. et al. (1954). Lancet, ii, 120-121.
- 7- POLANI, P.E. (1970). Proc. Roy. Soc. Med., 63, 1, 50-52.
- 8- SHARIATY, M. (1970). VII. Mid. East Med. Ped. Cong. Tehran.
- 9- TURNER. H.H. (1938). Endocri., 23, 566-570.
- 10- UCHIDA, I. (1963). In. Gardner, L.(1969). End. dis. child. W.B. Saunders.
- 11- WILKINS, L. et al. (1954). J. Cli. Endocri. 14, 1270-1271.
- 12- YUNIS, J, (1965). Hum. Chrom. Meth., Ap, pp 194-200.