

گزارش دو مورد سرطان پستان مرد

دکتر مرتضی سادات اخوی* دکتر علی مرشد* دکتر شهریار قندی*

سرطان پستان مرد بیماری بدخیم و نادری است که تقریباً (۲/۰٪) تمام سرطانهای مرد و ۱٪ تمام سرطانهای پستان را تشکیل میدهد. سن متوسط بیماران ۵۲ سالگی است ولی بین ۲۵-۸۵ سالگی دیده شده است. این بیماری در بین سفید پوستان و نژاد یهود شایع تر است.

علت بیماری در زمان حال نامعلوم است ولی بنظر میرسد که همانند سایر انواع سرطانها عوامل متعددی در بروز آن دخالت داشته باشد. امروزه بخوبی می-دانیم که بافت پستان در مرد نظیر بافت پستان در زن به استروژن حساس است زیرا درمان سرطان پرستات با استروژن باعث ژنیکوماستی واضح و حتی سرطان پستان میگردد بطور تجربی نیز دیده شده است که با تجویز استروژن در یک عده موش تعداد مبتلایان به سرطان پستان در جنس نر نسبت به جنس ماده زیادتر بوده است از طرف دیگر تأثیر عوامل ارثی و اختلالات کروموزومی را نیز نمیتوان از نظر دور داشت چون در تعدادی از موارد سرطان پستان مرد با سندرم کلاین فلترا (Klinefelter's Syndrome) (هیپوپلازی بیضه ها، آروسپرمی، مختصر حالات ثانویه جنسی، عقب افتادگی رشد قوای عقلانی، ژنیکوماستی و ازدیاد ترشح گنادوتروپین ادرار) توأمأ گزارش شده است.

پیش بینی سرطان پستان در مرد بنا بر عللی که ذیلاذ کر خواهد شد معمولاً از پیش - بینی این بیماری در زن و خیمتر است. از آنجائیکه سرطان پستان مرد اغلب در سنین بالا دیده میشود کشف غده کوچکی در پستان بیمار در ۹۰٪ موارد بحساب تجمع نسج چربی گذاشته میشود و نظر پزشك غالباً متوجه اصل موضوع نخواهد شد. تغییرات نوک پستان که فقط در ۵۱٪ موارد و ترشح خونین از نوک پستان که فقط در ۱۶٪ موارد

دیده میشود چنانچه باغده قابل لمس در پستان نیز توأم باشد اغلب منجر به تشخیص صحیح بیماری میشوند .

بطور خلاصه میتوان چنین نتیجه گرفت که در اکثر موارد وجود يك غده در پستان مرد بحساب ژنیکوماستی یا تجمع نسج چربی زیر جلد پستان گذاشته می-شود مگر آنکه چسبندگی و بیحرکت شدن پوست یا ترشح خونین وجود داشته باشد ولی متأسفانه تشخیص در این مراحل نمیتواند چندان بحال بیمار مفید واقع شود بعلاوه اکثر پزشکان بوجود سرطان پستان در زن عادت کرده اند و سرطان پستان مرد برایشان موضوعی دور از ذهن است و این خود میتواند بعنوان یکی دیگر از علل مهم عدم تشخیص زودرس این بیماری در مرد ذکر گردد .

برای درمان سرطان پستان مرد همانند آنچه در مورد سرطان پستان زن انجام میشود میتوان از تمهیدات جراحی، رادیوتراپی و هورمونی استفاده کرد .

در سرطانهای زودرس و قابل عمل بیوپسی در اطاق عمل و سپس عمل ماستکتومی رادیکال با تشریح غده لنفاوی زیر بغل و پیوند پوست بهترین نتیجه درمانی را دارد و درمان تکمیلی رادیوتراپی توصیه میشود چه انواع سرطان پستان به اشعه ایکس حساسیت نسبی دارند (دوز کامل درمانی رادیوتراپی ۴۵۰۰ راد در مسورد اشعه ایکس عمقی و ۶۰۰۰ راد در مورد اشعه گامای کبالت یا اشعه ایکس با سوپرولتاژ است) .

درمان هورمونی سرطان پستان مرد موضوعی جالب و تاحدودی پیچیده است مثلاً با اشکال میتوان قبول کرد که اخته کردن مرد در مورد سرطان پستان همان نتیجه ای را که در آوردن تخمدان در زن میدهد در برداشته باشد ولی پس از تحقیقات Taylor، Huggins، Treves و دیگر همکارانش در مورد اثر مفید اخته کردن مرد در سرطان پستان دیگر تردیدی نیست .

برای توجیه این کیفیت تاکنون مطالعات بسیاری صورت گرفته است ولی آنچه که قابل قبول بنظر میرسد این است که شاید اخته کردن مرد بدین دلیل در سرطان پستان مؤثر واقع میشود که باعث کاهش مقدار استروژن در مرد میگردد و این استروژن یا از خود بیضه ها ترشح میشود (این موضوع تا حدودی قابل قبول است چون هیپر بلازی سلولهای سرتولی باعث ژنیکوماستی میگردد) و یا همان آندروژن است که بنا بعلمی در بدن پس از طی دوره متابولیسمی خاصی تبدیل به استروژن می-

گردد . ولی هر کدام از این دو کیفیت که صادق است باشد یعنی چه خود بیضه‌ها استروژن ترشح کنند و چه آندروژن تبدیل به استروژن گردد، کاملاً قابل قبول است که اخته کردن سبب فروکش سرطان پستان مرد میگردد .

بنابر آنچه گفته شد در آوردن هر دو بیضه درمان هورمونی انتخابی برای سرطان پستان مرد است و تجویز آندروژن بطور قطع منجر به تسریع سیر مرض خواهد شد و حتی در نزد زنان مبتلا به سرطان با عود مکرر و متاستاز جدید مقدار هورمون آندروژنیک ادارار زیادتیر از معمول است . ولی در مورد مصرف استروژن بعنوان درمان این بیماری اختلاف عقیده شدید وجود دارد بعضی از مولفین تجویز استروژن را عمل نابجا و بیهوده میدانند و معتقدند که همانند آندروژن باعث تشدید بیماری میگردد ولی عده دیگر معتقدند که در سرطانهائی که باهیچ یک از تمهیدات قبلی نتوان سیرش را متوقف کرد (ماستکتومی رادیکال + رادیوتراپی + اخته کردن بوسیله جراحی) باید از دوزهای زیاد استروژن استفاده کرد .

در موردی که اخته کردن بطریق جراحی منجر به نتیجه مطلوب نگردد یا بعداً مرض دومرتبه عود کند یا متاستاز جدیدی بدهد آدرنالکتومی یا هیپوفیزکتومی ممکن است نتایج خوبی در سیر مرض داشته باشد .

اینک شرح حال دو بیمار که در بخش جراحی سه بیمارستان پهلوی تحت معالجه قرار گرفته‌اند .

۱- م . ه . م . مرد ۴۳ ساله اهل مروست بزد شغل کشاورز در تاریخ ۲۱/۲/۴۵ در بعلت وجود زخم و غده‌ای در نوک پستان چپ در بخش جراحی سه بستری گردید . در سابقه شخصی و خانوادگی جز عمل پولیپ بینی که سال قبل انجام گرفته نکته جالب توجهی وجود ندارد . متأهل دارای چهار اولاد سالم است و معتاد نیست . بیمار اظهار مینمود از ۸ ماه قبل احساس یک غده کوچک در نوک پستان چپ نموده و این غده تا دو ماه بتدریج بزرگ میشود ولی بعد از آن دیگر رشد واضحی نداشته است و سپس بتدریج زخمی میشود بطوری که در حال حاضر در معاینه زخمی بقطر تقریبی ۲ سانتیمتر با عمق متوسط و کنارهای مضرس و نامشخص و خون چکان مشاهده میشود و این زخم درد ندارد. دو نوک پستان تقارن طبیعی خود را از دست داده‌اند . پوست نوک پستان شبیه پوست نارنج است در لمس غده کوچکی باندازه تقریبی یک

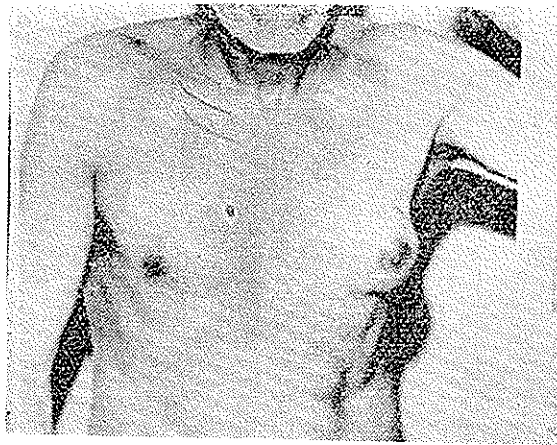
گردو چسبیده به پوست و ثابت به عضلات زیرین لمس می‌گردد در لمس حفره زیر بغل و حفره فوق چنبری دو طرف گانگلیون لنفاوی حس نگرديد.

امتحانات دستگاههای بیمار از نظر عملی و فیزیك سالنمد. کبد وطحال قابل لمس نبود. فرمول شمارش طبیعی بود. اوره خون ۳۹ سانتی گرم درلیتر، قند خون يك گرم در لیتر، سدیماناسیون در ساعت اول ۴ میلیمتر، آزمایش کامل ادرار طبیعی است، در رادیو گرافی ریتین ضایعه فعال و یا متاستاز دیده نشد پلوریت در سینوس - کوستودیا فراگماتیک راست مشهود است.

در تاریخ ۲۴/۱۲/۴۵ بیمار با تشخیص بالینی سرطان پستان چپ تحت عمل جراحی قرار گرفت قبلا از بیمار روی تخت عمل بیوپسی فوری بعمل آمد چون نتیجه اپتلیوماى انفیلتران بود لذا عمل ماستکتومی رادیکال و کورتاژ گانگلیون زیر بغل بعمل آمد و تمام نسوج برداشته شده دو مرتبه به بخش آسیب شناسی بیمارستان پهلوی ارسال گردید نتیجه میکروسکپی عبارتست از ساختمان اپتلیوماى انفیلتران پستان که در سینوس های محیطی گانگلیون لنفاوی سلولهای تومورال بطور منفرد و مجزا از یکدیگر دیده میشود پس از بهبود محل عمل بیمار جهت رادیوتراپی به بخش تاج پهلوی معرفی و تحت درمان با اشعه قرار گرفت (۴۰۰ راد در ۲۸ جلسه) بیمار حاضر به اخته کردن نشد. بیمار در تاریخ ۳/۱۰/۴۶ مجدداً برای کنترل بیماری مراجعه نمود از نظر محل عمل قبلی و زیر بغلها معاینه شدن نکته مرضی نداشت ولی رادیوگرافی ریتین سایه های مشکوکى را در هر دوریه نشان داد و پس از تحقیق معلوم شد مدتی است بیمار سرفه خشک و بدون اخلاط دارد که بحساب سرماخوردگی گذاشته است رادیوگرافی ریتین پس از ۲۰ روز تجدید شد و سایه های مشکوک قبلی بزرگتر شده بود میتوان گفت متاستاز ریوی محقق بود به بیمار توصیه شد که باید اخته گردد ولی بهیچوجه حاضر باین عمل نگردید لذا به نسامبرده استروژن با دوز شدید داده شد و توصیه گردید پس از دو ماه جهت رادیوگرافی مجدد ریتین و مقایسه با عکسهای قبلی و نتیجه درمان استروژن مراجعه نماید ولی متأسفانه شخصاً تا بحال مراجعه ننموده است. اطلاعات واصله حاکی است که فعلا باحال عمومی رضایت بخش مشغول کار و فعالیت روزمره است.

۲ - غ. ق. مرد شصت ساله اهل یکی از دهات یزد شغل کشاورز در تاریخ

۱۶/۴۶ بعلت وجود غده‌ای در پستان چپ در بخش جراحی سه‌بستری گردید در سابقه شخصی و خانوادگی بجز ابتلا مکرر به زخم و دمل‌های جلدی هیچگونه نکته جالب ندارد. متأهل دارای هشت فرزند سالم است معتادبسیگار است بیماری کنونی از نه ماه قبل با احساس يك غده که در هنگام خارش حس میکند شروع میشود این غده رفته‌رفته بزرگ میشود بطوری که بتدریج توجه اطرافیان هم به بزرگی پستانش جلب میشود این غده هیچگونه درد یا مزاحمت دیگری نداشته است تا این که يك ماه قبل از مراجعه به بیمارستان در پائین تومور قسمت قرمز رنگی پیدا میشود که بتدریج وسیع تر میشود و قسمت اعظم ناحیه تحتانی پستان را فرامیگیرد بیمار در محل احساس سوزش میکرده ولی درد نداشته است .



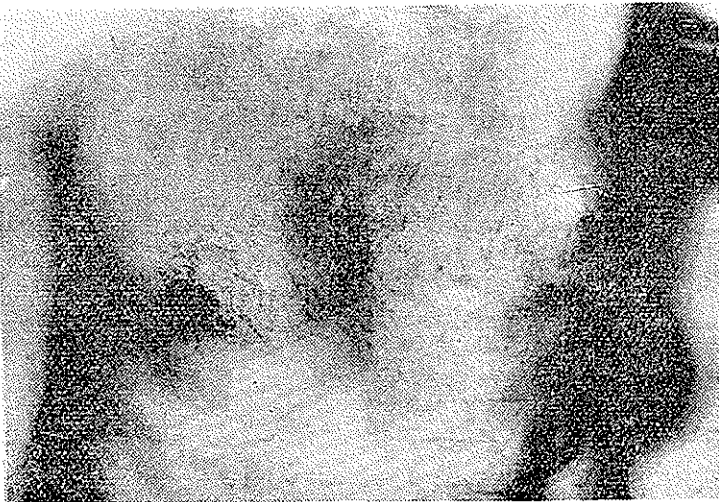شکل ۱

در معاینه پستان تقارن شکل ظاهری و نوك پستان نسبت به طرف دیگر از بین رفته و غده‌ای باندازه پرتقال در قسمت مرکزی پستان چپ وجود دارد که پوست قسمت تحتانی آن قرمز رنگ و در اطراف شبیه پوست نارنج است . در لمس این تومور به پوست و نسج عضلانی زیر چسبندگی دارد. در لمس حفره زیر بغل طرف چپ چند غده لنفاوی نسبتاً بزرگ متحرک و بدون درد وجود دارد غده لنفاوی زیر بغل طرف راست و حفره های فوق چنبری دو طرف قابل لمس نبود .

امتحانات دستگاہهای بیمار از نظر عملی و فیزیك سالمند- کبد و طحال قابل لمس نبود فرمول شمارش گلبولی گویچه سفید ۶۰۰۰ در میلیمتر مکعب، هموگلوبین ۷۵/۰، اتوزینوفیل ۲، باتونه ۴۸، سگمانته ۶۸، لنفوسیت ۲۰، مونوسیت ۸ درصد

اندازه وشکل گلبولهای قرمز طبیعی است . اوره خون ۴۰ سانتی گرم در لیتر، قندخون ۱/۰۸ گرم در لیتر، سدیم ۱۳۵ میلیمول در لیتر، آزمايش كامل ادرار طبیعی است ، رادیوگرافی ریتین سالم است .

بیمار در تاریخ ۲۱/۱۲/۴۶ با تشخیص بالینی سرطان پستان چپ تحت عمل جراحی قرار گرفت قبلا از بیمار روی تخت عمل بیوپسی فوری بعمل آمد چون تومور بدخیم تشخیص داده شد لذا عمل ماستکتومی رادیکال با کورتاژ گانگلیونهای زیر بغل بعمل آمد و تمام نسوج برداشته شده دو مرتبه به بخش آسیب شناسی بیمارستان پهلوی ارسال گردید . نتیجه میکروسکوپی ساختمان نسج تومورال يك نواختی را نشان میدهد که گرچه در مرحله اول مشابه کارسینوم مدولر یا آتیبیک است ولی خصوصیات ارتشاح در داخل درم و نسوج چربی مشخص يك لنفوم بدخیم است که سلولهای آن بیشتر از نوع رتیکولر است (با در نظر گرفتن فرمول شمارش گلبولی طبیعی و رادیوگرافی طبیعی ریه و مדיاستن و امتحانات طبیعی شکم بیمار مبتلا به لنفوم بدخیم ناحیه ای پستان بوده است) عکسهای شماره (۱) و (۲)



شکل ۲

پس از بهبود محل عمل بیمار جهت رادیوتراپی به بخش تاج پهلوی معرفی و تحت درمان با اشعه قرار گرفت (۶۰۰۰ عراد در ۳۶ جلسه) بیمار حاضر باخته کردن نشد .

Reference

- 1- D. A. D. Montgonery and R. B. Welbourn . Clinical - Endocrinology for Surgeons . 1693
- 2- Philip . Rubin , M. D. Male Breast Cancer . JAMA Vol 201 : No 7 534 -14 Aug 1967
- 3 - A : W. Jackson , S. Muldal , C. H. Ockey : P. J. O. conner . Carcinoma of Male Breast in Association With the Klinefelter Syndrome Brit . Med . J. Vol 1 : 223-225, 23 Jan 1965
- 4 - Cancer of the Male Breast 1392 Vol 1 Brit . Med . J. 29 May 1965
- 5 - R. D . Bulbrook : J . L. Hayward : B . S. Thomas : The relation between the Urinary 17 - hydroxycorticosteroids and 11 - deoxy - 17 - oxyosteroids and the Fate of Patient after Mastectomy , Lancet Vol . 945 - 947 2 May 1964