

گزارش يك مورد

## در رفتگی ضربه‌ای قدامی مفصل هانش

از مرکز پزشکی ثریا

دکتر مرتضی حکمی \* دکتر امینیان نراقی \*\*

در رفتگی ضربه‌ای قدامی مفصل هانش يك ضایعه نسبتاً نادری است. Epstein و Thompson در ۱۹۵۱ گزارشی در مورد در رفتگی هانش منتشر نموده‌اند که از بین ۲۰۴ مورد فقط ۱۸ مورد آنها در رفتگی قدامی بوده است همچنین در ۱۹۶۲ گزارش دیگری توسط Brav منتشر شد که از بین ۵۲۳ مورد در رفتگی هانش فقط ۶۸ عدد در رفتگی قدامی بوده‌اند. در بین این دسته بیماران فقط يك مورد بوده که در رفتگی دو طرفه داشته است. در ۱۹۵۷ سه مورد در رفتگی ضربه‌ای قدامی مفصل هانش بوسیله Hamada از خاورمیانه گزارش شده که يك مورد آن در رفتگی پاتولوژیک بوده - در ۱۹۶۷ نیز ۹ مورد در رفتگی نوع قدامی مفصل هانش بوسیله Assraval از هند گزارش شده است.

بعلت بهداشت صحیح و آگاهی مردم از ضایعات ضربه‌ای در ممالک اروپائی معمولاً در رفتگی قدامی درمان نشده مفصل هانش بندرت دیده میشود زیرا در مواردی که در رفتگی بوجود آید بیماران بعلت آگاهی از ضایعه و عوارض آن به طبیب مراجعه و تحت درمان قرار میگیرند ولی هنوز در بسیاری از کشورها از این موارد در رفتگی که مدتی از آن گذشته باشد و بعداً به طبیب مراجعه نمایند دیده میشود.

از نظر درمانی بعلت اینکه در رفتگی نوع قدامی مفصل هانش که مدتی از درمان آن گذشته باشد نسبتاً نادر است لذا تاکنون متد درمانی قاطعی برای این بیماران

\* استاد و رئیس بخش جراحی بیمارستان ثریا (اصفهان)

\*\* معلم اورتوپدی بیمارستان ثریا

پیشنهاد نشده و يك جراح استخوان وقتی که بیک چنین موردی برمیخورد با يك مسئله دشوار از نظر درمانی روبرو میشود زیرا بعضی جراحان طرفدار باز کردن و جا انداختن در رفتگی وعده ای طرفدار اوستئوتومی بین تروکانتر میباشد .

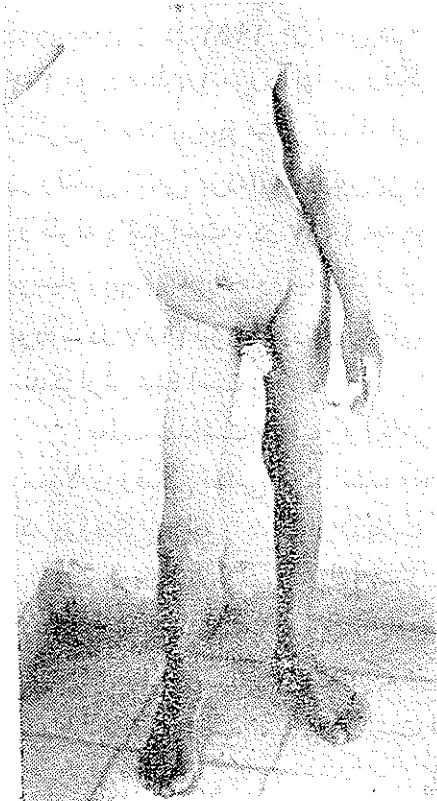
مکانیسم پیدایش در رفتگی ضربه ای قدامی مفصل هانش : در کتب و مجلات دوطریق مختلف برای پیدایش این نوع عارضه ذکر شده است :

۱- نیروئی به زانو در حالیکه اندام مربوط در حال فلکسیون، چرخش بخارج و ابدوکسیون باشد وارد شود .

۲- نیروئی بسطح داخلی ران وارد شود که این نیرو باعث ابدوکسیون چرخش بخارج و فلکسیون ران گردد. نزد بیمار ما مکانیسمی که باعث بروز این نوع در رفتگی شده است با دو حالت فوق الذکر تطابق ندارد .

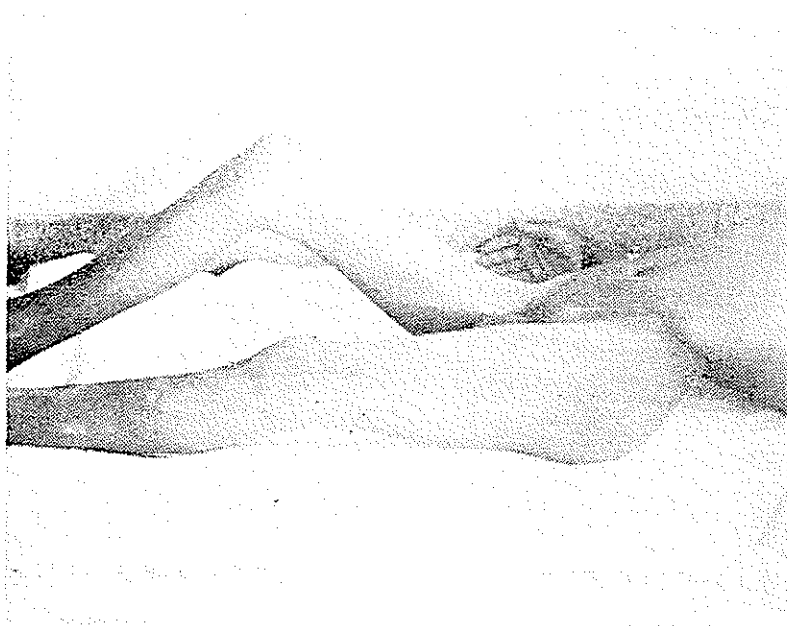
### شرح حال :

پسر بچه پانزده ساله ای به بیارستان ثریا بعلت درد و تغییر شکل ستون فقرات لگن اندام تحتانی راست و عدم توانائی به ایستادن روی پای راست که از سه ماه قبل شروع شده مراجعه و بستری میگردد. چنین اظهار میدارد که سه ماه قبل در موقع بازی در مدرسه توسط یکی از همبازیهایش ضربه محکمی به شانه راست وی وارد آمده که در تعقیب آن به زمین خورده و دیگر قادر به حرکت نبود بطوریکه او را بادوش بخانه میبرند . مدت هفت روز مطلقاً توانائی هیچ نوع حرکتی نداشته و سپس با اتکاء به دیوار میتواند کمی راه برود ولی بعداً کم کم باعصا و اتکاء به زانوی چپ راه میرفته در معاینه بیمار



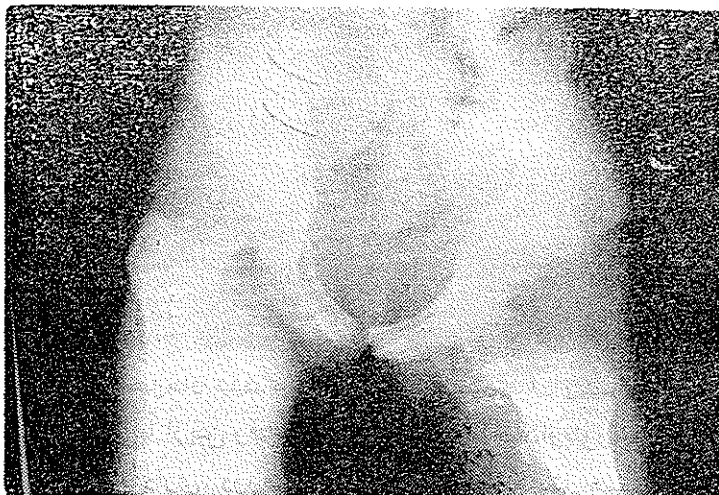
ش ۱- طرز ایستادن بیمار مبتلا به در رفتگی قدامی مفصل هانش

تغییر شکل ستون فقرات بصورت لردوز شدید ، انحراف لگن ، تغییر شکل فلکسیون مفصل هانش و زانوی راست وجود داشت . راه رفتن بیمار در حال



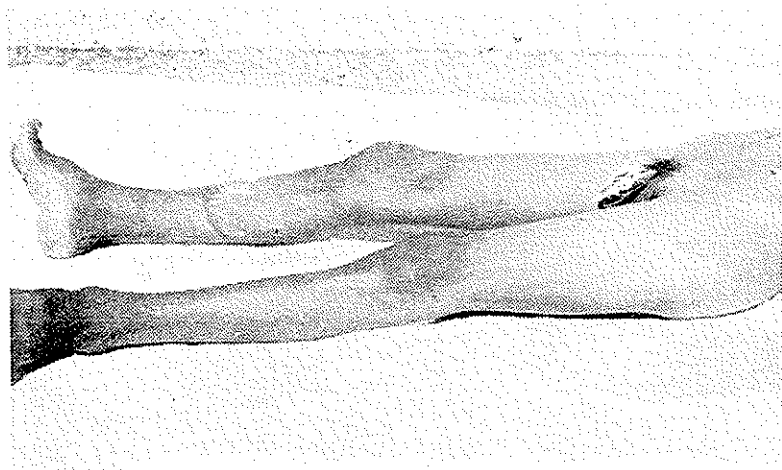
ش ۲- لردوز ستون فقرات تغییر شکل فلکسیون مفصل هانش نشان داده شده

خمیده و بطوری بود که دو دست خود را روی ران طرف چپ تکیه میداد. در موقع

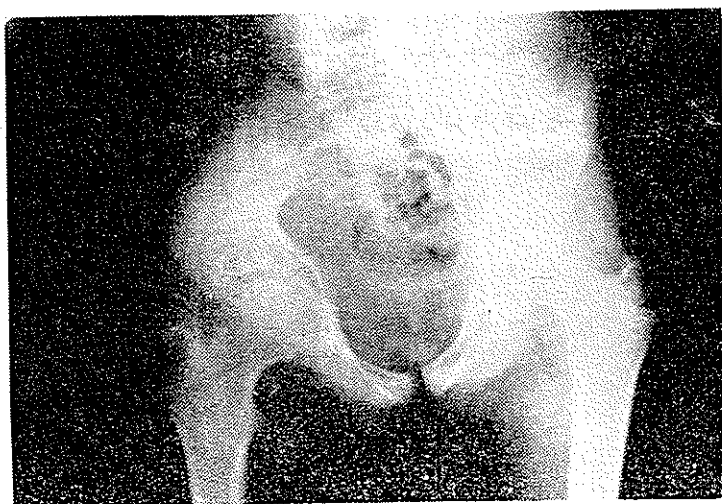


ش ۳- دررفتگی قدامی مفصل هانش همراه با تشکیل استخوانبندای نازک اطراف سراسخوان

خواهیدن به پشت لردوز طبیعی ستون فقرات زیادتر شده و اندام تحتانی راست به اندازه ۶ سانتیمتر طولتر از طرف مقابل گردیده بود. امتحان مفصل هانش: ۸۰ درجه فلکسیون ثابت، ۵۰ درجه ابدوکسیون، ۱۵ درجه چرخش خارجی وجود داشت



ش ۴- رادیوگرافی پس از عمل. نشان میدهد که در رفتگی اصلاح شده



ش ۵ - عکس بعد از عمل نشان میدهد که تغییر شکل لردوز ستون فقرات و فلکسیون مفصل هانش اصلاح شده تمامی حرکات تقریباً از بین رفته و سراسر استخوان در ناحیه اوبتوراتور قابل لمس بود. در عکس برداری در رفتگی نوع قدامی مفصل هانش همراه با تشکیل استخوان های تازه در نسوج نرم دیده شد.

درمان- ردو کسیون باز انجام گردید راه رسیدن به مفصل از راه خلفی بود. در موقع عمل مشاهده شد که حفره کوتیل بوسیله نسوج نرم کاملاً پر شده بود. بعد از خالی کردن آن ردو کسیون نسبتاً به راحتی انجام گردید پس از عمل اندام مربوط برای مدت چهار هفته بوسیله کشش استخوانی ثابت گشت. عوارضی بعد از عمل بوجود نیامد. نتیجه عکس برداری بعد از عمل سر استخوان ران در داخل حفره کوتیل قرار گرفته بود پس از ۵ هفته بیمار از بیمارستان مرخص گردید. سه ماه بعد که مجدداً در کلینیک دیده شد تغییر شکل ستون فقرات لگن و اندام از بین رفته و راه رفتن بیمار طبیعی بود جز مختصر ناراحتی که در موقع چهار زانو نشستن داشت دیگر شکایتی نداشت در امتحان مفصل ران بجز مختصر محدودیت چرخش خارجی و ابدو کسیون بقیه حرکات طبیعی بودند.

لازم به تذکر است که یکی از عوارض شایع دیپرس پس از عمل این قبیل بیماران استئو آرتریت یا استئو آرترویس است که ممکن است بوجود آید.