

دررفتگی مادرزادی مفصل هانش

تشخیص علائم بالینی و درمان در نوزاد تا یکسالگی

دکتر جواد گرجی *

دررفتگی مفصل هانش که بصورت یکطرفه یا دوطرفه تظاهر میکند عارضه ایست مادرزادی که بدوشکل ظاهر میشود:

۱- دررفتگی واضح مفصل هانش که سر استخوان فیمور از حفره کوتیلوئید از همان روز اول تولد خارج میباشد. این نوع نادر است.

۲- نیمه دررفتگی مفصل هانش یا سوب لو کسایون که شیب حفره کوتیلوئید بطور مادرزادی زیاد است و سرفوقانی فیمور بحال نیمه دررفتگی در حفره کوتیلوئید قرار دارد. نام دیگر این عارضه دیسپلازی استابولر میباشد (Acetabular dysplasia) این نوع قسمت اعظم دررفتگیهای مفصل هانش را تشکیل میدهد و ابتدای دررفتگی واضح، اول این نوع نیمه دررفتگی میباشد که بعد به دررفتگی کامل تبدیل میگردد.

اتیولوژی - اتیولوژی اصلی این بیماری معلوم نیست. فامیلی بودن آن هم به ثبوت نرسیده است ولی گاهی مرض در چند فرد خانواده مشاهده میشود. این بیماری در دختران بمراتب شایعتر از پسران است و نسبت دختر به پسر $\frac{9}{1}$ میباشد بیماری در کشورهای ساحل مدیترانه بخصوص شمال ایتالیا فراوان است و در این کشور کلینیکهای مجهزی برای درمان آن دایر شده است.

آسیب شناسی - مطالعات تشریحی نشان داده است که فرم اصلی مفصل هانش بشکلی که در شخص بالغ دیده میشود قبل از هفته دهم جنینی تشکیل میشود بدینمعنی که سرفوقانی استخوان فیمور، حفره کوتیلوئید و کپسول مفصلی شکل طبیعی خود را پیدا میکنند بنا بر این دررفتگی مادرزادی هانش عیبی است جنینی که قبل از هفته دهم ظاهر می شود.

تغییرات آسیب‌ناهن در دورفتگی مفصل هانش را میتوان در سه قسمت جداگانه

شرح داد :

الف - تغییراتی که در حفره کتیلوئید ظاهر میشوند این تغییرات عبارتند از :
زیاد بودن شیب حفره کتیلوئید - کم عمق بودن حفره در قسمت جلو و بالا و
بالاخره انواژینه شدن غضروف لبه محیطی حفره کتیلوئید که مانند نیم دایره ای نیمه
فوقانی حفره را میپوشاند و بان عمق بیشتری بدینترتیب میدهد این لبه غضروفی را بنام
لیمبوس (Limbus) مینامند و انواژینه شدن این لبه را بداخل حفره کوتیلوئید
(Inverted limbus) مینامند .

ب - تغییراتی که در سر فوقانی استخوان ران ظاهر میشود این تغییرات

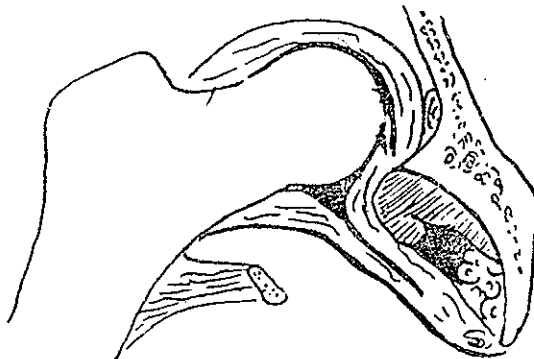
عبارتند از :

چرخش بجلوگردن استخوان ران که بنام (Anteversion) معروف است
این چرخش غیرطبیعی بجلورا که درجه آن گاهی به ۴۰ درجه میرسد سبب جانگرفتن
سر در حفره میدانند .

دیگر از تغییرات سر فمور دیرظاهر شدن هسته استخوانی است (Capital

femoral epiphysis) این هسته استخوانی که معمولاً موقع تولد یا قبل از ۶ ماهگی
بطور طبیعی ظاهر میشود در این بیماران بتعویق میافتد و گاهی یکسال و نیم تا دو سال
طول میکشد تا خود را در روی رادیوگرافی ظاهر سازد .

ج - تغییرات کپسول و انساج نرم داخل مفصلی - این تغییرات عبارتند از دراز



شکل ۱ - انواژینه شدن لبه غضروف محیطی و تغییر شکل کپسول در دورفتگی مادرزادی هانش

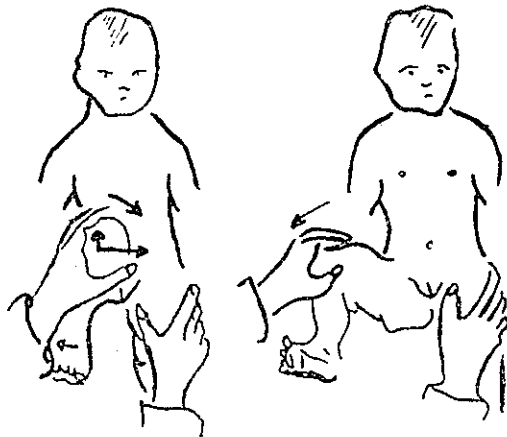
شدن غیرطبیعی و هیپرتروفی رباط گرد (Ligamentum teres) و بالاخره کش آوردن

کپسول مفصل و پیدا شدن تنگی در محلی که بین سر در رفته و حفره کوتیلوئید قرار دارد .

علائم بالینی: علائم بالینی دورانی که نوزاد هنوز راه نیافتاده است . این علائم عبارتند از :

۱ - Ortolani sign or click sign or snapping sign - مهمترین و با ارزشترین علامت بالینی است که از دو تاسه هفتگی وجود دارد و بعد ناپدید میشود این علامت چون اهمیت فوق العاده دارد بتفصیل شرح داده میشود . در این علامت صدائی که از برخورد سراسخوانان با حلقه غضروفی محیط حفره کوتیلوئید پیدا میشود میتوان شنید و گاهی هم با چشم مشاهده کرد .

چگونه نوزاد را باید برای نشانه (Ortolani) معاینه کرد : نوزاد را به پشت بر روی میز معاینه میخوابانند و اگر در رفتگی در مفصل هانش چپ وجود دارد بدین ترتیب عمل میکنیم . دست چپ امتحان کننده روی لگن خاصره نوزاد فشار آورده و آنرا ثابت میکند دست راست امتحان کننده زانوی خم شده چپ نوزاد را در دست می گیرد و نوک انگشت میانی خود را روی تروکانتر بزرگ فشار میدهد در این موقع سعی میکند که با فشار دادن روی زانو و آدو کسیون ران چپ کاملاً سر را از حفره خارج سازد سپس زانوی طفل را بالا کشیده ران را در حال آبدو کسیون قرار داده و با فشار روی تروکانتر بزرگ سعی میکند سرفوقانی فمور را بداخل حفره براند . در اینموقع صدای معروف کلیک (Click sign) شنیده میشود این صدا معرف جا افتادن سر در حفره



شکل ۲- طرز امتحان بالینی علامت کلیک (Click sign)

مفصل میباشد. اهمیت بالینی این علامت بحدی است که وجودش دررفتگی و یا نیمه دررفتگی مفصل هانش را بطور قطع مشخص میکند ولی متأسفانه دوران آن کوتاه بوده و در ماه اول از بین میرود.

۲- محدودیت حرکات آبدو کسیون مفصل هانش: برای این آزمایش طفل باید روی میز معاینه به پشت خوابانده شود هر دو زانو خم شود و هر دو ران ۹۰ درجه روی شکم بحالت خمیدگی قرار داده شود در این موقع میتوان محدودیت حرکت آبدو کسیون را بخصوص در دررفتگی یکطرفه مشاهده نمود.

در اینجا باید از یک عارضه مادرزادی که بنام شلی غیر طبیعی مفاصل بدن وجود دارد نام برد (Congenital joint laxity).

در این بیماری مادرزادی ممکن است دررفتگی مادرزادی هم وجود داشته باشد ولی بهیچ وجه این نوزادان محدودیت حرکات آبدو کسیون مفصل هانش ندارند و متأسفانه اگر باین علامت تنها اکتفاء شود تشخیص وقتی قطعی میشود که طفل راه بیافتد.

۳- تغییرات چینهای پوستی کشاله ران.

الف - وقتی طفل را از پشت نگاه کنیم چین بین عضله سرینی بزرگ و سطح خلفی ران بالاتر از طرف سالم قرار دارد. (Gluteal fold)

ب - وقتی از جلو طفل را نگاه کنیم چینهای کشاله ران طرف دررفتگی بتعداد کمتری بوده و نسبت به طرف سالم بالاتر قرار دارد.

۴- کوتاهی عضو: در دررفتگی یکطرفه هانش اندام سافله همان طرف کوتاهتر از طرف سالم میباشد. این علامت وقتی خوب مشخص است که طفل را به پشت خوابانده و هر دو زانوی او را خم کنیم و استخوان هر دو کشکک را باهم مقایسه نماییم.

۵- چرخش بخارج اندام سافله مبتلا بدررفتگی مفصل هانش: در دررفتگی مفصل هانش تمام اندام سافله طرف مبتلا از ریشه ران تا نوك انگشتان بطرف خارج چرخش دارد.

علائم پرتو نگاری - چند نکته تشریحی در اینجا لازم بتذکر میباشد:

۱- حفره کوتیلوئید از سه استخوان پویس - ایسکیون - وایلیوم تشکیل شده است که قعر این حفره محل تلاقی این سه استخوان میباشد و بنام (Tri-radiate cartilage) نامیده میشود.

۲- هسته استخوانی سرفوقانی استخوان فمور ممکن است تا ۶ ماهگی ظاهر نشود (بطور طبیعی) ولی گاهی هم تا دو سالگی این هسته استخوانی در روی رادیوگرافی مشخص نیست و این موقع پاتولوژیک می باشد .

تغییرات پرتو نگاری در دررفتگی مفصل هانش

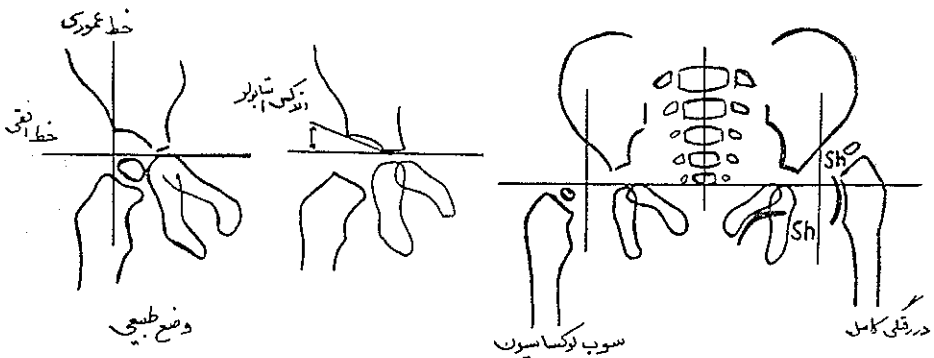
۱ - اندکس استابولر (Acetabular index) زاویه ای که شیب حفره کوتیلوئید باخط افقی که از قعر هر دو حفره گذشته باشد بنام اندکس استابولر نامیده میشود . گرچه زاویه مشخصی برای دررفتگی مفصل هانش بطور پاتوگونومونیک مشخص نشده است ولی درجه ۴۰ و بالاتر از آن غیر طبیعی و علامت دررفتگی یا نیمه دررفتگی می باشد .

۲- غیر طبیعی بودن سرفوقانی فمور نسبت به حفره کوتیلوئید : این غیر طبیعی بودن بصور زیر ظاهر میشود :

الف - سر زیر خط افقی و در خارج خط عمودی قرار دارد این معرف نیمه دررفتگی یا دیسپلازی استابولر می باشد .

ب - سر بالای خط افقی و در خارج از خط عمودی قرار دارد این معرف دررفتگی کامل می باشد .

۴- بهم خوردن خط شنتون (Shenton)



شکل ۴ - تغییرات رادیوگرافی دررفتگی مفصل هانش

شکل ۳ - طرز امتحان عضو سافله برای نشان دادن کوتاهی

آرتروگرافی دررفتگی مادرزادی مفصل هانش

باتزریق ماده حاجب در داخل مفصل هانش میتوان بخصوصیات زیر پی برد:
این خصوصیات در عکس ساده مشخص نمیشد.
در آرتروگرافی مفصل هانش که همراه دررفتگی مفصل باشد این تغییرات را مشاهده میکنیم:

- ۱- کم عمق بودن حفره استابولوم.
 - ۲- انواژینه شدن لبه غضروف محیطی حفره کوتیلوئید. (Inverted limbus)
 - ۳- وضع سرنسبت به حفره استابولوم و اندازه آن.
- طرز عمل آرتروگرافی توسط سامرویل بطور مفصل شرح داده شده است که خواننده میتواند از آن استفاده نماید.

تشخیص دررفتگی مفصل هانش

تشخیص دررفتگی مادرزادی مفصل هانش در درجه اول بعهدده پزشك متخصص اطفال است بعد چنانچه این پزشك مشكوك بود میتواند طفل را به متخصص ارتوپدی برای تشخیص قطعی و معالجه معرفی نماید.

تنها وسیله‌ای که میتوان این بیماری علیل کننده را زود تشخیص داد توجه به زایشگاههای بزرگ و امتحان دقیق نوزاد در روزهای اول تولد به توسط پزشك متخصص اطفال میباشد. و امید میرود که با این توجه، ما در این کشور روزی بتوانیم ادعا کنیم که دررفتگی مادرزادی مفصل هانش از بین رفته است:

از مطمئن ترین و با ارزشترین علامت بالینی که بایست روی هر نوزاد در روزهای اول انجام داد همان علامت ارتولینی میباشد، بعد از آن اندازه گیری حرکات آبدو کسیون ران و بالاخره پرتونگاری کلید تشخیص است. در تمام مواردی که پزشك متخصص اطفال مشكوك است واجب است از متخصص ارتوپدی کمک بخواهد.

تشخیص افتراقی: بیماریهای زیر ممکن است از نظر کلینیکی و پرتونگاری با در رفتگی مفصل هانش اشتباه شوند ولی این اشتباه ضرر نوزاد تمام نشده بلکه بنفع او میباشد زیرا این نوزادان را مانند دررفتگی مفصل هانش معالجه میکنند. این بیماریها عبارتند از:

۱- انحناء مبادر زادی ستون فقرات کمبری (Congenital lumbar

scoliosis)

۲- فلج مادرزادی (Spastic paraplegia):

۳- قرینه نبودن لگن خاصره (Fixed pelvic obliquity) که همراه سفتی عضلات نزدیک کننده ران می باشد .

در تمام موارد بسالا بال استخوان ایلیاک در طرف مشکوک به در رفتگی کم - عرض تر بوده و شیب حفره کوتیلوئید به ظاهر زیادتر است .

عوارض : مهمترین عارضه این بیماری آسپتیک نکروز سراسخوان ران می- باشد در صورتیکه این بیماران درمان نشوند یا درمان موفقیت آمیز نباشد در سالهای وسط عمر این بیماران دچار استئو آرتریت مفصل ران میگردند .


درمان در رفتگی های مفصل هانش :

درمان در رفتگی های مفصل هانش تا سن ۱۲ ماهگی :

۱ - درمان غیر جراحی - قبل از هر نوع اقدامی باید توجه نمود که عضلات نزدیک کننده ران در چه درجه ای از انقباض و سفتی قرار دارد زیرا آبدو کسیون ران کلید درمان مؤثر یعنی قرار دادن سراسخوان فمور در داخل حفره کوتیلوئید می- باشد . چنانچه نوزاد را در هفته اول ببینیم باید بهر وسیله ای که رانها را در حال آبدو کسیون نگه میدارد متوسل شویم . برای این منظور در بازار وسایل مختلفی وجود دارد که ما فقط در زیر از آنها نام میبریم . عمل تمام این وسایل نگهداشتن رانها در حال آبدو کسیون می باشد و زیاد فرقی از نظر عمل باهم ندارند .

این وسایل عبارتند از ۱ - Von Rosen splint - ۲ D. B splint -

۳- Abduction pillow



شکل ۵ - Von Rosen splint - مزیت این وسیله آنست که میتوان طفل را بخوبی استحمام نمود .

همانطور که در بالا اشاره شد سفتی عضلات نزدیک کننده ران عامل مؤثری در درمان می باشد چنانچه نوزاد را با وجود سفتی این عضلات در حال آبدو کسیون نگاه

داریم سر استخوان فمور در حال در رفتگی باقی مانده و بعلاوه فشار این عضلات بر روی غضروف در حال رشد سر استخوان فمور، فشار آورده و بعدها باعث نکروز آسپتیک آن میگردد. بنابراین باید قبل از هر اقدامی سفتی عضلات نزدیک کننده ران را از بین برد. این عمل رامیتوان باورزشی که تحت نظر فیزیوتراپیست توسط مادر نوزاد انجام میگردد انجام داد. این روش همان قرار دادن رانها در حال آبدوکسیون دو تاسه مرتبه در روز هر دفعه ۱۵ دقیقه خواهد بود. چنانچه بعد از ۶ هفته نتوانستیم بر این سفتی عضلات نزدیک کننده فائق آئیم باید در زیر بیهوشی عمومی آنها را برید و اقدام بجا انداختن مفصل هانش نمود.

۲- درمان جراحی. در صورتیکه نوزاد را دیر نزدطیبب بیاورند یا باوسائل نامبرده در بالا نتوانیم سر استخوان فمور را در داخل حفره کوتیلوئید قرار دهیم باید در زیر بیهوشی عمومی عضلات نزدیک کننده ران را برید و هر دو ران و ساق را در گج گذاشت. وضع گچی که باین ترتیب گرفته میشود وضع غورباغه ای - Frogged leg position نامیده میشود.

مدت این نوع گج ۶ تا ۸ هفته است که بعد از آن طفل را در وضع آبدوکسیون هر دو ران با مختصری چرخش بداخل اندامهای سافله بمدت ۶ تا ۸ نگاهمداریم. بالاخره بعد از اتمام دوره بی حرکتی کامل در گج طفل را در دنیس براون اسپلینت شبها بمدت یکسال تا دو سال میگذاریم روزها طفل میتواند فعالیت معمولی داشته باشد. باید تذکر داد که لازم است هر سه ماه از این بیماران رادیوگرافی مفاصل هانش بعمل آید مبادا در رفتگی عود کرده باشد.

References

- 1- Carter, C., and Wilkinson, J. (1964): Persistent Joint Laxity and Congenital Dislocation of the Hip. Journal of Bone and Joint Surgery, 46-B, 40.
- 2- Ortolani, M. (1937): un segno poco notoe sua importanza per la diagnosi precoce di prelussazione dell; anca. *Pediatria*, 45, 129.
- 3- Rosen, S. Von (1962): Diagnosis and Treatment of Congenital Dislocation of the Hip. Joint in the New-born. Journal of Bone and Joint surgery, 44-B, 284.
- 4- Somerville, E. W., (1953): Open Reduction in Congenital Dislocation of the Hip. Journal of Bone and Joint Surgery, 35-B, 369.