

## الکترو دیا گنوستیک در چشم پزشکی

امروزه الکتروکاردیوگرافی در تشخیص بیماریهای قلب و الکترو آنسفالوگرافی در تشخیص اختلالات مغز و بی نقش مهمی دارند، در حالیکه الکترو دیا گنوستیک در چشم پزشکی هنوز در مراحل ابتدائی تری قرار دارد ولی مسلماً توسعه دامنه آن زیاد بطول نخواهد انجامید. اکنون در بعضی از کشورهای پیشرفته استفاده از آن جزئی از فعالیت های بخش های چشم پزشکی را تشکیل میدهد. متأسفانه در حال حاضر تشکیلات پیچیده ماشین های الکترونیک آن دامنه استفاده از آنرا محدود کرده و اجازه نمیدهد که بطور همگانی و همه جا در دسترس چشم پزشکان قرار گیرد.

الکترو دیا گنوستیک در چشم پزشکی بدو صورت عمده الکترو رتینوگرافی و الکترو-اکولوگرافی انجام میگردد که در این مقاله برای اختصار بترتیب به E.R.G. و E.O.G. نشان داده میشود.

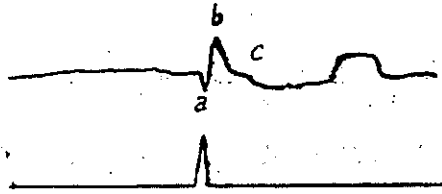
الکترو میوگرافی یعنی سومین قسمت الکترو دیا گنوستیک و استفاده صحیح از آن در چشم پزشکی هنوز در مرحله تجربی است.

### اساس الکترو رتینوگرافی

در حال عادی بین قرنیه و رتین چشم زنده همواره یک پتانسیل الکتریکی معینی وجود دارد، هنگامیکه چشم تحت اثر امواج نورانی اضافی قرار گیرد، یک پتانسیل جدید بر پتانسیل فوق الذکر افزوده میشود که مطالعه این افزایش پتانسیل، الکترو دیا گنوستیک بر اساس ERG نامیده میشود. این تغییرات الکتریکی کاملاً شبیه تغییرات الکتریکی بین مغز و پوست در الکترو آنسفالوگرافی است.

برای ثبت منحنی ERG الکترو در فعال دستگاه را که به یک Contact Lens متصل است روی قرنیه بیمار ثابت میکنند، قطب بی تفاوت در روی پوست و نزدیک چشم قرار داده میشود، بیمار را مدتی در حدود بیست دقیقه برای عادت بتاریکی در اطاق تاریک نگاه میدارند سپس با نور جرقه های الکتریکی رتین را تحریک مینمایند و نتیجه فعل و انفعالات ناشی از این تحریکات سریع نورانی را ثبت و مطالعه میکنند. یک منحنی ERG (شکل ۱) عبارت از

حاصل جمع عکس‌العمل‌های طبقات مختلف نورونهای حساسه ودوقطبی رتین است. این منحنی دارای دوموج عمده وابتدائی بنام موج a منفی وموج b مثبت میباشد.



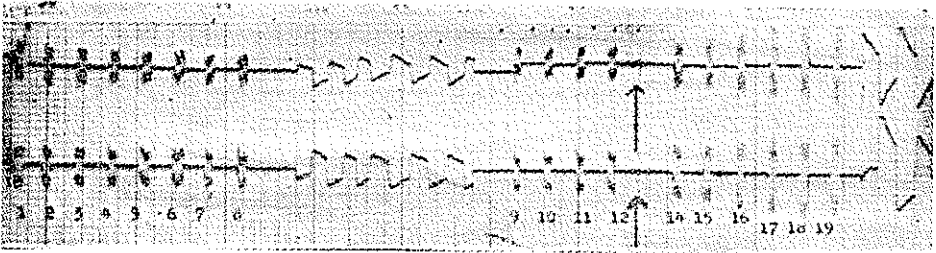
شکل ۱ - منحنی پائین در این شکل نمودار تابش جرفه نورانی ومنحنی بالا نمودار ERG يك چشم سالم در لحظه تابش نور است . منحنی دارای دوموج اصلی a منفی و b مثبت است .

امواج c و d نیز وجود دارد که ظاهراً فاقد اهمیت مشخصی است و تصور میشود که پتانسیل موجد منحنی ERG از طبقات سلولهای گیرنده ودوقطبی رتین منشاء میگیرد ، بدین معنی که موج منفی a حاصل فعل وانفعالات سلولهای گیرنده (مخروطی واستوانه‌ای) و موج مثبت b حاصل واکنش‌های سلولهای دوقطبی است ، درحالیکه الکترواکولوگرافی نماینده اعمال لایه پیکمانتر رتین است و دو مورد زیر این اختلاف منشاء EGG و EOG را روشن میکند : درشب‌کوری غیر پیش‌رونده مادرزادی که ضایعه در سلولهای دوقطبی است برخلاف رتینیت پیکمانتر ، چون لایه پیکمانتر رتین سالم است EOG طبیعی ولی در ERG موج b بکلی حذف میشود همچنین در بعضی از کیست‌های بزرگ رتین که در آن شبکیه از ناحیه طبقه پیکمانتر آن جدا میشود EOG غیر طبیعی ولی ERG بمناسبت اینکه نورونهای گیرنده ودوقطبی دست نخورده می‌ماند طبیعی نشان داده میشود .

### اساس الکترواکولوگرافی

EOG مربوط به تغییرات بطنی پتانسیل ایستاده چشم است، درحالیکه ERG نماینده تغییرات سریع پتانسیل نورونهای رتین است ؛ این پتانسیل ایستاده را میتوان بوسیله منحنی حاصل از حرکات چشم اندازه گیری و ثبت نمود. برای اینکار لازم است یکبار پتانسیل مزبور در تاریکی وباردیگر در روشنائی اندازه گیری ومقایسه شود . طرزکار از اینقرار خواهد بود: الکترودهای دستگاه را روی پوست در گوشه‌های چشم بیمار ثابت میکنند. در روبروی بیمار دوچراغ نئون با نورضعیف. برای اینکه اختلالی در عادت بتاریکی ایجاد نکند - بطوری ثابت شده اند که با چشم‌ها زاویه ۳۵ درجه میسازند، اطاق را تاریک‌مینمایند و بیمار هر بار نگاه خود را از يك چراغ دیگر میگرداند ، این عمل در هر دقیقه چندین بار تکرار میشود . در اینحال منحنی نوسانات چشم در دقیقه اول عادت بتاریکی و سپس در دقایق بعد ثبت میشود پس از ۱۲ دقیقه اطاق را روشن میکنند ومجدداً بترتیب فوق عمل مینمایند ، اختلاف پتانسیل

حاصله بین دو قطب دستگاه متناسب با پتانسیل ایستاده چشم بوده در روی نوار ثبت و ضبط میشود ، سپس منحنی‌های حاصله از حرکات چشم در تاریکی و روشنائی مقایسه و مطالعه میشود . (شکل ۲) .



شکل ۲- منحنی تغییرات EOG در چشم سالم - منحنی بالا مربوط به چشم راست و پایین مربوط به چشم چپ است اعداد نمودار دقیق و نادر دقیقه ۱۲ تغییرات پتانسیل چشم در تاریکی و از دقیقه ۱۴ یعنی بعد از علامت X نمودار تغییرات پتانسیل در روشنائی است . بطوریکه ملاحظه میشود هرچه چشم بیشتر در مجاورت نور قرار گیرد (عادت بروشنائی) دامنه نوسانات منحنی‌ها بیشتر میشود .

در مطالعه منحنی‌های مزبور يك سقوط اولیه در دامنه نوسانات یا بعبارت دیگر در پتانسیل ایستاده چشم بعلمت عادت باتاریکی ملاحظه میشود که متعاقب آن هنگامیکه چشم در معرض نور قرار گیرد بر پتانسیل فوق‌الذکر بتدریج افزوده شده پس از چند دقیقه مجدداً کثر خود میرسد (عادت بروشنائی) . مطالعه این کیفیت الکترو دیا گنوستیک بر اساس EOG است . بنظر میرسد که تغییرات پتانسیل حاصله در سلولهای رتین در هنگام تغییر میزان روشنائی مربوط به متابولیسم اپتیلومیوم پیگمانتر رتین باشد . بنابراین بیماری‌هایی که بتواند عمل لایه پیگمانتر و یا قسمت‌های انتهائی سلولهای استوانه‌ای و یا ارتباط این دو را مختل کند باعث تغییرات EOG نیز خواهد شد ، لذا برای اینکه EOG طبیعی باشد باید طبقه اپتیلومیوم پیگمانتر و سلولهای استوانه‌ای سالم و در عین حال باهم در تماس بوده ضمناً جریان خون مویرگهای کورویئید که عهده‌دار تغذیه این طبقات هستند طبیعی انجام گیرد .

### موارد استعمال الکترو دیا گنوستیک

E . D . يك وسیله آزمایشی بژکتیو عمل رتین است . EOG و ERG در تشخیص ضایعات طبقات فوق‌الذکر رتین مکمل همدیگر هستند ، بدین معنی که بعضی از اختلالات شبکه ممکن است . باعث تغییر منحنی یکی و برخی سبب تغییرات دیگری و یا هر دو شوند . باید یاد آور شد که اختلالات مربوط به قسمت‌های دیگر رتین مانند سلولهای گانگلیونی و عصب باصره تغییری در نتایج آزمایشات الکترو دیا گنوستیک نمیدهد ، زیرا مثلاً در آتروفی کامل عصب باصره و یا در گلوکوم مطلق EOG و ERG هر دو طبیعی میمانند . در حالیکه در مراحل اولیه رتینیت پیگمانتر این آزمایشات فقدان کامل فعالیت‌های الکتریکی رتین را نشان

میدهد. دستگاههای موجود هنوز قدرت لوکالیزه کردن ضایعات را ندارد یعنی پاسخ آن در ضایعات ماکولا همانند اختلالات رتین محیطی خواهد بود بعبارت دیگر آزمایشات الکترو-دیاگنوستیک در چشم پزشکی فقط بمراحل اختلالات رتین بطور اعم حساسیت دارد و بهیچوجه نمیتواند نمودار ضایعات نقاط و مناطق معین رتین باشد.

علیرغم نقائص فوق الذکر الکترو دیاگنوستیک در موارد قابل توجهی بعنوان تنها وسیله تشخیص بچشم پزشکان کمک خواهد کرد که ذیلاً باختصار به بعضی از آنها اشاره خواهد شد:

### ۱- انفصال شبکیه

در دکلمان رتین EOG فوراً بطور قابل ملاحظه‌ای غیرطبیعی میشود. یعنی پس از تأیید نوربرچشمی که درحال عادت بتاریکی است افزایش پتانسیل مشاهده و ثبت نمیشود. بعبارت دیگر دامنه نوسانات منحنی‌های آن در تاریکی و روشنایی یکسان خواهد بود. در حالیکه در ERG منحنی آن- برحسب میزان و وسعت دکلمان- از کوتاه شدن مختصر موج b تا حذف کامل آن تغییر میکند. واضح است در صورتی موج b بکلی از بین میرود که نسج رتین مرده باشد. در اینحال هر نوع عمل جراحی خالی از فائده خواهد بود. در مواردی که دیدن ته چشم بعلت لک‌های وسیع قرنیه و یا آب مروارید و یا خونریزی مقدور نبوده ضمناً احتمال دکلمان رتین نیز درمیان باشد الکترو دیاگنوستیک کمک بزرگی خواهد کرد.

### ۲- دژنراسیون‌های ارثی و مادرزادی رتین

الکترو دیاگنوستیک عامل مهمی در تشخیص افتراقی انواع مختلف و متنوع استحال‌های رتین است. در رتینیت پیگمانتر ERG خیلی کوچک و در مراحل پیشرفته بصورت خط مستقیم درآمده غیر قابل ثبت میشود، در حالیکه حتی قبل از اینکه ERG علامتی نشان دهد و آثار ته چشمی بیماری بروز کند، EOG نسبت بعارضه حساس بوده تغییرات آنرا آشکار میکند.

### ۳- عوارض عروقی:

در بستگی ورید مرکزی رتین و یا یکی از شعب آن EOG در بسیاری از حالات کاهش نسبی دامنه نوسانات را در مقابل نور نشان میدهد در حالیکه در ERG دامنه نوسانات و اندازه منحنی‌ها تغییر قابل توجهی خواهند کرد. ارزش این آزمایشات در اینست که اگر EOG طبیعی و ERG تغییرری در اندازه موج b نشان ندهد، آینده بیماری خوب است و اختلال بینائی شدید نخواهد بود.

### ۴- میوپی‌ها

در بعضی از انواع دژنراتیو میوپی بعلت اینکه تغییرات اولیه دژنراسیون در طبقه اپتلیوم پیگمانتر ظاهر میشود، دامنه نوسانات EOG کوتاه خواهد بود، بعدها که میوپی پیشرفت

بیشتری کرد و تغییرات ته چشمی آن ظاهر شد ERG نیز تغییر خواهد نمود. در اینجا آزمایشات مزبور برای تشخیص چگونه میوپی کودکان و پیش آگهی آن سودمند خواهد بود.

#### ۵- ضایعات کوروئید

در کوروئیدیتها، مخصوصاً آندسته که بطبقه پیگمانترترین نیز تجاوز میکنند، EOG تغییر میکند، در صورتیکه ERG ثابت و طبیعی میماند. در مواردی از کوروئیدیتهای منتشر سیفیلیسی که شباهت زیادی به دژنراسیونهای پیگمانتر دارند EOG در هر دو تغییر یافته در صورتیکه ERG فقط در انواع دژنراسیونها متغییر و در کوروئیدیتها طبیعی خواهد بود.

#### ۶- کمبود ویتامین A

نقصان ویتامین A ممکن است باعث تغییرات بینائی منجمله شب کوری شود. در اینحالات تغییر نوسانات EOG و منحنی EDG ملاحظه میشود که بمحض درممان وضع طبیعی بخود میگیرند البته این امر منوط بآنست که عارضه تازه باشد، زیرا در موارد بسیار مزمن ضایعات رتین دائمی و پابرجا خواهند بود.

#### ۷- رتینوپاتیهای ناشی از مسمومیت های دارویی

داروهای معینی مانند chleoroquine که در درمان مالاریا و بعضی از اقسام بیماریهای کلاژن بکار میرود ممکن است باعث تغییرات رتین و در صورت مداومت در استعمال دارو منجر به رتینوپاتیهای ثابت و غیر قابل جبران شود. آزمایشهای الکترو دیا گنوستیک این تغییرات را در مراحل بسیار ابتدائی یعنی در مرحله قابل جبران آشکار میکند و مخصوصاً EOG کاهش عکس العمل بنور را در حالتی نشان میدهد که هیچگونه علامت ته چشمی و یا شکایتی از طرف بیمار ابراز نشده است، در اینحالات میتوان بیماران را منظمأ تحت این آزمایش قرارداد تا در صورت بروز خطر فوراً دارو قطع شود.

#### خلاصه

آزمایشهای الکترو دیا گنوستیک با آنکه در راه تکامل خود سیر میکنند در حالات زیر میتوانند برای چشم پزشکان دارای ارزش تشخیصی باشد:

- ۱- در مواردی که آزمایشات سوئ کتیو بعلت همکاری و یا بعلت قلت سن بیمار قابل اعتماد نباشد.
- ۲- در مواردی که معاینه و مشاهده ته چشم بعلت عدم کدورت قسمت های قدام و یا میانی چشم مشکل و یا غیر ممکن باشد.

- ۳- در تشخیص پیش آگهی اختلالات عروقی ته چشم  
 ۴- در تشخیص مراحل اولیه و پیش آگهی بیماریهای وراثتی و دژنراتیو رتین .  
 ۵- برای پیش گیری عوارض و خطرات ناشی از سمومیت با داروها  
 ۶- برای کسب اطلاع از چگونگی عمل رتین در مواردی که با وسائل موجود ضایعات  
 ته چشمی مشاهده نگردد .

\*\*\*

### Références

- 1- A.M.A Arch . Ophthal . 1957 (57)
- 2- Hugh Davson (فیزیولوژی چشم)
- 3- Arnold Sorsby (جلد اول کتاب چشم پزشکی)
- 4- Brstish Journal of Ophthlalmology 1962 (46)
- 5- Post Graduate Medical Journal 1964 (40)
- 6- Lancet i , 1164,1962