

# معالجه فيبريلاسيون وانتریکولر وشوك خطرناك انفارکتوس میوکارڈ

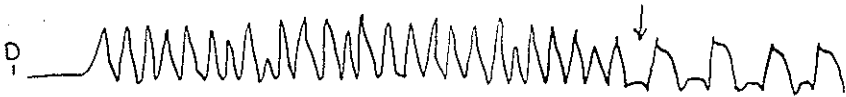
یک مورد بسیار جالب از آنارشی وانتریکولر و فیبریل اسیون وانتریکولر:

بیماری که شرح حال آن داده میشود بحالت شوک افتاده و چند لحظه ای بیشتر با مرگ فاصله نداشته است اما ادرمان سریع و بی گیر و مواظبت کامل بهبودی یافته است.

آقای ژ - ر مارشال ۴۰ ساله اهل نیوزلند - چاق در حدود ۹۰ کیلو گرم در اسفند ماه ۱۳۴۲ بعد از یک سخت رانی در کنفرانس اکافه در تهران درد فوق العاده شدید در پشت استخوان استرنم حس میکند طبق دستور پزشک فوراً بی حرکت می شود دو ساعت بعد بوسیله اینجانب معاینه میشود و فوراً الکتروکاردیوگرافی بعمل می آید در معاینه کلینیکی تشخیص انفارکتوس میوکارڈ حاد و خیم توأم با اختلال ریتم داده شد . فشار خون بیمار ۱۲۰/۹۰ بود .

تزریق داخل وریدی پرونستیل

توقف تزریق پرونوستیل



فیبریل اسیون وانتریکولر



آنارشی وانتریکولر

الکتروکاردیوگرام یک تاکی کاردی وانتریکولر با فرکانس ۱۰۰ مرتبه در دقیقه را نشان داد بیمار بلافاصله بی حرکت شد و به بیمارستان بوسیله آمبولانس منتقل شد و تحت درمان کلاسیک انفارکتوس میوکارڈ قرار گرفت و برای تاکی کاردی وانتریکولر از ترکیبات کینیدین استفاده شد ۸ ساعت بعد از معالجه تاکی کاردی وانتریکولر برطرف و ریتم سینوزال برقرار گردید .

الکتروکاردیوگرام سوم که بعد از ۱ ساعت از حمله انفارکتوس میوکارڈ گرفته شد یک انفارکتوس وسیع قدامی را نشان داد که در قسمت زیرایی کارد قرار داشت . سیر تکاملی بیماری طبق معمول بنحویه مطلوب انجام گرفت . امتحانات کلینیکی - لابراتواری و الکتروکاردیوگرامهای مکرر تشخیص انفارکتوس میوکارڈ وسیع قدامی را تأیید نمود .

روز سوم بیماری ساعت ه بعد از ظهر بیمار دچار یک آریتمی شدید توأم باشوک خطرناک میشود - بلافاصله معاینه کلینیکی بعمل آمد - در معاینه کلینیکی بیمار در حال شوک بسیار شدید و کلاپس پریفریک بود - نبض حس نمیشد - در سمع قلب یک تاکی کاردی شدید توأم بایی نظمی مفرط و آسوردیسمان صدا های قلب وجود داشت - فشار خون قابل گرفتن نبود عرق مفرط و لزج چسبیده سرتاسر بدن را فرا گرفته چشمها گود رفته و بی حالت بودند - نفس تنگی شدید بصورت پلی پنه وجود داشت - رنگ مخصوص بیمار شبیه بمرده و بطور کلی بیمار لحظات قبل از مرگ را طی میکرد .

هفتمین الکترو کاردیوگرام یک آنارشی بطنی را نشان میداد - با پیدایش آنارشی بطنی خطر از دست رفتن بیمار ۹۹/۹٪ درصد بود معهداً معالجات زیر سریعاً بفاصله چند دقیقه روی بیمار اعمال شد: اکسیژن از راه بینی - مقدار ۰۵ عدد آمپول اپی نفرین ( ۰۷ میلی گرم ) بصورت ویامین سولفات که در ظرف مدت ۰ دقیقه داخل ورید تزریق شد - آمپولهای پانکورتین B<sub>۲</sub> دو عدد داخل عضله تزریق گردید الکترو کاردیوگرام بطور دائم از بیمار برداشته میشود - بلافاصله بعد از تزریق ۰۷ میلی گرم ویامین سولفات فشار خون بیمار قابل گرفتن ماکزیمما در حدود ۰۷ میلی متر جیوه شد ولی الکترو کاردیوگرام همچنان وضع خطرناک را اعلام میداشت در این لحظه یک مرتبه آنارشی و انتریکولر تبدیل به فیبریلاسیون بطنی شد .

برای برطرف کردن فیبریلاسیون بطنی از آمپولهای پروکائین آمید بصورت پرونستیل (Pronestyl) استفاده شد مقدار ۰۵ سانتی گرم پرونوستیل با ۱۰ سانتی متر مکعب سرم گلوکز ۰ درصد مخلوط و آهسته داخل ورید تزریق شد - تزریق این دارو با کنترل فشار خون و الکترو کاردیوگرام توأم بود و بعد از اتمام تزریق که در حدود ۱۰ دقیقه طول کشید فیبریلاسیون و انتریکولر تبدیل به تاکی کاردی و انتریکولر و بعد از لحظه ای تبدیل به ریتم سینوزال شد در این هنگام فشار خون بیمار به ۱۰۰ میلی متر جیوه رسید و الکترو کاردیوگرام بصورت قبل از این کریز خطرناک درآمد .

فرکانس قلب در حدود ۱۴۰ مرتبه در دقیقه شد با سواظبت شدید و طولانی و دائم حال بیمار روبه بهبودی رفت و مدت دوماه در بیمارستان بستری شد و بطور کلاسیک معالجه ادامه داشت - برای جلوگیری از تاکی کاردی بطنی و اختلال ریتم تجویز داروی کینیدین همچنان ادامه داشت - و آمپولهای ویامین سولفات تا مدت ۳ روز روزی ۸ آمپول داخل ورید تزریق میشد الکترو کاردیوگرامهای مکرر وضع الکتریکی و حالت قلبی بیمار را در دوران بستر کنترل میکرد - بعد از دوماه بیمار از بیمارستان خارج و به هتل منتقل شد و بعد از یک هفته

ایران را بقصد اروپا - آمریکا و اقیانوسیه ترك و پس از یکماه ونیم به وطن و منزل خود رسید - فعلا مشغول کار سیاسی خود میباشد - دستوراتی را که در تهران داشت مخصوصاً داری ضد انعقاد خون بمقدار نگاهدارنده جهت جلوگیری از انفارکتوس مجدد همچنان ادامه میدهد. نکته مهم :

- ۱- در معالجه فیبریلاسیون و انتریکولر حتی آنارشی و انتریکولر نباید مایوس شد و ممکن است با معالجه سریع و مداوم با داشتن داروهای لازم و وسائلی کافی جان بیمار را نجات داد.
- ۲- مقدار دز اپی نفرین که در یک دفعه تعداد ۰۰ عدد آمپول داخل ورید بیمار تزریق شد یعنی ۷۵ میلی گرم و این مقدار استثنائی است و فشارخون بیمار را از صفر به ده (۱۰۰ میلیمتر جیوه) رسانید و مخصوصاً شوك انفارکتوس را برطرف کرد.
- ۳- فوریت معالجه است که با تسریع در معالجه جان بیمار را میتوان نجات داد.