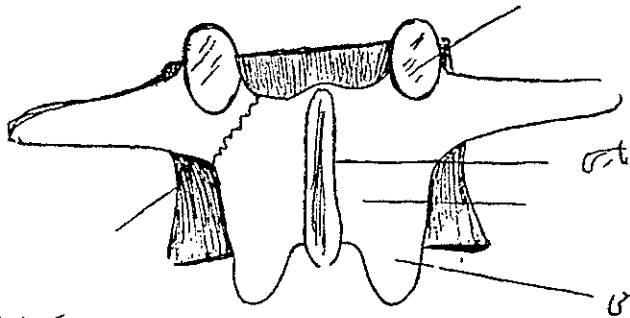


پاتوژنز و درمان سندرم لغزندگی مهره‌های کمر^۱ و معرفی بیمار

اتیولوژی - لیز خوردن مهره‌های کمری بر روی یکدیگر یا بر روی ساکرم سالیان‌متدای مورد بررسی مراکز پزشکی دنیا بوده است. علت اصلی این سندرم کاملاً روشن نیست و بطور خلاصه علل زیر توسط متخصصین مربوطه ذکر شده‌اند.

۱ - علت مادرزادی - طرفداران این گروه عدم یا نقص استخوانی شدن غضروف ناحیه بین مفصلی^۲ مهره‌های کمری را علت اصلی این سندرم می‌دانند (شکل ۱)



شکل (۱)

۲ - علت زایمانی - طرفداران این گروه هیپر فلکسیون^۳ ستون فقرات در نوزادان را در موقع تولد علت اساسی می‌دانند. هیچکاک^۴ در ۶۷ طفل نوزاد مرده و تعدادی چنین توانست عیب مزبور را در ناحیه بین مفصلی مهره‌های کمری با هیپر فلکسیون ستون فقرات ایجاد نماید

۳ - علت نژادی - شیوع این سندرم در اسکیموها و سیاه‌پوستان بیشتر از سایر نژادهاست

پاتوژنز

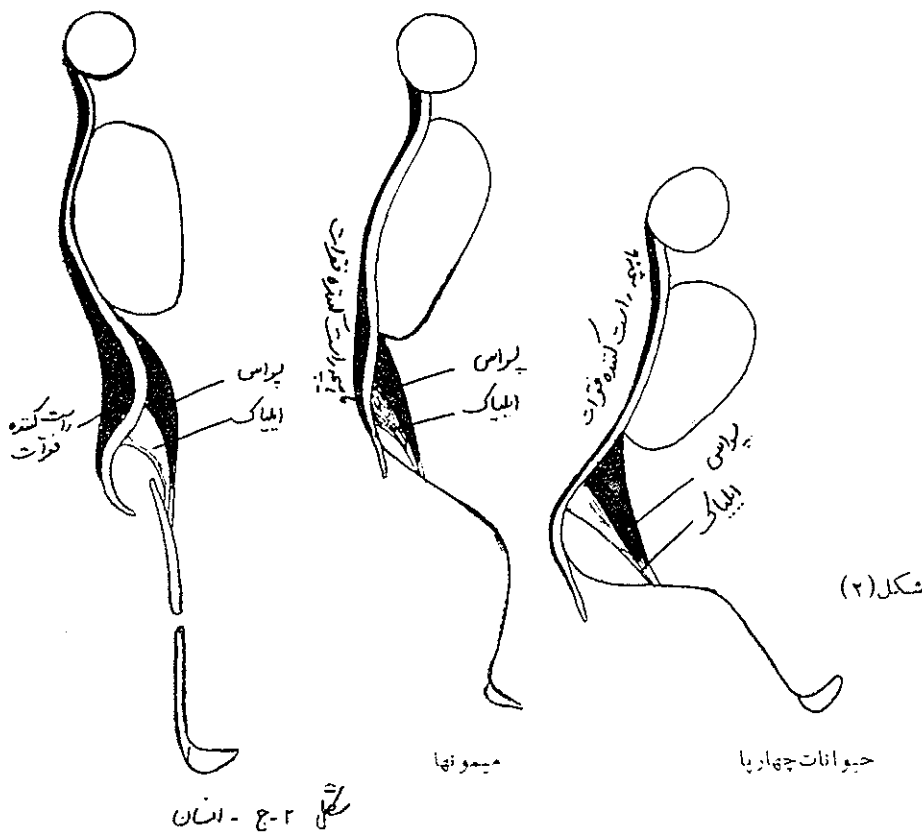
لیز خوردگی مهره‌ها در ستون فقرات گردنی و کمری شایع بوده و در مهره‌های پشتی بسیار نادر است. در اینجا فقط لیز خوردگی‌های فقرات کمری بحث میشود لیز خوردگی‌های ناحیه گردنی

۵ - رزیدنت ارتوپدی بیمارستان دانشگاه سن لوئی - آمریکا

۱ - Lumbar Spondylolisthesis - ۲ Pars Interarticularis

۳ - Hyperflexion - ۴ Hitchcock

معمولاً علت ترمانیک داشته و از بحث ما خارجند. بنا بر عقیده اشتراک^۱ ناحیه کمبری در انسان تکامل قطعی پیدا نکرده است. در حیوانات چهارپا ستون فقرات (شکل ۲) بحالت افقی میباشد



درین حیوانات عضلات پسواس ایلیاک^۲ بعنوان خم کننده رانها بر روی تنه بکار برده میشوند بتدریج که حیوانات مزبور دوران تکاملی را طی نموده و بحالت نیمه ایستاده درآمدند (میمونها و خرسها) این ماهیچهها دارای دو عمل گشتند یکی خم کننده ستون فقرات در صورتی که رانها ثابت باشند و دیگری خم کننده رانها بر روی تنه در صورتیکه تنه ثابت باشد بتدریج عضلات راست کننده ستون فقرات^۳ دارای قدرت منقبضه بیشتری شده و در حیوانات ایستاده مانند گوریل و انسان قدرت این ماهیچهها برابر با قدرت ماهیچههای پسواس ایلیاک یا حتی قدری بیشتر شدند (میشل^۴) که تعادل را در حالت ایستاده حفظ کنند ولی برای حفظ این حالت و برای خنثی کردن قدرت خم کننده ماهیچههای پسواس این عضلات دائماً در حالت نیمه انقباضی هستند. علت نقص تکاملی ستون فقرات کمبری در انسان بعلت اثر ماهیچههای پسواس میباشد زیرا او تار این ماهیچهها در سیر تکاملی

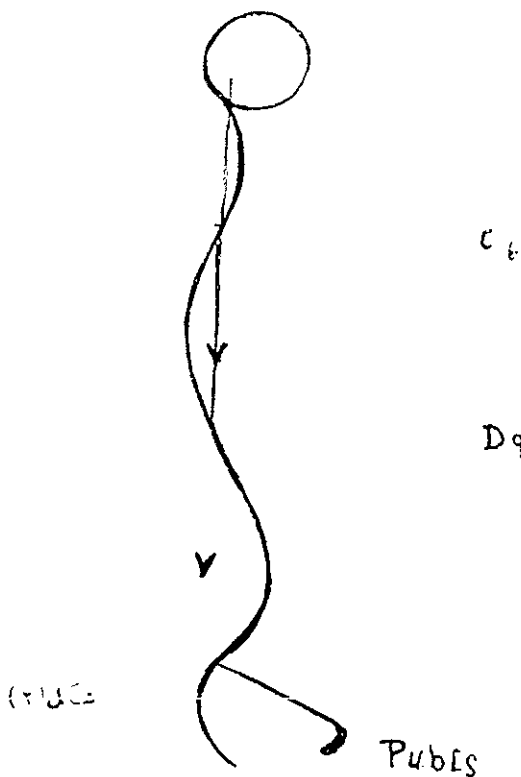
۱ - Straus

۲ - Psôas . iliacus

۳ - M. Erector Spinae

۴ - Michele

کشش و طول لازمه را پیدا نکرده و با عبارت دیگر آداپتاسیون^۱ بحالت ایستاده را کسب نتمودمانند. چون درموجودات ایستاده رانها درامتداد محور طولی تنه واقعند و اوتار ماهیچه‌های پسواس ایلیاک طول لازمه را ندارد. لذا این ماهیچه‌ها در روی ستون فقرات کمری ایجاد کشش و بطور ثانویه باعث ایجاد قوس کمری^۲ میشود. گو اینکه بعقیده اشتایندلر^۳ قوس کمری طبیعی نبوده و بعلت نقص تکاملی است ولیکن نبایستی از نظر دور داشت که وزن تنه بر روی ستون فقرات کمری اثر لوردوتیک^۴ دارد (شکل ۳). گرچه جدیداً آسموسن^۵ عقیده دارد که عقیده کلاسیک



اشتایندلر صحیح نبوده و وزن بدن بر روی فقرات کمری اثر سیفوتیک^۶ دارد ولی عقیده مزبور هنوز طرفداران زیادی ندارد. برای روشن شدن اثر ماهیچه‌های کونا کون در روی ستون فقرات کمری خلاصه تشریحی زیر لازم است.

۱ - ماهیچه پسواس ایلیاک - ماهیچه خم کننده اصلی ستون فقرات کمری است منشأ آن از تنه و دیسکهای بین مهره‌ای تمام فقرات کمری است ماهیچه ایلیاک از فضای خاطره‌ای منشأ

گرفته و هردو ماهیچه توأماً بوسیله وتر مشترك در روی برجستگی کوچک ران اتصال مییابند. عمل این ماهیچه قبلاً ذکر گردید و بطور ثانویه این ماهیچه باعث تمایل لگن بطرف جلو میشود

۲ - ماهیچه‌های راست کننده ستون فقرات ۱ توده ماهیچه‌ای قوی است که از سطح خلفی ساکرم و اپلیوم و رباط بزرگ ساکروسپاتیک ۲ شروع شده و توده ماهیچه‌ای بطرف بالا آمده و بستون فقرات و دنده اتصال مییابد که جزئیاتش ازین مقاله خارج است عمل این ماهیچه‌ها راست کردن ستون مهره‌ایست و بطور ثانوی بعلت کشش ساکرم بطرف بالا و عقب اثر لوردوتیک هم در روی ستون فقرات کمری دارد بعلاوه باعث تمایل لگنی بطرف جلو میشود. بطوریکه از خلاصه فوق معلوم میشود دو ماهیچه فوق با آنکه اثر معکوس یکدیگر دارند معهما هر دو دارای اثر لوردوتیک در روی ستون مهره‌های کمری هستند. تنها ماهیچه‌هاییکه اثر سیفونیک بر روی ستون مهره‌های کمری دارند ماهیچه‌های راست شکمی و مایل‌های شکمی هستند. بعقیده ایشتابین ۳ و شمرل ۴ قدرت ماهیچه‌های شکمی میبایستی اقلاً یک سوم قدرت ماهیچه‌های راست کننده مهره‌ای باشد ولی مؤلفین مزبور ذکر می‌کنند که از اثر ماهیچه‌های پسواس ایلیاک نمی‌نمایند. از آنجائیکه معمولاً در اشخاص با ساختمان عضلانی متوسط قدرت ماهیچه‌های شکمی خوب نیست ملاحظه میشود که تمام عناصر ماهیچه‌ای مؤثره بر روی فقرات کمری اثر لوردوتیک دارند بخصوص که وزن بدن و تمایل لگنی نیز باین مکانیسم کمک مینماید و باعث تحمیل استرس دائم بر روی مهره‌های کمری و دیسک‌های بین آنها میشود.

با گذشتن زمان و استرس دائم دژنراسیون در دیسک‌های بین مهره‌ای پدیدار میشود و پس از مدتی دیسک‌ها آتروفیه شده و علائم آنرتروز ۵ در مهره‌ها ظاهر میشود و از طرف دیگر بعلت کم شدن فضای بین تنه مهره‌ها بعلت آتروفی دیسک مربوطه. استرس بر روی زوائد مفصلی مهره‌ها ۶ میافتد کیسول این مفاصل بعلت پائین آمدن مهره فوقانی بر روی مهره تحتانی‌شکل بوده و حرکات این زوائد بر روی یکدیگر ایجاد اسکروز درین مفاصل ۷ مینماید که شروع مرحله کمردرد مزمن در بیمارست.

بحث فوق آشکار میسازد که تاچه حد یک ستون فقرات طبیعی در شخص سالم با ساختمان عضلانی متوسط در دوره زندگی تحت استرس دائمی است حال اگر ضایعه و یا نقصی در قسمت بین مفصلی ۸ فقره پنجم کمری موجود باشد و دوطرفه نیز باشد ارتباط مهره‌ها ازین رفته و بعلت انقباض ماهیچه‌های پسواس تمام مهره‌ها در روی ساکرم بطرف جلولیز میخورند (شکل ۴) از طرفی دیگر بعلت انقباض ماهیچه‌های راست کننده فقرات ساکرم بطرف بالا و عقب کشیده میشود و بطور

Lig Sacrotuberosum. - ۲ M. Erector Spinae. - ۱

Spondylarthrosis. - ۵ Schmorl. ۴ Epstein. - ۳

Facet Syndrome. - ۷ Zygapophyses. - ۶

Pars Interarticularis. - ۸

تانویه بعلت اصطکاک و استرس شدید دائمی دیسک بین مهره پنجم کمری و ساکرم آتروفیه میشود یا در صورتیکه بیمار به استرس ناکهانی این ناحیه دچار شود دیسک بطرف عقب پرولاپسه^۱ میشود. ولتس^۲ از نظر بالین شناسی این سندرم را به پنج دسته تقسیم کرده است.

۱- نوع دژنراتیو^۳ این نوع در بیماران پیر که نشان معمولاً از پنجاه سال بیالاست دیده میشود. از نقطه نظر شیوع زنها سه برابر مردان هستند. لیز خوردگی بیشتر در ناحیه بین چهارمین و پنجمین مهره های کمری میباشد. ضایعه قسمت بین مفصلی درین بیماران موجود نیست. لیز خوردگی بعلت لوردوز بیشتر از معمول کمری و شلی عضلات شکمی میباشد. کمردرد مزمن شکایت اصلی بیمارست. کمردرد بیشتر در حالت ایستاده میباشد و با خم شدن بطرف جلو از بین میرود (بعلت خنثی شدن اثر بسواس و کم کردن لوردوز کمری). درد گاهی فرم ریشه ای داشته و بعلت پرولاپسوس دیسک بین مهره ایست. درین نوع خم شدن بطرف جلو باعث تشدید درد میشود و علائم بالینی دیسکوپاتی موجودست.

۲- گروه مادرزادی - تشخیص این گروه قبل از چهار سالگی بسیار نادرست زیرا ستون فقرات تا حدود زیادی غضروفی است. چنانکه قبلاً ذکر شد هوجینسون^۴ علت این گروه را بعلت ترماتیم زایمانی در موقع تولد میداند.

۳- گروه ترماتیک - ذکر این گروه از بحث این مقاله خارجست.

۴- لیز خوردگی مهره ها در سل - سیفیلیس و سرطان علت بیماری واضح بوده و درمان آنها معالجه بیماری اصلی است.

۵- لیز خوردگی مهره های کمری بر روی ساکرم بعلت نقصی در ناحیه بین مفصلی بدون علت آشکار: شروع سندرم بعد از چهار سالگی بوده و در پسر ها بیشتر شایعست. پیشرفت سندرم بین ده تا پانزده سالگی میباشد و این دوره ایست که با درمان کافی از پیشرفت ضایعه میشود جلو گیری نمود رادیوگرافی درین بیماران بخوبی ضایعه را در قسمت بین مفصلی نشان میدهد. اغلب این بیماران شروع کمردردشان از چهل سالگی بیالاست. علت درد درین بیماران بدو علت است.

۱- درد ریشه ای^۵ درین موارد درد بعلت کشیده شدن یا فشردن اعصاب کمری در ناحیه ضایعه دیده میباشد. عناصر زیر باعث درد ریشه ای میشوند.

الف - دیسک پرولاپسه

ب - حرکت در ناحیه آسیب و اصطکاک با عصب کمری هم جوار

ج - بدنه ساکرم یا مهره پنجم که بعلت لیز خوردگی ستون فقرات بطرف جلو باعث کشیده شدن اعصاب کمری هم جوار میشوند درینجاست که بیمار سندرم ریشه ای متناسب با میزان لیز خوردگی دارد.

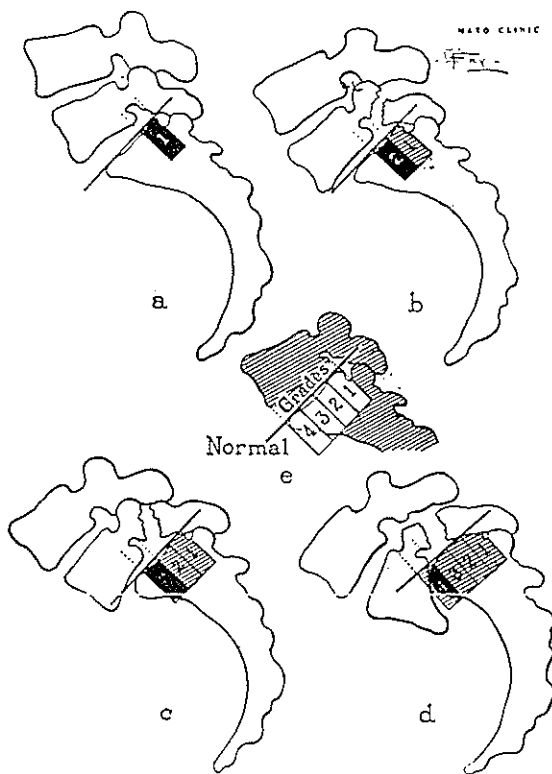
۲- درد اسکروتومیک^۶ درد بعلت کشیده شدن ربا اسپاسم دائمی ماهیچه های محر که

ستون فقرات کمری بوده و بصورت کمر درد موضعی است درد انتشار به اعضاء سافله ندارد .
 ۳- درد استخوان دنبالچه ای ۱ گاهی در بیمارانی که دچار لیز خوردگی پنجمین مهره کمری بر روی ساکرم هستند سندرم فوق دیده میشود . ژیل ۲ علت آنرا چسبندگی رباط زرد به اعصاب دم اسبی می داند ولی اخیراً عقیده دارند که علت آن ضایعه دیسک بین مهره پنجم و ساکرم است .

تکنیک رادیوگرافی - در بیماران مبتلا به سندرم لیز خوردگی مهره ها - معمولاً بیمار در حال ایستاده بوده و در حدود ۱۵ کیلوگرم وزنه یا کیسه شن بر روی شانه هایش گذاشته میشود (البته میزان وزنه بستگی بسن و جثه بیمار دارد) در اینصورت استرس کافی در ناحیه لیز خوردگی

374

SURGERY, GYNECOLO



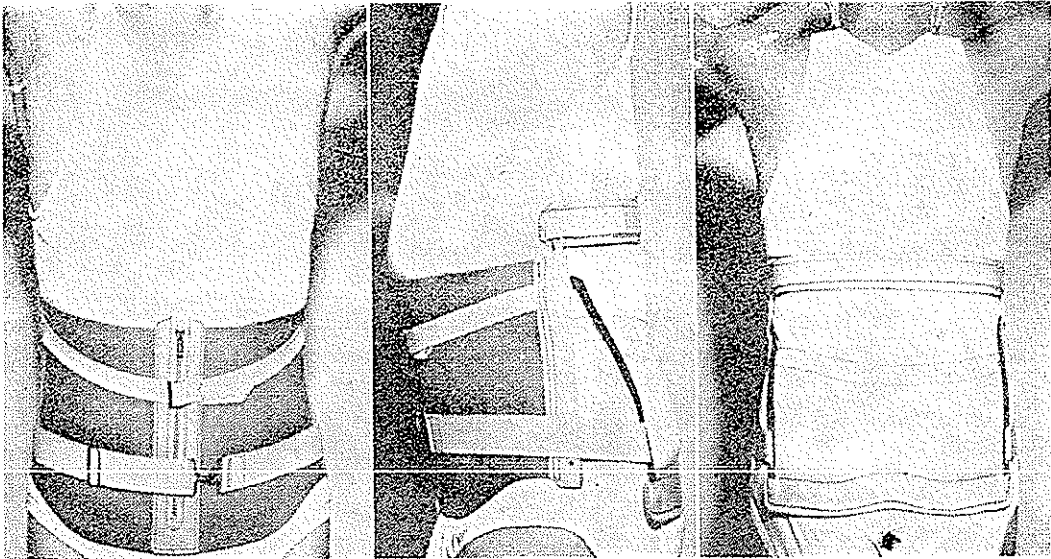
شکل (۵)

موجود است . رادیوگرافهای قدامی خلفی و طرفی و مایل از تمام مهره های کمری و ساکرم گرفته میشود در رادیوگرام مایل بخوبی دیده میشود که ضایعه بین مفصلی در طرفی است . از نقطه نظر رادیوگرافیک این سندرم بمتد مایر دینک ۳ دسته بندی میشود (شکل ۵) بدین ترتیب که سطح فوقانی استخوان ساکرم به چهار قسمت میشود و فاصله لبه خلفی پنجمین مهره کمری تا لبه خلفی

سطح فوقانی ساکرم میزان لیزخوردگی را نشان میدهد مثلاً بیست و پنج درصد و غیره. بعضی‌ها میزان لیزخوردگی را با سائیمتر اندازه میگیرند که البته دقیق‌تر است ،

درمان سندرم لیزخوردگی مهره‌های کمری

۱- گروه دژنراتیو- درمان طبی درین بیماران معمولاً باعث از بین رفتن کمردرد میشود از آنجائیکه بعلت کهولت و تغییرات غدد مترشحه داخلی استخوانها مبتلا به استئوپوروز میباشد بخصوص که شیوع این سندرم در زنهاست تجویز تستوسترون^۱ وهرمنهای آنابولیک اغلب مفید واقع میشوند دیاترمی و ماساژ ماهیچه‌های کمری برای برطرف کردن اسپاسم مزمن ماهیچه‌های مزبور باعث تخفیف کمردرد میشوند در مرضائی که استطاعت بستری شدن را نداشته باشند . مدت اشتیاد بکار برده میشود یعنی منشاء ماهیچه های راست کننده ستون فقرات و هم چنین نقاط دردناک ماهیچه‌های کمری را بانووکائین انفیلتره می‌کنیم معمولاً تزریق موضعی هیدروکورتیزون باعث تخفیف درد میشود. تزریقات مزبور را میشود هر دو هفته تجدید نمود . عمل جراحی فقط در

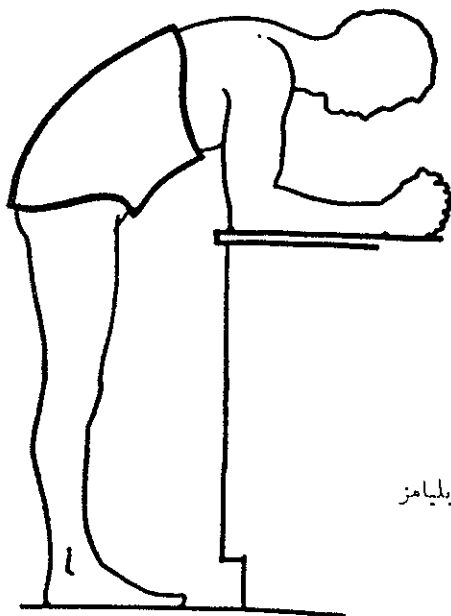


شکل (۶) کرست ویلیامز

صورتیکه سندرم ریشه‌ای موجود باشد و درمان فوق جواب ندهد اندیکاسیون پیدامی کند . درین صورت تکنیک ژیل بکار برده میشود و جوش دادن فقرات و ساکرم لازم نیست . تجویز کرست کمری ویلیامز^۲ چه قبل و چه بعد از عمل جراحی مفیدست. کرست ویلیامز باعث تخفیف لوردوز کمری میشود (شکل ۶) ورزش عضلات شکمی برای کم کردن لوردوز کمری درین گروه بعلت کهولت و شیوع بیماریهای قلبی وریوی چندان عملی نیست .

۲- گروه مادرزادی - درمان این گروه با گروه پنجم شرح داده میشود.

۳- گروه ترماتیک - درمان این گروه مبحث بزرگی بوده و از حوصله این مقاله خارجست
 ۴- گروه بعلت سل - سرطان - سیفیلیس - درمان بیماری اصلی درمان اساسی است .
 ۵- گروه بدون علت آشکار- بیماران این گروه بعد از چهار سالگی تشخیص داده شده و بعد از چهل سالگی معمولاً سمپتوماتیک میشوند . درمان طبی این گروه مانند گروه اول است . بغیر از اینکه تجویز هرمنهای مختلفه لزوم ندارد و بعلاوه ورزش عضلات شکم که بتخفیف لوردوز کمبری کمک می کنند مفید بوده و بیمار میبایستی کمرست و بلیامز را در فواصل ورزشهای عضلانی بکاربرد . در صورتیکه بیمار قادر بتهپه کمرست مزبور نباشد میتوان بیمار را بطریق و بلیامز کچ گرفت (شکل ۷) چنانکه از شکل مزبور روشن میشود با خم کردن ستون فقرات بطرف جلو اثر لوردوتیک



شکل (۷)
 کچ گیری بطریق و بلیامز

ماهیچه پسواس کم میشود. پس از سفت شدن کچ بیمار قادر بایستادن بوده و میتواند بکار روزانه ادامه دهد . در صورتیکه دیاترمی و ماساژ ماهیچههای کمبری و ورزش عضلات شکمی نیز لازم باشد امکان دارد کچ مزبور را در طرفین شکافته و دوباره پس از ورزش و دیاترمی بجای خود باز گذارده بیکدگر با نوارچسب چسبانید. معمولاً کمرست و بلیامز با کچ گیری فوق اثر مفیدی بر روی کمردرد بیمار دارد . پس از سه ماه کمرست و کچ مزبور را میشود برداشت و فقط بطور گاهگاهی آنها را بکار برد . استعمال دائم آن اثر تحلیل برنده بر روی ماهیچههای پشتی دارد.

درمان جراحی

درمانهای طبی فوق در ابتدای معالجه بیماران لازمند معمولاً نود درصد بیماران باین نوع معالجه جواب میدهند ولی اگر پس از چندین هفته بهیچ وجه مؤثر واقع نشدند عمل جراحی لازم میشود . اندیکاسیونهای جراحی در سندریم فوق در موارد زیر است .

۱- در بچه‌هایی که دارای سندرم فیلین دیکنس^۱ هستند - درین سندرم ضایعه دو طرفه در ناحیه بین مفصلی مهره پنجم کمری موجود است. بعلت بالا و عقب رفتن ساکرم و تمایل بطرف جلولکن خاصه (بیشتر از شصت درجه باخط افقی) و کشش زیاد در روی ماهیچه‌های دوسرانی- نیم ونری ونیم غشائی بطور ناآویزه این ماهیچه‌ها اسپاستیک میشوند. بیمار طرز راه رفتن مخصوصی دارد ولوردوز کمری بخوبی واضح است. مفصل زانو هاست بحالت نیمه خمیده بوده وراه رفتن بطرز مخصوصی است. عمل جراحی باید هرچه زودتر درین بیماران انجام شود تا از تغییرات ناآویزه جلوگیری نماید.

۲- درد ریشه‌ای غیر قابل بادرمانهای طبی - درینصورت در اشخاص پر عمل ژیل با یا بدون دیسکوتومی^۲ و در اشخاص بالغ دیسکوتومی توأم بایکی از تکنیکهای کوناگون جوش دادن ستون فقرات انجام میشود.

۳- شروع علائم عدم کنترل مثانه و راست روده

۴ - درد شدید در استخوان دنبالچه‌ای - در موارد اخیر میبایستی همیشه این بیماران را از لحاظ روانی مطالعه نمود زیرا عمل جراحی ممکنست باعث تشدید علائم شود ولی در صورتیکه میلوگرام ضایعه دیسک بین مهره‌ای بین پنجمین مهره کمری و ساکرم را نشان دهد این نوع درمان باعث رفع درد میشود.

۵- پیشرفت سریع لیز خوردگی در اطفال با یا بدون علائم بالینی - بعقیده ولتس همیشه عمل جراحی بعد از لیز خوردگی بیش از پنجاه درصد (طبقه بندی مایر دینک) لازم میشود. علی‌رغم اینکه بیمار ممکنست شکایتی نداشته باشد ناراحتیهای مختلفه زایمانی را میبایستی به بیمار دختر یادآوری نمود.

تکنیکهای جراحی

تکنیک ژیل - ابتدا شکافی در خط وسط از زائده خاری چهارمین مهره کمری تا اولین مهره ساکرم داده میشود پس از جدا کردن تحت پریوستی عضلات راست کننده مهره‌ها از خط وسط عناصر خلف ناحیه بین مفصلی برداشته میشوند (این عناصر عبارتند از زائده مفصلی تحتانی پنجمین مهره کمری - لامپا وزائده خاری پنجمین مهره) معمولاً بعلت وجود آسیب دو طرفه برداشتن عناصر فوق بسیار سهل است عصب پنجمین کمری (در صورتیکه ضایعه در مهره پنجم باشد) از چسبندگی آزاد میشود. معمولاً اگر علائم ریشه‌ای موجود نباشد دیسکوتومی اندیکاسیون ندارد. اندیکاسیون این تکنیک در گروه دژنراتیو است. بعد از عمل جراحی معمولاً درد از بین میرود ولی استحکام ناحیه کمری کم میشود. این امر در اشخاص مسن که فعالیت جسمی زیادی را ندارند زیاد اهمیت

ندارد ولی در اشخاص بالغ میبایستی عمل فوق را توأم با یکی از تکنیکهای جوش دادن نمود والا لیز خوردگی تسریع میشود. پس از عمل ژیل بیمار مدت یک هفته بستری بوده و پس از برداشتن بخیه‌ها از بیمارستان مرخص میشود. ادامه درمان طبی درین بیماران برای مدت زیادی لازم است. تکنیک واتیکنز^۱ شکاف در امتداد لبه داخلی مثلث پتی^۲ میباشد. پس از قطع نیام کمبری پشتی شکاف را ناخلف استخوان ساکرم ادامه داده منشأ ماهیچه راست کننده ستون فقراتی را از استخوان ساکرم و رباطهای اطرف جدا میکنیم سپس ماهیچه فوق را بطرف داخل اکارته مینمائیم تا در عمق شکاف ماهیچه چهار گوش کمبری^۳ ظاهر شود. اتصال این ماهیچه را بطور تحت پریوستی از زوائد عرضی چهارمین و پنجمین مهره کمبری و هم چنین رباط خاصه‌ای کمبری^۴ جدا می‌نمائیم سپس رباط فوق الذکر را همراه با تمام رباطهای بین عرضی^۵ بر میداریم. بعد از آن بوسیله استئوتوم^۶ غضروف زوائد مفصلی بین چهارمین و پنجمین و بین پنجمین و ساکرم را توأم با کپسول مفصلی بر میداریم قسمت خلفی ایلئون را بطور تحت پریوستی آزاد نموده و پس از قطع آن با استئوتوم آنرا بطرف داخل چرخانده و آنرا بوسیله یک پیچ بر روی زائده عرضی چهارمین مهره کبری محکم مینمائیم. در موقع قطع استخوان ایلئون باید دقت نمود ضایعه‌ای به مفصل ساکروایلیاک وارد نیابد. فواصل بین ساکرم و مهره‌های چهارمین و پنجمین را در طرفین بانکدهای کوچک استخوان ایلئون بر می‌کنیم. درین تکنیک بهیچوجه نمیبایستی رباط زرد را صدمه رساند زیرا در بنصورت تکه‌های استخوانی وارد فضای خارج سخت شامه‌ای^۷ میشوند. درین مرکز ماتکنیک فوق را تغییر داده بعضی تکه بزرگی از استخوان ایلئون قسمتهای کوچکتری از آنرا برداشته و در محل‌های فوق الذکر تکه‌پونه می‌کنیم بدین ترتیب مصرف پیچ نیز منتهی میشود. پس از خانمه مرحله فوق ماهیچه راست کننده را ببطول وسط نزدیک نموده بر رباط فوق خاری^۸ میدوزیم. اتصال ماهیچه چهار گوش کمبری بزوائد عرضی لزومی ندارد.

پس از عمل جراحی بیمار مدت هشت هفته بستری بوده و پس از آن با کمرست و بلیامز مجهز شده و از بیمارستان مرخص میشود. نامدت سه ماه از کار سبک و نامدت شش ماه از کار بدنی سنگین خودداری میشود معمولاً رادیوگرام درین موقع جوش خوردگی در ناحیه لیز خوردگی را هویدا می‌سازد. تکنیک فوق الذکر مخصوصاً در بیماران که دارای اسپینا بیفیدا^۹ هستند اندیکاسیون دارد.

تکنیک اسپید^{۱۰} ابتدا بوسیله شکاف قدیمی صفاق را در خط وسط باز نموده روده‌ها را بطرفین

۱- Watkins

۲- Lumbar triangle (Petit)

۳- Quadratus Lumborum

۴- Iliolumbar Ligament (Henle)

۵- Intertransverse Ligaments

۶- Osteotome

۷- Extradural

۸- Supraspinal Lig

۹- Spina bifida

۱۰- K. Speed

اکارته مینمائیم تا دماغه ساکرم درخظ وسط دبدنه شود. دیسکهای بین چهارمین و پنجمین مهره‌های کمری و پنجمین مهره کمری و ساکرم را برداشته قسمتی از استخوان درشت نی را که قبلاً برداشته‌ایم بصورت پیوند بین بدنه مهره‌های فوق و ساکرم محکم مینمائیم.

تکنیک هارمون ۱ - مانند تکنیک فوق بوده و بعوض راه داخل صفاقی راه خارج صفاقی بکار برده میشود.

تکنیک آلبی ۲ - بوسیله شکاف خلفی درخظ وسط نخست تکنیک ژیلر را بکار برده سپس تکه‌ای از استخوان درشت نی را که قبلاً برداشته‌ایم بین زوائد خاری چهارمین مهره کمری و ساکرم محکم مینمائیم چون خطر شکسته شدن پیوند استخوانی همیشه موجود است باید بیمار را کچ گرفت.

تکنیک هورف ۳ - پس از برداشتن عناصر خلفی (زوائد مفصلی تحتانی و لامپا و زائده خاری مهره پنجم) با تکنیک ژیل تکه‌ای از استخوان ایلویون را در بین زوائد خاری چهارمین مهره کمری و ساکرم محکم مینمائیم.

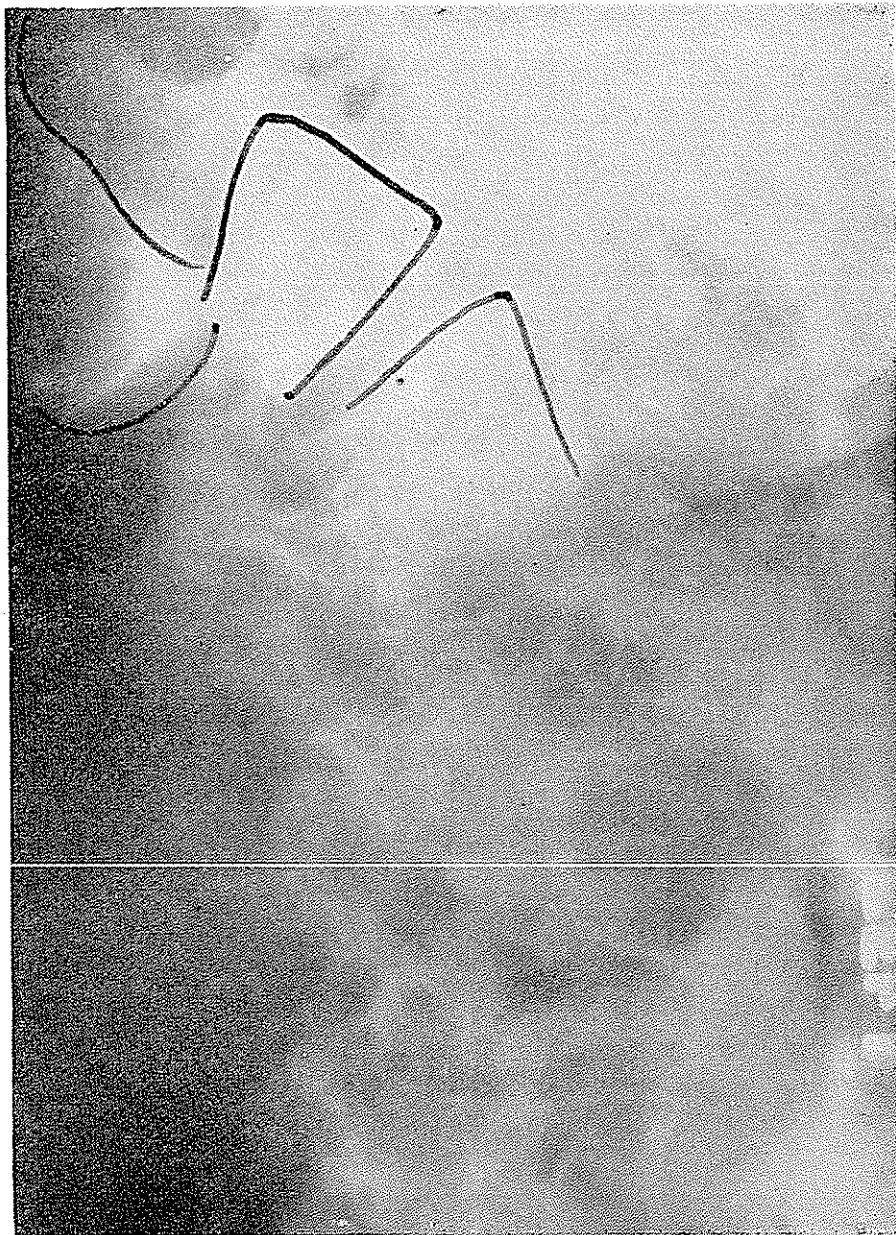
تکنیک میشل - اوتار ماهیچه‌های پسواس ایلیاک را از برجستگی کوچک استخوان ران جدا میکنیم و سپس مفصل خاصره‌ای رانی را در حالت اکستانسیون و ستون فقرات کمری را در حالت فلکسیون کچ میگیریم. بعلت ناراحت بودن وضع بیمار جدیداً میشل تکنیک خود را تغییر داده بدین ترتیب که مفصل خاصره‌ای رانی را بر روی تنه نود درجه خم نموده و بیمار را کچ میگیرد کچ مزبور شامل تنه بوده و درین مورد احتیاجی به فلکسیون ستون فقرات کمری نیست. بحث جامع یکایک تکنیکهای فوق از بحث این مقاله خارج است.

معرفی بیمار

در سال ۱۹۶۱ ژ-د بیمار شانزده ساله سفید پوست برای نخستین بار به کلینیک ارتوپدیک این مرکز مراجعه نمود. شکایت اصلی بیمار از کمر درد مداوم چندین ماهه از نوع اسکروز تومیک بود. درد مزبور در ناحیه لامبوسا کمره بوده و باعضاء سافله انتشار نداشت. خم شدن بطرف جلو باعث نخفیف درد ولی ایستادن و راه رفتن باعث تشدید آن میشدند. سرفه و عطسه اثری در میزان درد نداشتند.

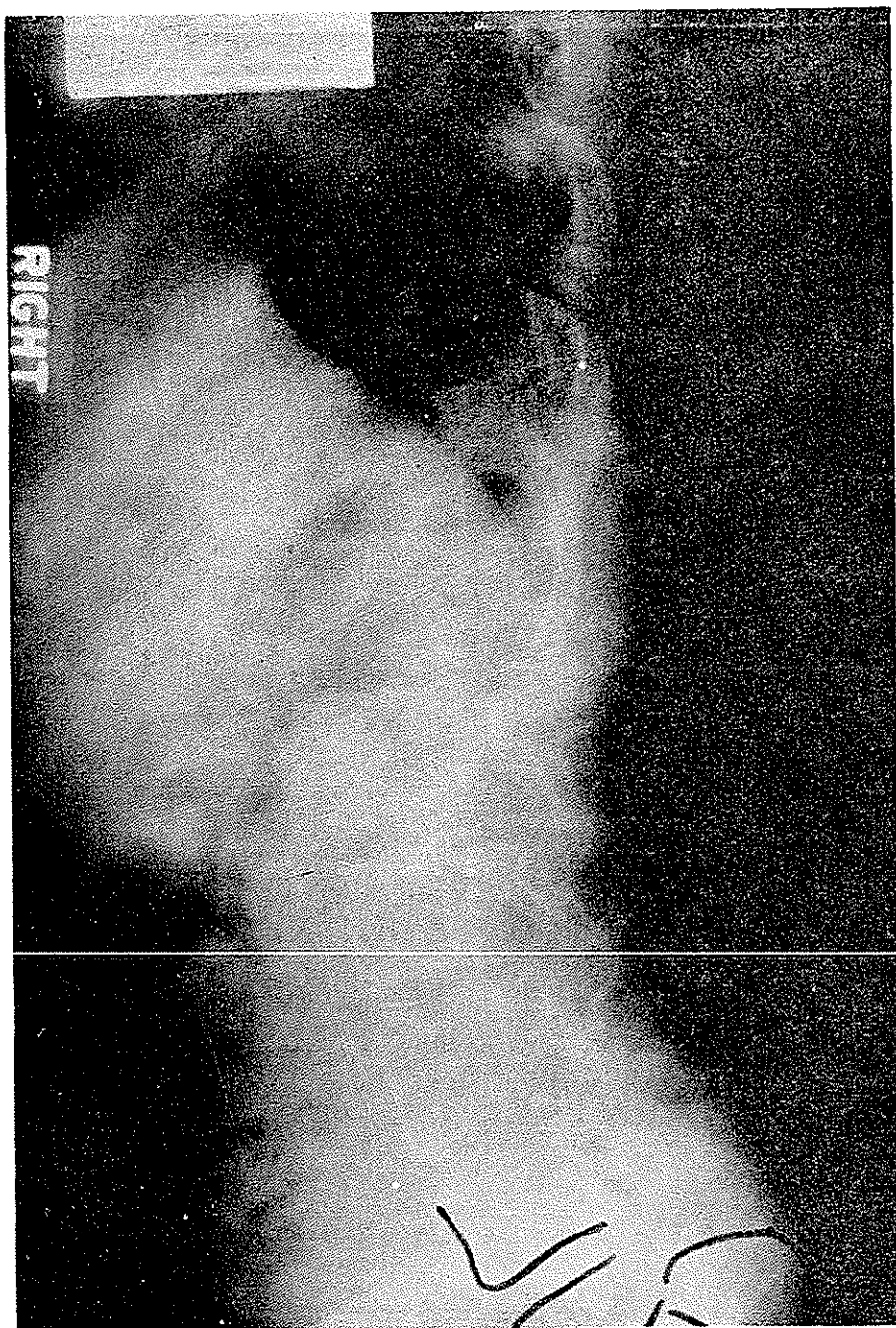
امتحان بیمار جوانی شانزده ساله را با ساختمان عضلانی متوسط نشان میداد. امتحان عمومی از هر نقطه نظر طبیعی بود. امتحان ناحیه کمری لوردوز واضح را نشان میداد رفلکسها و امتحانات لابراتواری از هر لحاظ طبیعی بودند. در سابقه بیمار هیچگونه علت ضربه‌ای موجود نبود. رادیوگرام ناحیه کمری لیز خوردگی ستون فقرات در روی ساکرم را بمیزان بیست و پنج در صد نشان میداد

همچنین وجود آسیب در ناحیه بین مفصلی بطور دو طرفه روشن بود . با معالجات طبی برای مدت شش هفته درین بیمار نتیجه مطلوبی حاصل نشد و بعلا شریاط تحصیلی و اینکه بیمار نمیتوانست مدت زیادی بستری باشد تکنیک ژیل در بیمار بکاربرده شد پس ازده روز بخیه‌ها برداشته و بیمار

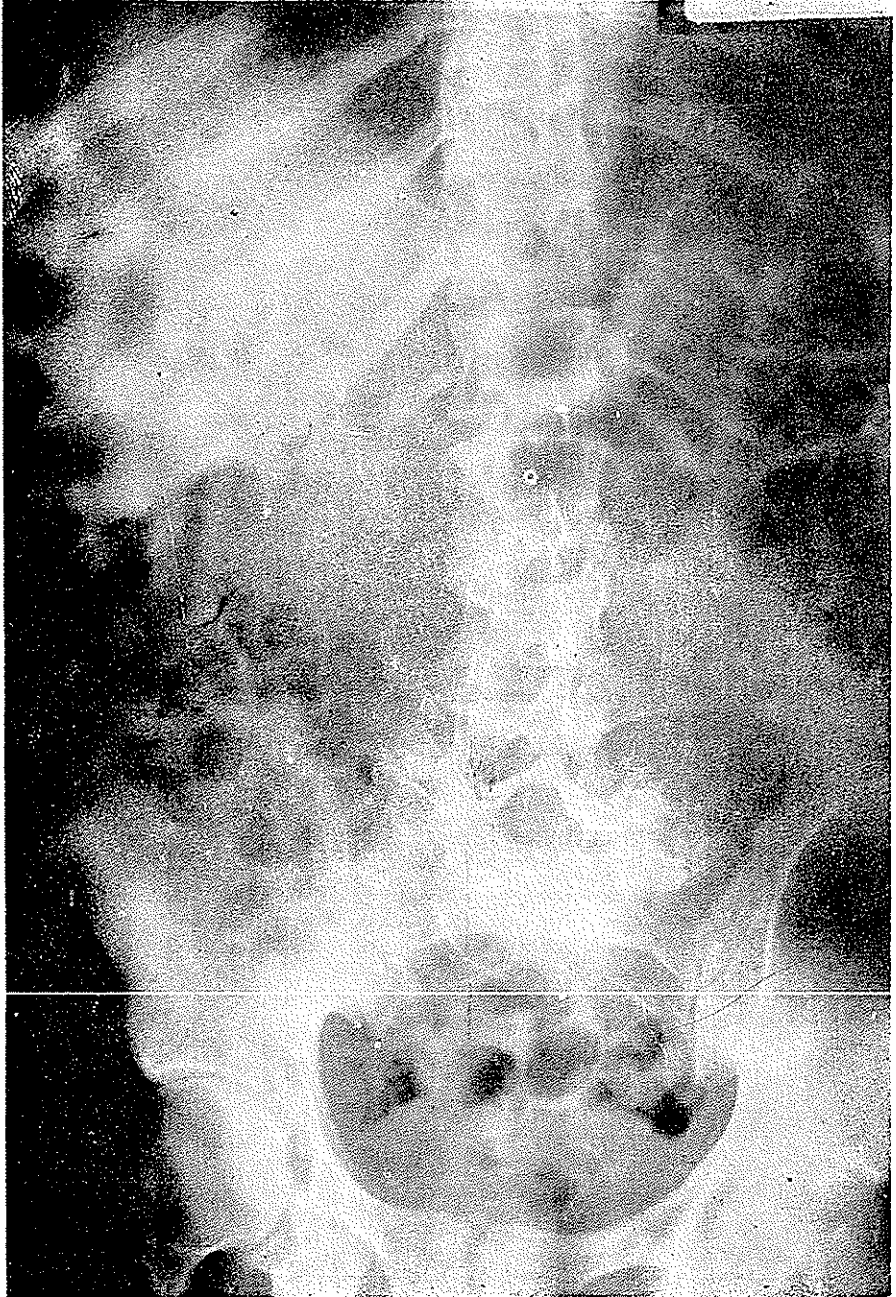


شکل (۸) لغزندگی صدرصد

با از بین رفتن کامل کمر درد از بیمارستان مرخص گردید . با وجود اینکه باو کوشزد گردید که



شکل (۹) جوش خوردگی ناحیه چهارمین پنجمین مهره کمری و ساکرم



شکل (۱۰) جوش خوردگی ناحیه چهارمین و پنجمین مهره کمری و ساکرم
 برای معالجه جامعتری (جوش دادن مهره‌های چهارم و پنجم به ساکرم) مراجعه نماید ولیکن تا
 مدت سه سال در کلینیک ظاهر نشد و هنگامیکه برای باردوم در ژانویه ۱۹۶۴ با این کلینیک مراجعه

نمود شکایت از کمر درد شدید از نوع اسکلترومیک داشت درد مزبور گاهگاه بخلف ران راست تیر میکشید بیمار در چند ماه اخیر متوجه شده بود که قدرت فلکسیون و اکستنسیون شست پای راستش کمتر از طرف چپ است .

امتحان بیمار لوردوز شدید کمری . حساسیت ناحیه لامبوسا کره ۱ و از بین رفتن رفلکس آشیل را در طرف راست نشان میداد . حساسیت جلدی در قسمت خلفی شست پای راست کم تر از معمول بود . ضعف ماهیچه خم کننده شست ۲ پا و راست کننده شست ۴ پا مشهود بود . امتحانات عمومی ولا بر اتواری طبیعی بودند . رادیو گرام درین موقع لیز خوردگی صد درصد را در ناحیه لامبوسا کره نشان میداد ، با در نظر گرفتن سابقه بیماری و سن بیمار عمل جراحی با تکنیک واتکینز^۴ در تاریخ ۱/۱۷/۶۴ در هر دو طرف انجام گردید . دیسک بین مهره پنجم و سا کرم که بطرف عقب پرولاپسه شده بود و بر روی عصب پنجم فشار وارد آورده بود از راه میانی خلفی برداشته شد (شکاف قدیمی در خط وسط باز شده و چون قبلا بیمار با تکنیک ژیل عمل شده بود برداشتن دیسک بسیار کار سهلی بود) . پس از ده روز بخیه ها برداشته شده و پس از بستری بودن برای هشت هفته در بیمارستان با کرسر و بلیامز مجهز شده و از بیمارستان مرخص گردید . بیمار مزبور برای آخرین بار در ۹/۲۲/۶۴ درین کلینیک دیده شد از لحاظ بالینی کمر درد ریشه ای و موضعی بکلی از بین رفته و از لحاظ رادیوگرافی جوش خوردگی کامل دو طرفه در ناحیه لامبوسا کره موجود بود . بیمار مزبور فعلا بعنوان مکانیک استخدام شده و شکایتی از کمر درد مزمن ندارد .

[(اشکال ۹ و ۸) و شکل ۱۰]

REFERENCES

1. Adkins, E. W. O.: Spondylolisthesis, J. Bone Joint Surgery. 37 - B: 48, 1955
2. Depalma, A. F., and Marone, P. J.: Spondylolysis following spinal fusion, Clinical Orthopaedics. 15: 208, 1959
3. Earp, Ralph: Personal communication .
4. Epstein: The spine, Lea and Febiger.
5. Gill, G. G., Manning, J. G., and White, H. L.: Surgical Treatment of Spondylolisthesis without spinal fusion, J. Bone Joint Surgery. 37-A: 493, 1955 .
6. Harmon, P. H., and Abel, M. S.: Correlation of Multiple objective diagnostic methods in lower lumbar disk disease. Clin. Orthop. 28: 132, 1963 .
7. Mercer, W.: Spondylolisthesis with a description of a new method of operative treatment and notes on ten cases. Edinburgh M. J. 43: 545, 1936 .
8. Phalen, G. S., and Dickson, J. A.: Spondylolisthesis and tight hamstrings, J. Bone Joint Surgery, 43-A: 505, 1961.
9. Steindler, Arthur: Kinesiology, 1955, Thomas.
10. Straus, W.: Fossil Evidence of the evolution of the erect bipedal Posture: Clin. Orthop., 25: 9, 1962 .
11. Turek: Orthopedics. 1959 .
12. Watkins, Melvin B.: Posterolateral fusion of the lumbar and lumbosacral spine, J. Bone Joint Surgery, 35 - A: 1014, 1953 .
13. Wiltse, L. L.: Spondylolisthesis in children. Clin. Orthop. 21: 156, 1961 .