

«ارتدنتسی»

دکتر ریاض *

دکتر مصباح **

بختی از پروگناسی و رتروگناسی

در ارتدنتسی دو حالت خاص از ناهنجاری‌های مختلف وجود دارد که هر گاه یکجا در فك بالا و پائین مشاهده گردد تشخیص آنها از یکدیگر مشکل و در بعضی حالات استثنائی هم که بعداً خواهیم دید گاهی تقریباً غیر مقدور است.

این دو حالت خاص پروگناسی^۱ و رتروگناسی^۲ است.

I - بطور مثال فرض کنیم در مشاهده بالینی طفلی دیده شود که فك پائین عقبتر از فك بالا قرار دارد بطوریکه بین دندانهای پیشین دو فك فاصله‌ای موجود بوده و اکلوژیون نیز بحال طبیعی نباشد حال در این حالت با نگاه سطحی اول مشکل است که عارضه را پروگناسی فك بالا بدانیم یا رتروگناسی فك پائین یعنی مسبب بروز فاصله بین دو فك را کدام يك از دو نوع ناهنجاری یاد شده بدانیم.

II - برعکس حالت نامبرده در مشاهده کلینیکی طفلی می‌بینیم که فك پائین جلوتر از دندانهای فك بالا قرار دارد و بر خلاف وضع طبیعی که باید دندانهای پیشین فك بالا نك فوقانی ثنابای پائین را بپوشاند در این مریض دندانهای پیشین فك پائین دندانهای بالا را پوشانده و در جلوی آنها قرار دارد. باز در این حالت و با نظر سطحی اولیه شاید کمی مردد بمانیم که عارضه و نوع ناهنجاری را پروگناسی فك پائین بدانیم یا رتروگناسی فك بالا

واضح است با توجه و دقت بعوارض ناشیه و تغییرات حاصله در صورت و وجود علائم صورتی غیر طبیعی بشخص صحیح نزدیک می‌شویم چنانچه در حالت (I) اگر علائم ناهنجاریهای:

۱- پروشیلی^۳ شدید لب بالا

۲- وستیبولوورسیون^۴ دندانهای بالانوام بادیاستم

** رئیس درمانگاه ارتدنتسی

* استاد و مدیر گروه ارتدنتسی

1-Prognathie 2-Retrognathie 3-Procheilie 4-Véstimulo_Version

۳- بدی وضع تکلم در اثر پیش آمدگی دندانها

۴- عوارض تنفسی.

۵- سیمای غیر طبیعی

مشاهده شود تشخیص پروکناسی فك بالا برای ما محقق میگردد و فاصله موجود بین دو فك را باید بعلمت همین پروکناسی فك بالا دانست و فك پائین وچانه را طبیعی بحساب آورده و بیشتر باید بدرمان فك بالا توجه داشت .

و باز چنانچه درحالت (I) علائم ومالپوزیسیونهای زیر مشاهده شود:

۱- عقب قرار گرفتن تمامی فك پائین نسبت بحجمه بخصوص فك بالا

۲- اختلالات مفصلی دندانها

۳- رتروشیلی^۱ شدید لب پائین

۴- رتروژنی چانه^۲

وجود يك رتروکناسی فك پائین مشخص شده و فاصله موجود را باید بعلمت ناهنجاری فك پائین دانسته و فك بالا را طبیعی محسوب داشت واصل عملیات درمانی را هم باید روی فك پائین در نظر گرفت.

حال اگر علائم ذکر شده فوق در هیچ يك از دو فك ولها وچانه مشاهده نشد یعنی درجه و میزان پروکناسی ورتروکناسی آنقدر کم بود که علائم کلینیکی در فکین و صورت و حجمه کاملاً نمایان نبود معلوم است که تشخیص مشکل میشود زیرا ممکنست فك بالا را طبیعی و فك پائین دفورمه و یا بعکس فك بالا را دفورمه بدانیم و فك پائین را طبیعی در صورتیکه عملاً اینطور نباشد و ابرواسیون و اندیسها خلاف تشخیص ما را ثابت نماید، باینعلمت معلوم است که در تشخیص اشتباه نموده و در نتیجه از اتخاذ تصمیم برای انتخاب راه معالجه نیز منحرف شده و درمان نادرست و اشتباه پیش میرود و در نتیجه معالجه صحیح غیر مقدور میگردد یا درحالت II که چانه و فك پائین جلوتر از فك بالا قرار دارند اگر علائم صورتی و مالپوزیسیونهای زیر مشاهده گردند:

۱- پروشیلی لب پائین

۲- وستیبولوروسیون دندانهای پائین

۳- مزیکلوژیون دندانهای فك پائین

۴- پروژنی چانه

۵- ازدیاد فاصله نازومانوئیس

تشخیص پروگناتی فک پائین محقق می‌گردد و باید درمان روی آن بعمل آورد و جلو آمدگی دندانهای پائین نسبت به بالا را باید بعلت وجود همین پروگناتی فک پائین دانست یا بالعکس اگر علائم و ناهنجاریهای :

- ۱- رتروشیلی شدید لب بالا
- ۲- لنگوورسیون دندانهای پیشین بالا
- ۳- دیستوکلوزیون^۱ دندانهای مولر
- ۴- کوتاه شدن فاصله نازوماثونیر

مشاهده گردید باید ناهنجاری رارتروگناتی فک بالا دانسته و عقب رفتگی دندانهای بالا را نسبت به دندانهای پائین بعلت همین ناهنجاری دانست و درمان نیز روی همین فک بالا منحصر شده و فک پائین را کاملاً نرمال و طبیعی بدانیم و چنانچه این علائم ذکر شده مشاهده نکشت باز تشخیص مشکل شده و علت اصلی این اکلوزیون غیر طبیعی را نمیدانیم ناهنجاری کدامیک از دو فک بدانیم . لذا بنا بر امتداد کرده فوق در این حالت استثنائی که ناهنجاریها آنقدر مختصر است که علائمی در صورت و فکین ظاهر نمیسازند نباید از روی وضع دو فک نسبت بهم نوع عارضه را تشخیص داد زیرا بی شک ناهنجاری بطور صحیح مشخص نخواهد شد. بلکه باید روابط هر فک را با صورت و لبها و چانه بطور جدا گانه مطالعه نموده و بکمک اندیسه‌های ارتدنیسی نوع صحیح عارضه را مشخص نمود و پس از تشخیص مالفورماسیون باید منحصرأ روی همان فک دفورمه عمل نموده و درمان را ادامه دهیم . تا بکلی عارضه از بین رفته و محققاً عوارض ثانوی نیز که بعلت همین مالفورماسیون ایجاد شده است از بین خواهد رفت .

از طرف دیگر در ارتدنیسی خطا است اگر تنها بعلت اشکال در عمل و دیر رسیدن به نتیجه مکانیسم درمان را تغییر دهیم یعنی اگر مالفورماسیون مثلاً پروگناتی فک بالا مشخص شده نباید بگوئیم چون عقب بردن فک بالا مشکل است و دیرتر نتیجه میگیریم بیائیم و با جلو آوردن فک پائین این فاصله غیر طبیعی موجود بین دو فک را از بین ببریم زیرا با دست خود مالفورماسیون دیگری نیز ایجاد مینمائیم. یعنی با وجود پروگناتی فک بالا با این عمل فک پائین طبیعی را نیز به پروگناتی مبتلا میسازیم. فقط به تصور اینکه عمل روی فک بالا دشوارتر از فک پائین است. ولی باید اذعان نمود نکته ای که کمتر بدان توجه میشود این موضوع مهم است چرا که اغلب میخواهیم راه سهل را در نظر گرفته و درمان سمپتوماتیک را معمول داریم .

در صورتیکه در بخش ارتدنیسی دانشکده دندانپزشکی از مکتب زیر پیروی میشود یعنی درمان

اختصاصی روی فک دفورمه و باتوجه بتمام اصول درمانی ارتدنیسی بعمل میاید.
زیرا ما بیشتر معتقد بدرمان های اتیولوژیک و پاتوژنیک ارتدنیسی هستیم به درمان سمپتوماتیک .
یعنی بدون هیچگونه توجه باشکال کار روی فک و با فکین دفورمه و ناهنجار عمل میکنیم و
پس از اتمام دررسمان^۱ در یک یا هر دو فک خواهی نخرای عالی^۲ و عوارض سمپتوماتیک هم بر طرف
خواهند شد .

پس نتیجه میگیریم که نباید تنها با مشاهده جلو یا عقب بودن فک پائین نسبت بفک بالا
فوراً در تشخیص عجله نمائیم .

بلکه پس از برداشت دقیق ابروآسیون و قالب های لازم و بعد از مطالعه چند روز و
بکمک اندیسها، بوسیله تشخیص دقیق سمپتوماتیک و دیفرانسیل نوع عارضه را تشخیص داده و متکی
بدرمانهای اتیولوژیک و پاتوژنیک عوامل و سبب اصلی را از بین برده و درمان مینمائیم و درمان
سمپتوماتیک را برای مراحل بعدی محفوظ میداریم یعنی اگر مسبب این جلو آمدگی فک پائین
نسبت به بالا رتروگنآسی فک بالا است درمان رتروگنآسی فک بالا را مخصوصاً در نظر گرفته
توجهی به از بین بردن این فاصله نمیکنیم .

چرا که مطمئناً بعد از اتمام دوره معالجات مخصوص اتیولوژیک و پاتوژنیک عوارض و علائم
موجود نیز از بین میروند .

اینک ابروآسیون^۱ از بیماران درمان شده در بخش ارتدنیسی دانشکده دندانپزشکی راملاحظه
خواهید فرمود .

رتروگنآسی فک بالا

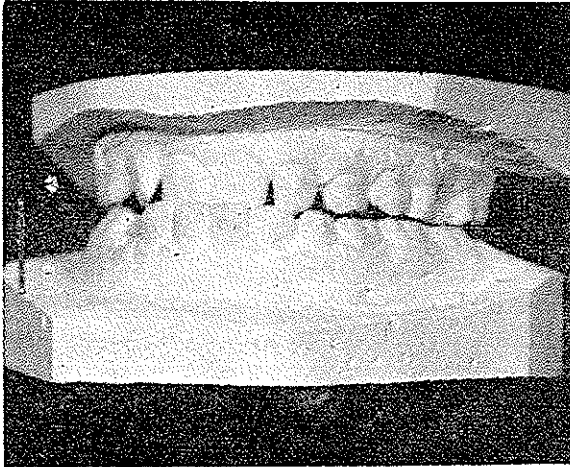
ابروآسیون^۱ از بخش ارتدنیسی

پ - م - ۱۱ - ساله در تاریخ ۲۰/۷/۴۱ به بخش ارتدنیسی دانشکده دندانپزشکی مراجعه
نموده است .

ضمن برداشت ابروآسیون کامل طبق مدل بخش و تهیه عکسهای رخ و نیمرخ و رادیوگرافی
های لازم، دو قالب بالا و پائین جهت مطالعه و تشخیص ناهنجاریهای فکین تهیه گردید .

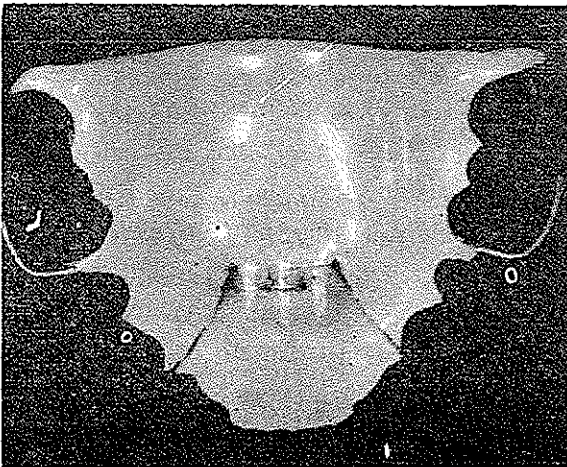
مشاهدات کلینیکی - با بررسی دهان و استفاده از شاخصها و اندیسهای مخصوص ارتدنیسی
مشخص گردید که دندانهای پیشین فک بالا عقب تر از دندانهای فک پائین قرار گرفته «لنگورسیون»
فک نیز مبتلا بدعقب رفتگی یا رتروگنآسی ناحیه قدامی^۲ میباشد .

بطوریکه در عکس شماره ۱ نیز کاملاً مشهود است برخلاف حالت طبیعی دندانهای قدامی
فک بالا و مجموعه فک عقب تر از جانه فک پائین قرار دارند. در نتیجه علاوه بوضع زشت ناهنجار
که برای طفل ایجاد گردیده عمل جویدن و بریدن غذا نیز بعلت اینکه دندانهای بالا عقب تر از
دندانهای پائین قرار گرفته باشکال انجام میشد.



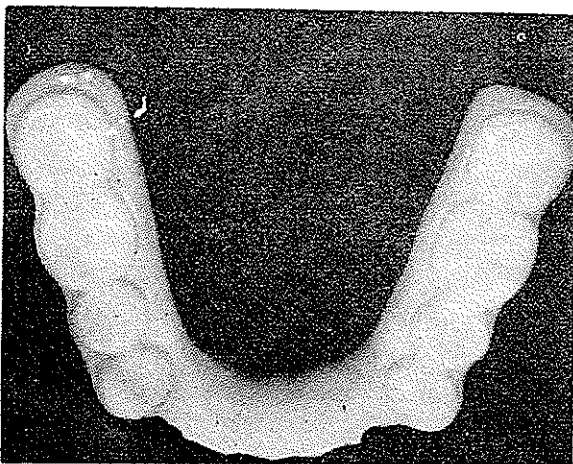
تشخیص مورفولوژی - با توجه به ابرو-سیون و قالب دندانها و مشخص نمودن پانسیاد (علامت پنجگانه) بیمار از تیب فسفوکلسیک تشخیص داده شد بدیهی است در این تیب انتخاب آپاریهای مورد نیاز و درمان سهل تر از سایر تیب ها است .

درمان - با توجه بمطالعات اتیولوژیکی دفورماسیون جلو آوردن فك بالا را منظور نظر قرار داده و از این راه درمان را شروع نمودیم برخلاف اشتباه نظر بعضی که معالجه را از نظر مشاهدات سمپتوماتیک انجام میدهند ما عامل ناهنجاری و مسبب را درمان میکنیم نه وضع و حالت موجود را بدون توجه بمعامل اصلی.

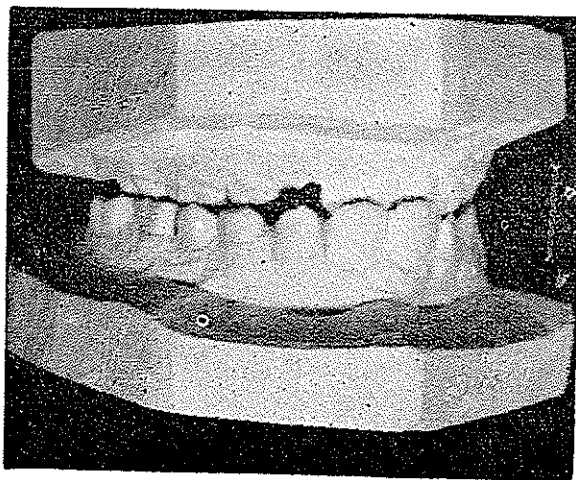


لذا برای درمان رتروکناسی فك فوقانی نوعی آپاری انتخاب و آماده نمودیم که در فك بالا

قرار گرفته و توسط پیچی که در جهت قدامی خلفی بازو بسته میشود قسمت قدامی فك و دندانها را که مبتلا به رتروکناسی هستند بجلو میراند.
ولی عاملی مانع انجام کار میگردد و آن دندانهای پیشین فك پائین هستند که در جلوی دندانهای فوقانی قرار دارند. لذا برای رفع این مانع آپاری دیگری تهیه نمودیم بنام کوتیرا دو طرفی که در فك پائین و روی دندانها قرار گرفت.



این کوتیرا کریلی يك آرتیکولاسیون ثانوی و مصنوعی برای مدت لازم جهت طفل ایجاد نمود در نتیجه دیگر دندانهای قدامی فك پائین مانع جلو آمدن دندانهای فوقانی نمیشدند.



1- Gouttière

البته بیمار میتواند یکمک کوتیر فوق عمل جویدن را بخوبی انجام دهد. بطفل ووالدیش دستور داده شد که هر هفته دوبار پیچ را باز نماید تا دندانها و بلوک قدامی فك بسالا بمرور بجلو متمایل گردند ضمناً هفته ای یکبار نیز به بخش ارتدنیسی مراجعه نموده تحت کنترل باشد.

پس از ۷ ماه ناعنچاری ومانفورماسیون کاملاً مرتفع گشته وهمانطوریکه درعکس شماره ۴ مشاهده میگردد:

- ۱- دندانهای ثنایای بالا که پشت ثنایای پائین بودند بردیف طبیعی ومنظم درآمدند
- ۲- اکوزیون غیر طبیعی طرف چپ بیمار منظم ونزدیک بوضع کاملاً طبیعی درآمد.