

دکتر احمد قانع بصیری

رئیس درمانگاه آموزشی بخش کودکان
بیمارستان پهلوی

فئو کرموسیتوم راجعه و فئو کرموسیتوم فامیلیال

RECURRENT PHEOCHROMOCYTOMA
AND
FAMILIAL PHEOCHROMOCYTOMA

فئو کرموسیتوم توموری است که در اطفال بندرت دیده میشود و معمولا مبتلایان بان در يك فامیل واحدند و خصوصا در یک فرد مبتلی گزارش رجعت دومرتبه مرض خیلی نادرتر است تنها راپورتی که تا بحال داده شده است توسط دکتر Thomas Cone بود که در پسر ۸ ساله که مبتلی بفئو کرموسیتوم عمل شده بعد از ۲۹ ماه فئو کرموسیتوم مجدد در گردن پیدا میکند و شرح مفصل و درمان او را در مجله اطفال آمریکا منتشر مینماید.

نادر بودن بیماری در کودکان و مشاهده آن در دو برادر و احتمالا در پدر آنها مرا برآن داشت که شرحی از این بیماری را با مطالعات کلینیکی و آزمایشگاهی جدید بنگارش در آورم. قبل از بحث موضوع برای دانستن اجداد سلولهای فئو کرموسیت لازم است ربط این تومور را با سرطانهای دیگر

همین نسج خلاصه کنم و بعد بخود مبحث پردازم.

۱- سلولهای اولیه که موسوم به نوروگون (۱) یا سمپاتوگون (۲) میباشند، مادر سلولهای سمپاتیک و کرومافیل بشمار آمده از حیث اندازه و ساختمان بی شباهت به منوسیت نیستند این سلولها موجد تومورهای فوق العاده خطیری هستند که در دوره جنینی یا سال اول عمر دیده میشود و بانها نوروگونوم (۳) یا سمپاتوگونوم (۴) میگویند.

۲- از سلولهای مزبور نوروبلاست یا سمپاتوبلاست بعمل میآید که واسطه بین سلولهای مادر و سلولهای بعدیست این سلولهای حد وسط است که موجد نوروبلاستوم یا سمپاتوبلاستوم بوده تومورهای وخیم و مخصوص بکودکان را که بنقاط گوناگون متاستاز میدهد درست میکنند.

۳- از سلولهای گانگلیون سمپاتیک

1 - Neurogone

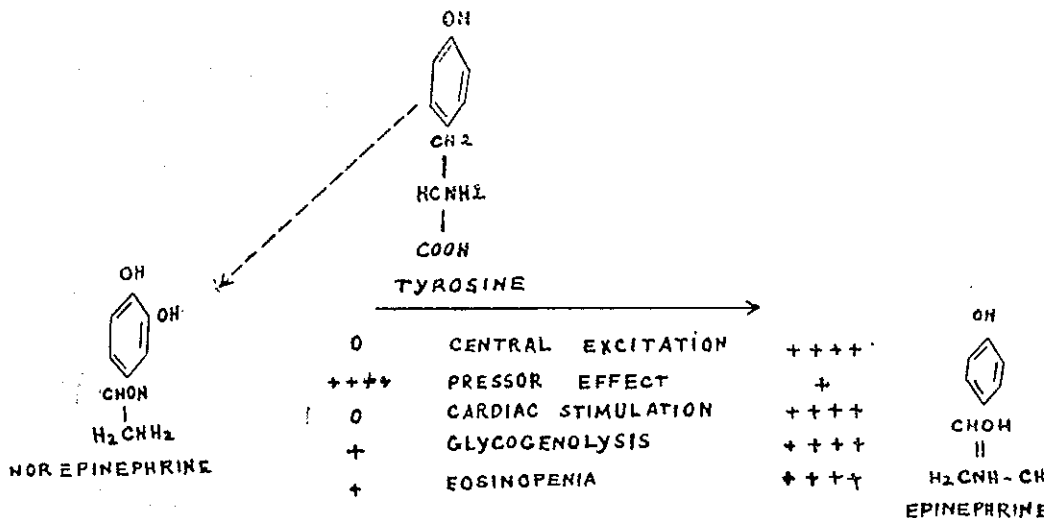
3 - Neurogonioma

2- Sympathogone

4- Sympathogonioma

تومورنیک خیمی بعمل میآید که بان کانگلیو نوروم (۱) میگویند (۷) و (۱۰) نفرین میکند (۸) این دو ماده اولی را در بین سالهای ۱۹۰۲-۱۸۹۸ توسط ABEL, Firth و دومی را در سال ۱۹۴۶ توسط von Euler از قسمت مرکزی آدرنال بدست آوردهاند و هر دو ماده Catecholamines ای هستند که از تیروزین مشتقاند و بواسطه يك دسته N-Methyl باهم متمایز شدهاند و اعمال و ساختمان آن را میتوان در شمای زیر خلاصه نمود.

آندوکراین این سلسله است که تومور آن ترشح هورمن میکند و همان سلولهای کرومافیل است که تولید کرومافینوم (۲) یا فتوکر موسیتوم میکند که موضوع مقاله است. تومورهای فتوکر موسیتوم از سلولهای کرومافین تشکیل شده است که بمقدار زیاد ترشح اپی نفرین ونوراپی



1 - Ganglioneuroma

2 - Chromaffinoma

((اعمال و فورمول ایی نفرین و نورایی نفرین))

عمل بیولوژیکی این دو هورمن متمایز بوده ولی هر دو ماده دربالا بردن فشار خون بادو مکانیسم مجزائوثرآند باین معنی که نورایی نفرین مسبب وازوکنستروکسیون سطحی وبالا بردن فشار سیستولی و دیاستولی شده ودر خروج مقدار خون از قلب و تحریک پذیری میوکارد بی اثر است گواینکه مختصری میزان ضربانهای قلب را کم میکند در صورتی که ایی نفرین موجب وازودیلاتاسیون عمومی باستثنای عروق پوست بوده و بالنتیجه در خروج مقدار خون از قلب ودر میزان ضربانهای قلب ودر فشار سیستولی موثر و آنها را زیادتر میکند در حالیکه در فشار دیاستولی بی اثر است ولذا بهمان اندازه باقی میماند و این اعمال توسط اثری است که مستقیماً در روی عضله میوکارد و هدایت نسوج دارد که دوسر دسته آن آریتمی هائی هستند که با منشاء بطنی پیدا م توند و بطور کلی ایی نفرین بیشتر اثر متابولیسمی داشته و باعث ازدیاد مصبف اکسیژن و متابولیسم بازال و بال بردن درجه حرارت و تسریع در عمل آیمیکوژن سازی کبد میشود و بعلاوه مولد تحریک دستگاه مرکزی عصبی نیز میباشد و خود این اختلافات است که شاید علائم مختلفی را که در فئوگر موسیتوم مشاهده میکنیم درست میکند ولی مع الوصف نورایی نفرین بیشتر مسئول فشار خونهای پارکسیسمی در اینقسم

بیمارانست (۷) غلظت متوسط ایی نفرین در پلاسما ۱۵-۱ میلی گرم درلیتر و نورایی نفرین ۲-۵ میلی گرم درلیتر بطور تقریب در تمام خون میباشد.

مقدار طبیعی آنها را در ادرار ۲۴ ساعت ۴۵-۱۵ میلی گرم با در نظر گرفتن اینکه نسبت نورایی نفرین بایی نفرین شش بیک است.

شیوع و محل بیماری: بایستی دانست که برای اولین بار تشخیص این بیماری در ۱۹۲۲ داده شد و تا ۱۹۴۷ بیش از ۲۸۱ مورد در دنیا گزارش شده که قسمت اعظم آن بعلت پیدا شدن وسائل و آزمایشهای متعدد در همان سال ۱۹۴۷ تشخیص داده شده است. سن بیماران با در نظر گرفتن مواردی که بعد از این تاریخ توسط دانشمندان دیده شده است در کمتر از چهارده سال و شروع مرض بطور متوسط در هفت سالگی بوده است در یکی از گزارشها مبتلایان پسر بیش از دختر و از حیث رنگ هم تفاوتی وجود نداشته است (۲) اندازه آن از ۰.۵ تا ۲۸ سانتیمتر قطر آن متغیر است.

محل آن مختلف است: در حدود ۹۰ درصد از موارد منشاء آن در آدرنال (در بالفین معمولاً در آدرنال طرف راست میباشد) که بیشتر حالات در آدرنال طرف راست و کمتر در طرف چپ است. و در حدود ۲۰ درصد از موارد تومور متعدد و یا دو طرفی است و بالاخره در حدود ۱۵ درصد از موارد خارج از

حمله مرض جمع کرد و حتی المقدور بیمار تا ۸ ساعت قبل از جمع آوری نباید هیچگونه دارویی مصرف کرده باشد. در این بیماری نوراپی نفرین در ادرار تمام بیماران زیاد میشود درحالی که اپی نفرین همیشه اینطور نیست و از این رو باید رابطه مستقیمی بین این دو ماه در تومور و ادرار باشد ۸۰

در تشخیص افتراقی تنها بدکر اسامی بیماریهایی که مسبب فشار خون بالاچه بطور دائم وچه بشکل پارکسیسمی در کودکان هستند قناعت میشود. کوآرکتاسیون آئورت، آزار کلیوی حاد بیماری آرتریولها (پری آرتریت و غیره). ناهنجاریهای کلیوی (کیست مادرزادی - آپلازی کلیه) - آکرو دینی هیپرتیروییدسم - سندروم کوشینک - آدرنوژنیتال سندروم. فشار خونهای اصلی - گاهی نورو بلاستوم.

درمان: برداشتن تومور توسط عمل جراحی در اسرع وقت است خصوصاً که با اعمال جراحی جدید مرگ و میر خیلی کم شده است.

از بیهوشی با Cyclopro-pane بعلت اینکه فشار خون را پائین میآورد باید اجتناب کرد - دستکاری بتومور در هنگام عمل فشار خون را ناگهان بالا میبرد. و باید مراعات کرد که قبل از بستن عروق فشار مختصری در صورت امکان بتومور داد و بعد آنها را لیگاتور کرد. خطر عمده افتادن ناگهانی فشار خون است لذا در هنگام عمل باید

فوق منفی بود ولی فنوکر موسیتوم موجود بوده گزارش شده است. بنزودیوکسان از دسته

Carbontertiarynitrogen

شبهه به اپی نفرین است که عمل وقفه دارد.

د - تست Regitine :

رزی تین هم مثل بنزودیوکسان است منتهی عمل وقفه آن بیشتر است وبعلاوه میتوان آنرا از راه دهان - داخل عضله - داخل ورید تجویز نمود و اثر فشار خون پائین آوردن آن هم بیشتر و هم بمدت طولانی تر است و هیچگونه اثر سوئی هم ندارد.

مقدار دارو را میتوان ۲۵ - ۱ میلی گرم داخل عضله و یا ۲۵ میلی گرم از راه دهان و یا ۳۵ میلی گرم از راه رگ به بیمار تجویز نمود اثر آن بر حسب راه تجویز از ۷ ساعت تا ۲۰ - ۲ دقیقه ظاهر خواهد شد و در مواقعی که بیمار اوره خون بالا داشته باشد و یا از مسکنها و منومها و یاداروهای ضد فشار خون استفاده کرده باشد نتیجه منفی ملاحظه خواهیم کرد ۷ و ۸

ه: بهترین متد برای تشخیص اندازه گیری Catechols در ادرار است و این توجه توسط دو دانشمند بنام VON Euler و Engel در ۱۹۵۰ شد که ملاحظه کردند در بیماران فنوکر موسیتومی مقدار Catechol amines در ادرار به بیش از ۵۰ میلی گرم اپی نفرین در روز میرسد. ادرار را باید در موقع

تا ٩ ماه ازهرلحاظ طبیعی بود وبعءاز آن علائم بیماری دومرتبه ظاهر شد باینمعنی که فشار خون دومرتبه بالارفت و مقءارات کولامین دوباره افزایش پیدا نمود و غیره و غیره سبب شد که بنده دوترم فوق را برای مقاله خود انتخاب نمایم .

از نظر پیدا شدن چند مورد در يك فامیل گواينکه خیلی نادر است ولی پیدا شدن آن در دو برادر بسن كمتر از دهسال ودو طرفی بودن تومور دريك طفل و پدر او بنظر میرسد که بسیار قابل توجه باشد وباتوجه بسنكات فوق و دانستن فشار خون بالا ودائم دراین بیماری نزد كودكان همیشه باید در برخورد باینقسم بیماران دقت بیشتر نمود زیرا باتشخیص آن وسپردن بیمار بدست جراح وقت مفتنمی از دست نرفته است .

متعدد بودن تومور را در بیماران گزارش داده اند باین ترتیب که تومور آدرنال را عمل کرده اند ولی حال بیمار و علائم کلینیکی و آزمایشگاهی اصلاح نشده است تحقیق بیشتر نشان داده است که مثلا تومور دیگری در قفسه صدري

Intrathoracic pheochromocytoma

دو مرتبه پیدا شده است که پس از برداشتن تومور دوم وضع بیمار رو به بهبود رفته است ولی چه در بیمار دكتر Cone که بعد از ٢٩ ماه بهبود مریض

داخل ورید سرم گلوکز و وصل باشد و خصوصاً طوری باشد که بتوان در آن واحد در رگ تزریقات ممکن دیگر را انجام داده در ٢٥٠ سی سی محلول سرم گلوکز و یا فیزیولژی ٢-١ میلی گرم نوراپی نفرین اضافه کرد که فشار خون را در حد متوسطی نگهدارد و در صورت کم شدن ذخیره آدرنو کورتیکال در تعقیب برداشتن تومور در هنگام عمل لازم است ١٠٠ میلی گرم ئیدرو کورتیزون داخل رگ تجویز نمود وبعءاً مقدار دارو را بتدریج در عرض چندروز کم باید کرد . بعضی قبل از عمل مقءاری ژریتین و یا بنزدیوکسان نیز برای جلوگیری از پائین افتادن فشار خون استفاده میکنند ولی معلوم نیست که خوب باشد . بعد از عمل هم مدتی فشار خون بالا خواهد بود ودر عرض چند هفته طبیعی خواهد شد . واگر فشار خون بالا ماند ویا حتی زیادت ر شد تستهای فوق را باید انجام داد در صورت مثبت بودن باید دومرتبه تجسس شود شاید فئوكرموسیتوم متعدد و یا در يك نقطه دیگر از بدن باز هم موجود باشد (مراجعه بشرح حال بیمار مورد بحث) : در شرح حالی که گذشت طفل علاوه بر اینکه پدر وبرادرش مبتلی بودند و خصوصاً برادر وی که تا ده ماه پس از عمل من میدیدم وضعش خوب و هیچگونه ناراحتی نداشت و هم چنین خود كودك که بعد از عمل مرتبه اول

دومرتبه علائم ظاهر شده و اینمرتبه در
گردن پیدا کرده است وچه دربیامارما
که پس از عمل مرتبه اول ۹ ماه حال او
بکلی ازهر لحاظ (کلنیک و آزمایشگاهی
در امتحانات مکرر) خوب شده و دومرتبه
علائم بیماری آشکار شده است درخور
تعجب و بسیار قابل توجه است مگر
اینکه ترم فنوکوموسیتوم راجعه را
بپذیریم .

REFERENCES

- 1 - RECURRENT PHEOCHROMOCYTOMA PEDS. VOL. 21, NO. 6
JUNE 58
- 2 - PHEOCHROMOCYTOMA IN CHILDREN PEDS. VOL. 19, NO. 1
JANUARY 57
- 3 - LA PRESSE MEDICALE 49 1960 (REVUE CANADIENNE DE
BIOLOGIE VOL. 19)
- 4 - BILATERAL FAMILIAL PHEOCHROMOCYTOMA J. CLIN.
ENDOCRINOL 7: 475, 1947
- 5 - EVALUATION OF NEW ADRENOLYTIC DRUG (REGITINE)
J.A.M.A. 149: 1628 1952
- 6 - CHEMICAL SCREENING METHODS FOR THE DIAGNOSIS OF
PHEOCHROMOCYTOMA AM. J. MED. 16: 310 1954
- 7 - ENDOCRINE DISORDERS IN CHILDHOOD & ADOLESCENCE
BY WILKINGS 1960
- 8 - TEXTBOOK OF PEDS. 7th. EDITION BY NELSON 1960
- 9 - PEDIATRIE PAR ROBERT DEBRE 1954
- 10 - ACTA MEDICA IRANICA VOL. NO. 3 1960

مجله دانشکده پزشکی شماره ۸ سال دوازدهم اردیبهشت ماه ۱۳۳۴ آقای دکتر
محمد قریب و دکتر قانع بصیری