

تظاهر غیر عادی پاپول‌ها و پلاک‌های کهیری خارش‌دار در حاملگی: گزارش موردی

تاریخ دریافت مقاله: ۱۳۸۹/۰۲/۲۱ تاریخ پذیرش: ۱۳۸۹/۰۸/۱۷

چکیده

امیر هوشنگ احسانی^۱
پدرام نورمحمدپور^{*۱}
سمانه جمشیدی^۱
حامد قاسمی^۲

۱- گروه پوست، بیمارستان رازی

۲- گروه چشم‌پزشکی، بیمارستان فارابی

دانشگاه علوم پزشکی تهران، تهران، ایران.

* نویسنده مسئول: تهران، خیابان وحدت اسلامی،
بیمارستان رازی، گروه بیماری‌های پوست

تلفن: ۰۲۱-۵۵۴۲۱۰۰

email: normohamad@razi.tums.ac.ir

مقدمه: پاپول‌ها و پلاک‌های کهیری خارش‌دار حاملگی (Pruritic Urticarial Papules and Plaques of Pregnancy (PUPPP) عمدتاً در بارداری‌های اول و در سه ماهه سوم دیده می‌شود و سیر خود محدود دارد. **معرفی بیمار:** خانمی ۲۴ ساله شکم اول چند ساعت بعد از ختم بارداری با راش شدیداً خارش‌دار که ابتدا روی شکم ایجاد و سپس به اندام‌ها گسترش یافته بود مراجعه کرد. از ضایعات مادر بیوپسی تهیه شد. در پاتولوژی شواهدی از ارتشاح سطحی لنفوسیتی با اندکی نوتروفیل و ائوزینوفیل منطبق با نمای کهیری PUPPP دیده شد. آزمون‌های ایمونوفلورسانس مستقیم و غیرمستقیم منفی بود. با توجه به نمای بالینی و نرمال بودن نتایج پاراکلینیک با تشخیص PUPPP برای بیمار درمان با کلوبتازول موضعی شروع شد که ضایعات بعد از یک هفته کاملاً ناپدید شد. **نتیجه‌گیری:** PUPPP ممکن است با تظاهراتی غیر کلاسیک بروز نماید و توجه به نمای بالینی و آسیب‌شناسی در کنار هم برای تشخیص لازم به نظر می‌رسد.

کلمات کلیدی: PUPP، پاپول‌ها و پلاک‌های کهیری خارش‌دار حاملگی.

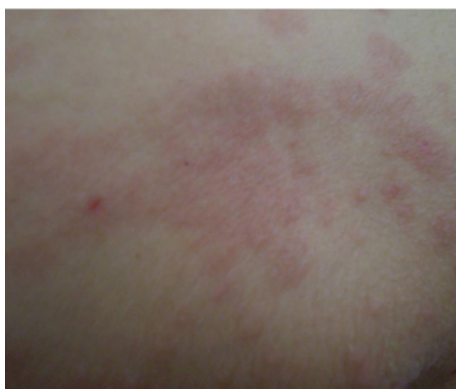مقدمه

پاپول‌ها و پلاک‌های کهیری خارش‌دار حاملگی (Pruritic Urticarial Papules and Plaques of Pregnancy (PUPP) یک بیماری خود محدود شونده بوده و عمدتاً در بارداری‌های اول و در سه ماهه سوم دیده می‌شود.^۱ اتیولوژی این عارضه هنوز به خوبی شناخته نشده است و معمولاً پس از پایان دوران بارداری به سرعت بهبود می‌یابد.^۲ شروع عارضه عمدتاً در اوایل سه ماهه سوم بوده و به ندرت بلافاصله بعد از تولد نوزاد نیز دیده شده است.^{۳،۴} ضایعات در طول استریاهای شکم شروع شده^{۵-۷} و ممکن است به اندام‌ها گسترش یابند هرچند در غالب موارد صورت و کف دست و پا درگیر نمی‌شوند. البته موارد نادری از درگیری صورت نیز گزارش شده است.^۸

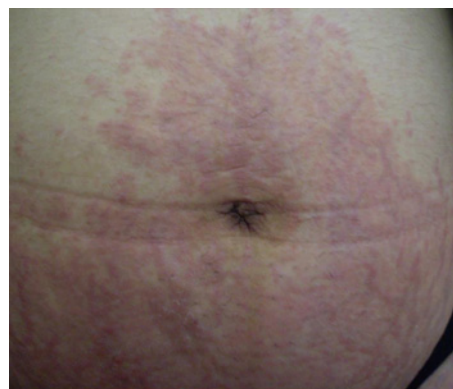
معرفی بیمار

خانمی ۲۴ ساله سفید پوست و شکم اول با یک راش شدیداً خارش‌دار تقریباً بلافاصله بعد از ختم بارداری جهت مشاوره درماتولوژی به درمانگاه پوست بیمارستان رازی تهران وابسته به

دانشگاه علوم پزشکی تهران مراجعه نمود. در سابقه بیمار بروز ضایعات را تنها چند ساعت بعد از ختم بارداری ذکر می‌نمود که ابتدا بر روی شکم ایجاد شده و سپس به سرعت به اندام‌ها و بقیه بدن گسترش یافته بود. در معاینه ضایعات به صورت پاپول‌ها و پلاک‌های شدیداً خارش‌دار در طول خطوط استریای موجود بر روی شکم ملاحظه شد (شکل ۱). ضایعات مشابهی به صورت کهیر و پاپول‌های خارش‌دار بر روی سینه‌ها نیز قابل مشاهده بود. معاینه اندام‌ها نیز به همین ترتیب ضایعات مشابهی را به شکل پاپول‌های خارش‌دار و بعضاً خراشیده شده (Excoriated) بر روی اندام‌ها و نیز سطوح داخلی ران‌ها نشان می‌داد (شکل ۲). نمای نزدیک ضایعات نیز نشان‌دهنده ماهیت کهیری آن‌ها بوده که با فشار محو شده و با قطع فشار مجدداً باز می‌گردند (شکل ۳). نوزاد بیمار بنا به معاینات اطفال انجام شده کاملاً سالم بوده و هیچ مشکلی به لحاظ کمبود وزن و سایر عوارض بارداری را نشان نمی‌داد. تغذیه نوزاد با شیر مادر ادامه یافت. در طول بارداری بیمار هیچ عارضه‌ای را نشان نداده بود و تمام معاینات ماهیانه و نحوه وزن‌گیری و فشارخون ایشان در دوره

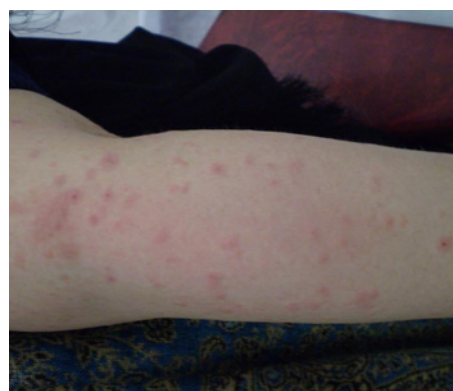

شکل - ۳: نمای نزدیک ضایعات



شکل - ۱: نمای ضایعات روی شکم - درگیری استریاها

برای بیمار درمان با کلوتنازول موضعی به میزان ۱/۵ لوله ۳۰ گرمی روزانه برای هفت روز و سپس کاهش تدریجی میزان دارو به صورت هفتگی شروع شد. همچنین برای کاهش علائم خارش و تحریک بیمار از کلرفنیرامین خوراکی به میزان ۱۲ میلی‌گرم روزانه در سه دوز منقسم استفاده شد. ضایعات بعد از یک هفته ناپدید شده و خارش بیمار به کلی از میان رفت. در پی‌گیری‌های بعدی سه و شش ماه بعد از زایمان مادر و نوزاد هر دو کاملاً سالم و بدون هیچ گونه عارضه پوستی ارزیابی شدند.



شکل - ۲: ضایعات اندام‌ها

بحث

PUPP یا همان پاپول‌ها و پلاک‌های کپیری خارش‌دار حاملگی شایع‌ترین درماتوز دوران بارداری به شمار می‌رود و شیوع آن در حد یک در ۱۶۰ مورد بارداری تخمین زده می‌شود.^۳ اتیولوژی آن هنوز به خوبی شناخته نشده است اما شیوع بالای آن در زایمان‌های اول^۹ احتمالاً نشانگر نوعی دخالت افزایش سریع وزن و کشیدگی جدار شکم و در نتیجه نوعی صدمه بافت همبند و القای یک واکنش افزایش حساسیتی در نتیجه آلرژن‌های رها شده از بافت می‌باشد.^{۱۱،۱۳} تئوری‌های مطرح دیگر افزایش سطح پروژسترون^{۱۲} از یک سو و رسوب DNA جنینی در بافت‌های مادری می‌تواند باشد.^{۱۳} تغییرات هورمونی مانند سطح کاهش یافته کورتیزول^{۱۴} در مادر و نیز اختلالات اتوایمونیتیه مربوط به افزایش فعالیت ایمنی رسپتور پروژسترون^{۱۵} همگی جزء تئوری‌های مطرح شده می‌باشند. نقش آنتی‌ژن‌های پدری در مواردی نشان داده شده است و می‌تواند به‌عنوان یک عامل بالقوه مطرح باشد.^{۱۶،۱۷} تاکنون هیچ گونه ارتباطی از

بارداری همگی در حد نرمال بودند. تمام تست‌های روتین آزمایشگاهی مادر در طی دوران بارداری و نیز نوزاد پس از تولد در محدوده طبیعی بود ضمن این‌که آزمایشات انجام شده در حین بروز بشورات نیز مورد غیر عادی را به‌جز افزایش خفیف تعداد گلبول‌های سفید WBC در حد ۱۰٪ نشان نمی‌داد. زایمان نوزاد با روش طبیعی و از طریق واژن انجام شده و جفت به‌طور کامل خارج شده بود. به‌جز یک دوز آنتی‌بیوتیک پروفیلاکتیک دو ساعت قبل از زایمان داروی دیگری برای مادر در خلال سه هفته قبل از زایمان و نیز در دوره بعد از زایمان تجویز نشده بود. در سابقه پزشکی قبلی مادر شواهدی به نفع اگزمای دست در گذشته وجود داشت. ضایعات مخاطی در مادر دیده نشد. از ضایعات مادر بیوپسی تهیه شد و در مطالعه میکروسکوپی نمونه پاتولوژی شواهدی از ارتشاح سطحی لنفوسیتی با اندکی نوتروفیل و ائوزینوفیل منطبق با نمای کپیری مورد انتظار در PUPP دیده شد. آزمون‌های ایمونوفلورسانس مستقیم و غیرمستقیم منفی بود.

همچنانکه در بررسی مطالعات فوق دیده می‌شود این عارضه عمدتاً در سه ماهه سوم و قبل از ختم بارداری دیده می‌شود و تنها در موارد نادری مانند بیمار ما ممکن است عارضه بعد از پایان بارداری دیده شود. بر اساس جستجوی انجام شده در PUBMED, SCOPUS, OVID تا به امروز تنها یک مورد مشابه PUPPP در دوران پس از بارداری گزارش شده است.^{۲۰}

PUPP با سایر بیماری‌های داخلی گزارش نشده است و این عارضه به‌طور عمده بر سیر بارداری و پیش‌آگهی آن تاثیر شناخته شده‌ای ندارد.^۳ درمان‌های پیشنهادی عمدتاً شامل استروئیدهای موضعی و در موارد شدید استروئید خوراکی هستند و نرم‌کننده‌های موضعی و بانسمان مرطوب در مواردی کمک کننده هستند.^{۱۸،۱۹} عود این عارضه نادر بوده و معمولاً خفیف‌تر از ایزود اولیه می‌باشد.^۳

References

- Holmes RC, Black MM, Dann J, James DC, Bhogal B. A comparative study of toxic erythema of pregnancy and herpes gestationis. *Br J Dermatol* 1982;106(5):499-510.
- Yancey KB, Hall RP, Lawley TJ. Pruritic urticarial papules and plaques of pregnancy. Clinic experience in 25 patients. *J Am Acad Dermatol* 1984;10:473-80.
- Charles-Holmes R. Polymorphic eruption of pregnancy. *Semin Dermatol* 1989;8:18-22.
- Black M, Stephens C. The specific dermatoses of pregnancy: the British perspective. *Adv Dermatol* 1991;7:105-27.
- Lawley TJ, Hertz KC, Wade TR, Ackerman AB, Katz SI. Pruritic urticarial papules and plaques of pregnancy. *JAMA* 1979;241(16):1696-9.
- Nurse DS. Prurigo of pregnancy. *Australas J Dermatol* 1968;9(3):258-67.
- Bourne G. Toxaemic rash of pregnancy. *Proc R Soc Med* 1962;55:462-4.
- Alcalay J, David M, Sandbank M. Facial involvement in pruritic urticarial papules and plaques of pregnancy. *J Am Acad Dermatol* 1986;15(5 Pt 1):1048.
- Powell FC. Pruritic urticarial papules and plaques of pregnancy and multiple pregnancies. *J Am Acad Dermatol* 2000;43(4):730-1.
- Ahmadi S, Powell FC. Pruritic urticarial papules and plaques of pregnancy: current status. *Australas J Dermatol* 2005;46(2):53-8; quiz 59.
- Beckett MA, Goldberg NS. Pruritic urticarial plaques and papules of pregnancy and skin distention. *Arch Dermatol* 1991;127(1):125-6.
- Campbell DM. Maternal adaptation in twin pregnancy. *Semin Perinatol* 1986;10(1):14-8.
- Aractingi S, Berkane N, Bertheau P, Le Goué C, Dausset J, Uzan S, et al. Fetal DNA in skin of polymorphic eruptions of pregnancy. *Lancet* 1998;352(9144):1898-901.
- Vaughan Jones SA, Hern S, Nelson-Piercy C, Seed PT, Black MM. A prospective study of 200 women with dermatoses of pregnancy correlating clinical findings with hormonal and immunopathological profiles. *Br J Dermatol* 1999;141(1):71-81.
- Im S, Lee ES, Kim W, Song J, Kim J, Lee M, et al. Expression of progesterone receptor in human keratinocytes. *J Korean Med Sci* 2000;15(6):647-54.
- Powell FC. Parity, polypregnancy, paternity, and PUPPP. *Arch Dermatol* 1992;128(11):1551.
- Weiss R, Hull P. Familial occurrence of pruritic urticarial papules and plaques of pregnancy. *J Am Acad Dermatol* 1992;26(5 Pt 1):715-7.
- Lawley TJ, Hertz KC, Wade TR, Ackerman AB, Katz SI. Pruritic urticarial papules and plaques of pregnancy. *JAMA* 1979;241(16):1696-9.
- Stoller HE. Pruritic urticarial papules and plaques of pregnancy. *JAMA* 1980;243(21):2156.
- Buccolo LS, Viera AJ. Pruritic urticarial papules and plaques of pregnancy presenting in the postpartum period: a case report. *J Reprod Med* 2005;50(1):61-3.

An unusual presentation of pruritic urticarial Papules and Plaques of Pregnancy: *a case report*

Received: May 11, 2010 Accepted: November 08, 2010

Abstract

AmirHooshang Ehsani MD.¹
Pedram Noormohammadpoor MD.^{1*}
Samaneh Jamshidi MD.¹
Hamed Ghasemi MD.²

1- Department of Dermatology,
Razi Hospital, Tehran University of
Medical Sciences, Tehran, Iran.
2- Department of Ophthalmology,
Farabi Hospital, Tehran University
of Medical Sciences, Tehran, Iran.

Background: Pruritic Urticarial Papules and Plaques of Pregnancy (PUPPP) is a specific dermatosis of the third trimester of pregnancy, commonly seen in primigravid women.

Case presentation: A 24-year-old primigravida woman who had developed a rash immediately after delivery was admitted to Razi Hospital in Tehran, Iran. She had an erythematous eruption, particularly concentrated on the abdominal striae with umbilical sparing and involvement of limbs and extremities. Skin biopsy of the lesions on the lower abdomen, showed superficial perivascular infiltrates with occasional neutrophils and eosinophils. Both direct and indirect immunofluorescence assays were negative. The patient was ultimately treated with topical clobetasol butyrate and oral chlorpheniramine for pruritus. Within a week, the lesions and the itchings had disappeared completely.

Conclusion: Pruritic urticarial papules and plaques of pregnancy are often, but not always, seen during the third trimester of pregnancy, but sometimes they present in postpartum period without any prior manifestations during pregnancy.

Keywords: Pruritic urticarial papules and plaques of pregnancy, PUPPP.

*Corresponding author: Department of Dermatology, Razi Hospital, Vahdat Eslami St., Tehran, Iran.
Tel: +98- 21- 55421006
email: normohamad@razi.tums.ac.ir